Melloni's Secretos de ANATOMÍA

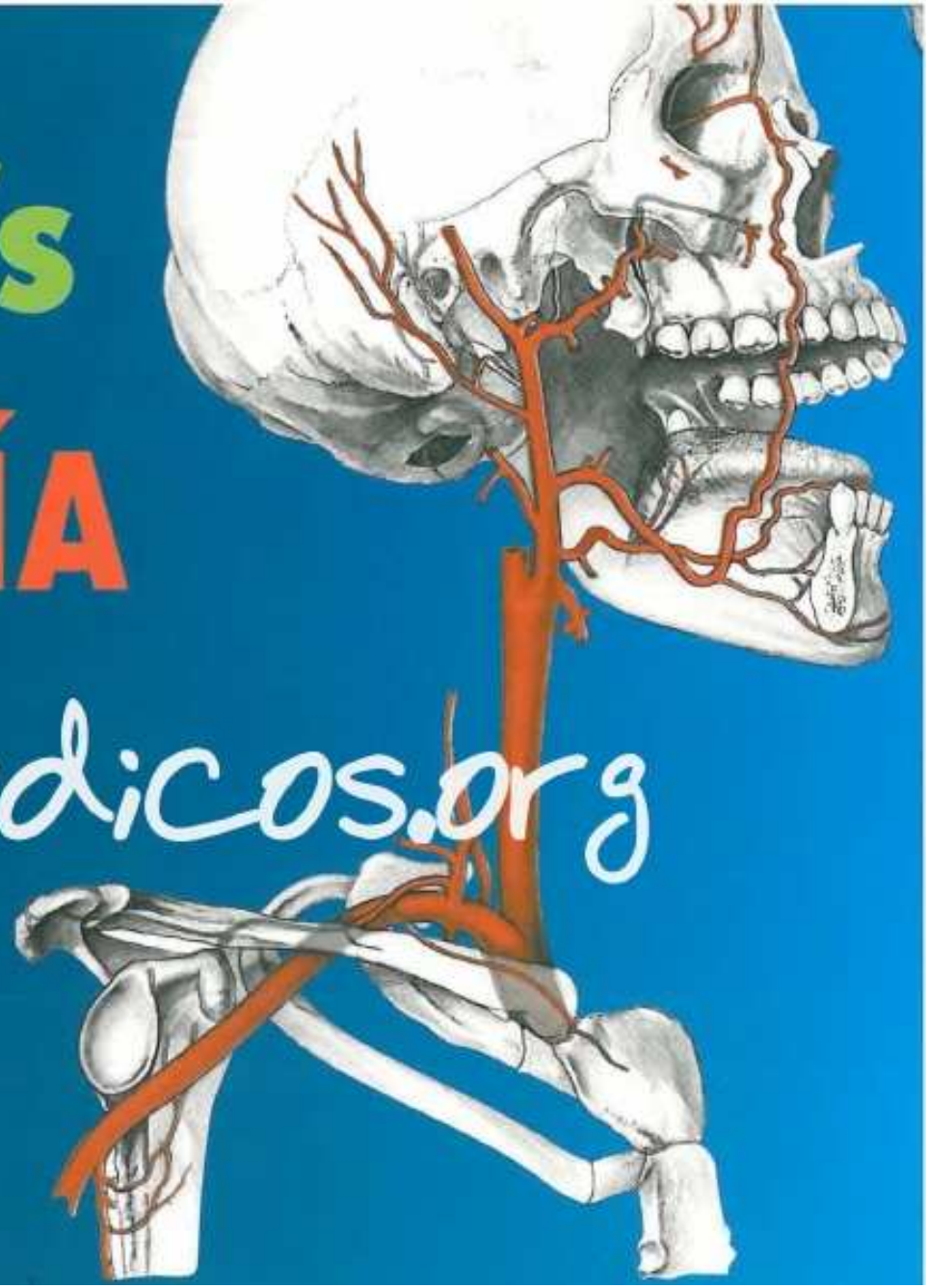

booksmedicos.org

June L. Melloni, Ida G. Dox
H. Paul Melloni, B. John Melloni

MARBÁN

Melloni's

Secretos de ANATOMÍA

imprescindibles para el estudiante

June L. Melloni, Ida G. Dox
H. Paul Melloni, B. John Melloni

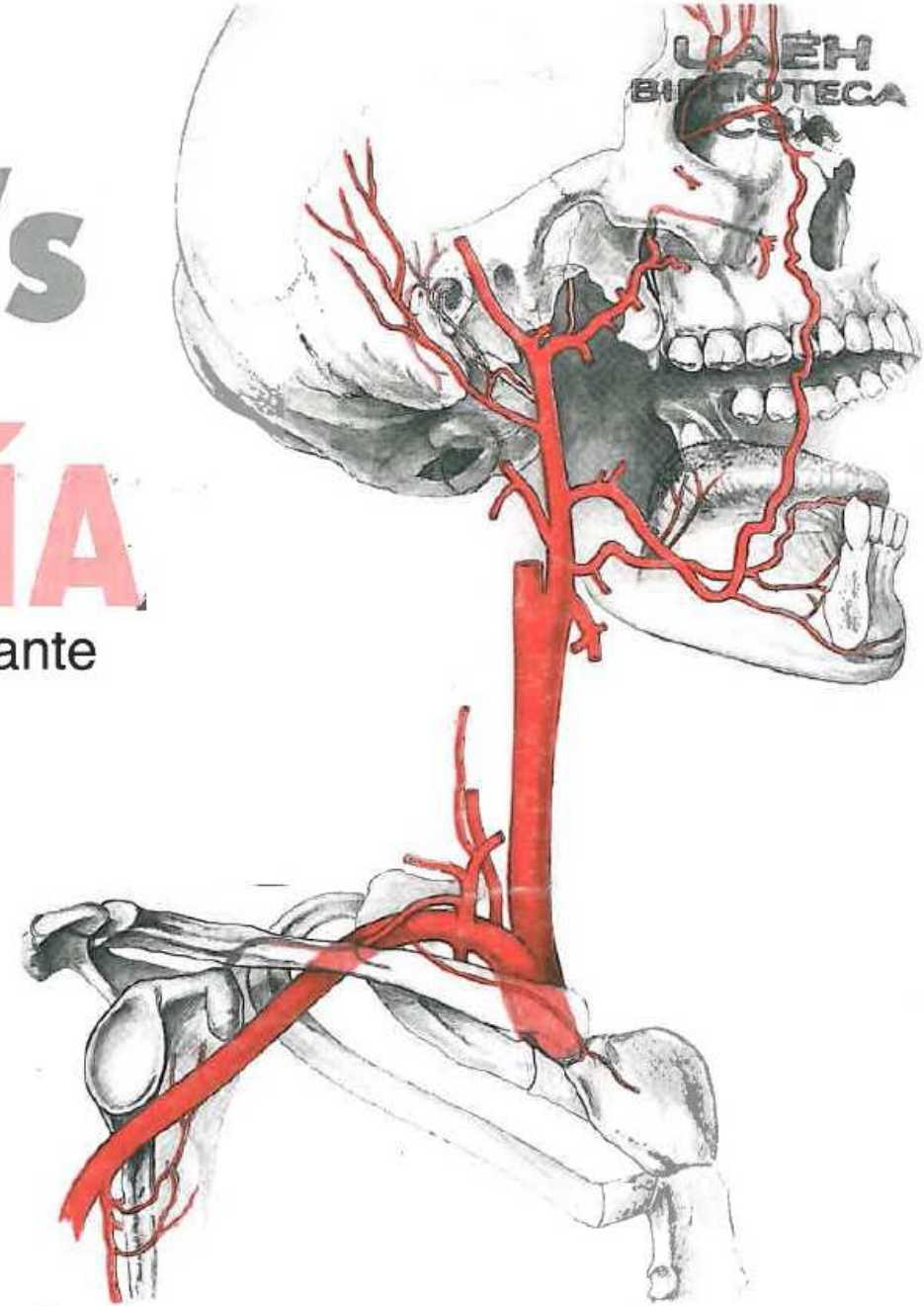

UAEH
BIBLIOTECA

MARBÁN

© 2011
© **MARBÁN LIBROS**
Joaquín María López, 72.
28015 Madrid. España
Teléf.: (34) 91 543 55 55
Fax: (34) 91 544 13 80

© Edición original
Melloni's illustrated review of anatomy - 3rd ed.
June L. Melloni, Ida G. Dox, H. Paul Melloni, B. John Melloni
Cambridge University Press
32 Avenue of the Americas
New York, New York 10013-2473 USA

Fotocopiar es un delito (Art. 270 C.P.)

Este libro está legalmente protegido por los derechos de propiedad intelectual. Cualquier uso, fuera de los límites establecidos por la legislación vigente, sin el consentimiento del editor, es ilegal. Esto se aplica en particular a la fotocopia y, en general, a la reproducción en cualquier otro soporte.

Marbán® es marca registrada.

La fotocopia o el uso de productos protegidos bajo una marca registrada ® constituye delito tipificado en el artículo 274 C.P. que protege el derecho de propiedad industrial.

Traducción: Dra. C. Valledor Martínez

ISBN 17: 978-84-7101-740-6; Formato 13: 978-84-7101-741-3 (**MARBÁN** - Edición en español)
ISBN: 978-0-521-67628-1-08 (Cambridge University Press - Edición en inglés)

M-31013-LII
Impreso en España. *Printed in Spain*

PREFACIO

Para dominar los secretos de la anatomía humana, es necesario dedicar a la materia tiempo y esfuerzo. Sin embargo, los planes de estudio actuales han reducido el tiempo dedicado a la anatomía por la atención que deben prestar al mayor volumen de información que las nuevas tecnologías nos ofrecen. El objetivo de este "especial" *Atlas de Anatomía Humana* es proporcionar a los estudiantes de medicina y ciencias de la salud una completa obra de referencia. Encontraremos un rápido y fácil acceso a la información que habitualmente se encuentra escondida en lo más profundo de los libros de anatomía. En esencia, el libro "desentierra" esa información para el estudiante. Esta edición, cuenta con cinco colores, uno para cada sección. Siguiendo el esquema de colores tradicional para estructuras anatómicas, las arterias aparecen en rojo, las venas en azul, los nervios en verde-amarillo, los músculos en terracota y los ligamentos en corinto. Los huesos se representan en color magenta claro. Estas asociaciones de color ya conocidas ayudarán a los estudiantes a identificar adecuadamente las estructuras.

La sección dedicada a los ligamentos se ha desarrollado de manera notable con nuevas figuras y detalladas descripciones (características físicas, localización y relación con los huesos y músculos correspondientes).

El formato mantiene un cuidadoso equilibrio entre texto e ilustraciones. Estos dos componentes, textual y representativo, se presentan en páginas enfrentadas (el texto aparece en la página de la izquierda y las ilustraciones en la de la derecha). La información se divide en seis secciones: Arterias, Huesos, Músculos, Nervios, Venas y Ligamentos.

La atención especial que se ha prestado a las imágenes en este libro refleja la convicción de que las ilustraciones no son sólo esenciales para la comprensión, sino que también son un componente fundamental para la memoria a largo plazo. Por lo tanto, fueron metódicamente pensadas para dar

vida al texto y meticulosamente creadas para las más de 1.000 entradas que aparecen en el libro. Cada estructura anatómica descrita en las secciones Arterias, Huesos, Músculos, Nervios, Venas y Ligamentos aparece representada con una ilustración. Los dibujos se relacionan con el texto mediante colores y letras en negrita que hacen que la identificación sea más fácil.

En la mayoría de los libros de texto, las ilustraciones de las venas aparecen junto a las arterias, probablemente debido a las múltiples variaciones asociadas a las venas. En este atlas, se le dedica la misma atención a ambas, por su gran importancia. Siempre que es posible, se incluyen las variaciones, además de la configuración más común.

A simple vista, puede parecer que las mismas estructuras se repiten a lo largo de todo el libro. Si se examina en profundidad se verá que, a pesar de que algunas estructuras efectivamente aparecen varias veces para situar las entradas principales, se ha realizado un gran esfuerzo para modificarlas de modo que enriquezcan el valor pedagógico del libro.

El componente textual de este atlas posee dos rasgos diferenciados. En primer lugar, se compone de una lista alfabetizada de términos anatómicos (entradas) con información relevante dispuesta a modo de tabla. Este método permite una rápida accesibilidad y agrupar los datos de una misma entrada en una sola página. La combinación de descripciones concisas e ilustraciones específicas para cada concepto busca el objetivo del libro, tal y como lo concibió la prestigiosa profesora June L. Melloni, mientras estudiaba Anatomía en la facultad de medicina de Georgetown. Es un libro escrito desde el punto de vista de los estudiantes, el libro que ella y otros alumnos buscaron, pero les fue imposible encontrar. Su formato excepcional le convierte en una referencia rápida para encontrar información relevante de forma inmediata (algo muy importante para los estudiantes en periodo de exámenes). Los médicos pueden también encontrar útil este libro para instruir a sus pacientes, por las numerosas ilustraciones con las que cuenta.

Los autores han combinado casi 100 años de experiencia como autores e ilustradores de información compleja en la

ciencia básica, clínica y de investigación. June L. Melloni, además de ser profesora experta en anatomía humana, se ha especializado en evaluación y diseño didáctico. Realiza estudios en el campo de la educación médica para determinar el valor educativo de medios distintos desde el punto de vista del alumno. También desarrolla materiales didácticos para las ciencias de la salud que se adaptan a las necesidades de los estudiantes. Ida G. Dox y B. John Melloni comenzaron con bocetos de estructuras anatómicas y escribiendo sobre ellas a principios de los años cincuenta, mientras estudiaban anatomía básica en la Johns Hopkins University Medical School. B. John Melloni, como profesor de anatomía en la Georgetown University Medical School, tuvo la oportunidad de diseccionar numerosos cadáveres, lo que ha proporcionado abundante material para este libro. Además de compartir la responsabilidad de escribir e ilustrar este libro, cada autor ha desempeñado un papel específico. Una tarea importante fue decidir el formato visual que impactara de forma más efectiva en cada página. H. Paul Melloni fue el responsable de integrar y diseñar las páginas y planificar las indicaciones para que no se limitaran a transmitir información a la mente, sino que también fueran visualmente atractivas. La excelente aportación de Peter J. Melloni y Roy G. Melloni queda patente en muchas de las complejas ilustraciones a color. Les damos las gracias por su talento e interés. A lo largo de la elaboración de este trabajo, hemos disfrutado de una relación cordial con *The Parthenon Publishing Group*, en especial con su director general, David G. T. Bloomer y su editor jefe, Nat Russo. Apoyaron la nueva edición con un entusiasmo alentador.

Agradeceremos cualquier comentario o sugerencia que los lectores hagan para mejorar la utilidad de este libro. Deben enviarse a June L. Melloni, Ph D., 9308 Renshaw Drive, Bethesda, MD 20817.

June L. Melloni, Ph. D.
Ida G. Dox, Ph. D.
H. Paul Melloni
John Melloni, Ph. D.

CONTENIDO

Arterias 1

Huesos 63

Músculos 105

Nervios 191

Venas 261

Ligamentos 327

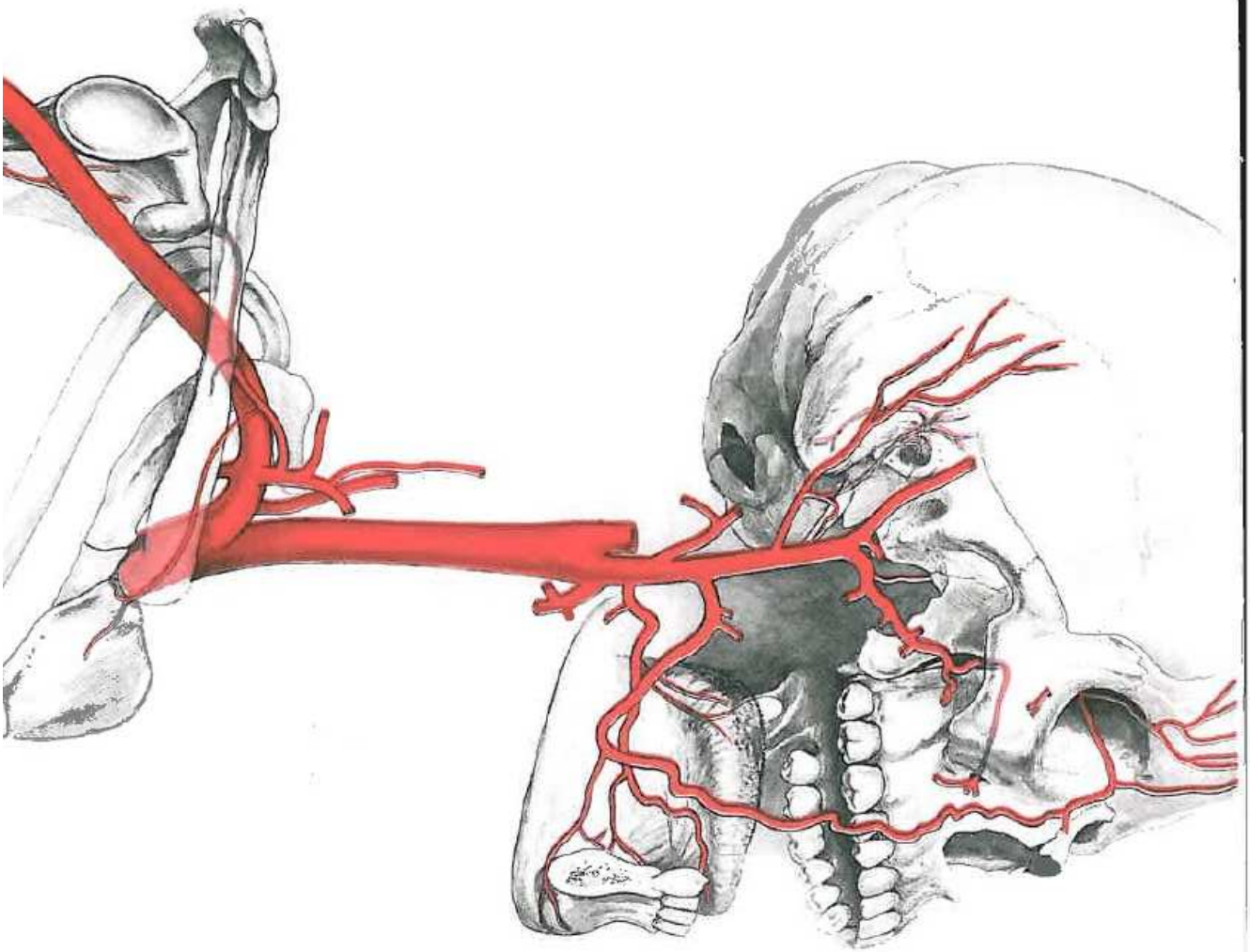

ARTERIAS

	ARTERIA	ORIGEN	RAMAS	DISTRIBUCIÓN
A	**a. alveolar inferior** a. dentaria inferior *a. alveolaris*	a. maxilar	mentoniana, milohiodea, dentales y peridentales	maxilar inferior, barbilla, labio inferior, encías y desde las raíces de los dientes a la pulpa
B	**aa. alveolares anteriores superiores** aa. dentarias anteriores superiores *aa. alveolares superior anterior*	a. infraorbitaria	dentales y peridentales	dientes incisivos y caninos del maxilar superior y mucosa del seno maxilar
C	**a. alveolar posterior superior** a. dentaria posterior superior *a. alveolaris superior posterior*	a. maxilar	dentales y peridentales	dientes molares y bicúspides del maxilar superior, seno maxilar y encías
D	**a. angular** *a. angular*	rama terminal de la a. facial	ninguna	saco lagrimal y músculo orbicular del ojo
E	**aorta** *aorta*			ver ramas específicas más adelante
	aorta abdominal *aorta abdominalis*	continuación de la aorta torácica en el hiato aórtico del diafragma	tronco celíaco, mesentérica superior, mesentérica inferior, frénica inferior, renal, suprarrenal media, testicular (en el varón), ovárica (en la mujer), sacra media, lumbar e ilíaca común	
	aorta ascendente *aorta ascendens*	ventrículo izquierdo	coronaria derecha, coronaria izquierda; continúa como el cayado de la aorta	
	aorta torácica *aorta thoracica*	continuación del cayado de la aorta en la cuarta vértebra dorsal	pericárdica, bronquial, esofágica, mediastínica, frénica superior, intercostal superior (de la III a la XI), subcostal; continúa como la aorta abdominal	
	cayado de la aorta *arcus aortae*	continuación de la aorta ascendente directamente en la parte posterior del manubrio del esternón	tronco braquiocefálico, carótida común izquierda, subclavia izquierda, ocasionalmente ima tiroidea; continúa como la aorta torácica	
F	**a. apendicular** *a. appendicularis*	a. ileocólica	ninguna	apéndice vermiforme
G	**aa. arciformes del riñón** *aa. arcuatae renis*	aa. interlobulares	arterias interlobulillares	parénquima del riñón

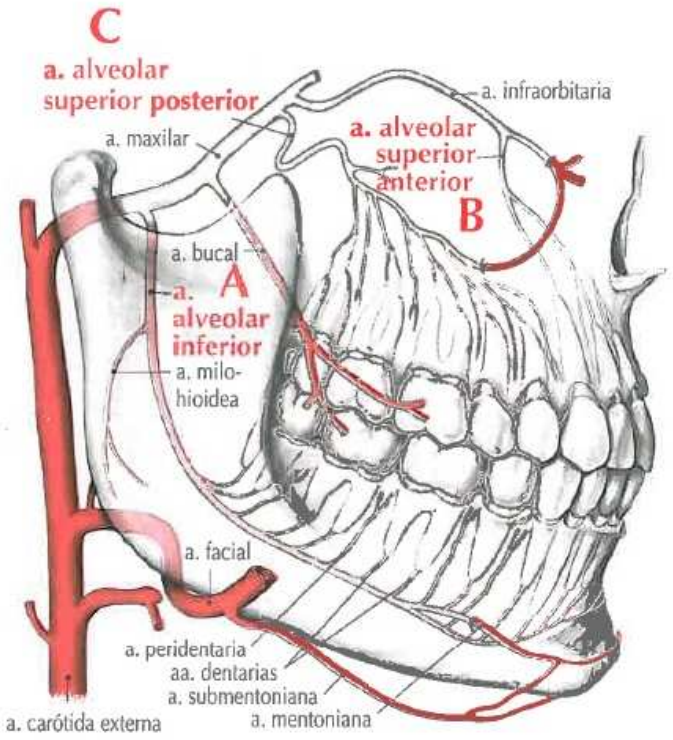
C
a. alveolar superior posterior
a. maxilar
a. infraorbitaria
a. alveolar superior anterior
B
a. bucal
A
a. alveolar inferior
a. milo-hioidea
a. facial
a. peridentaria
aa. dentarias
a. submentoniana
a. mentoniana
a. carótida externa

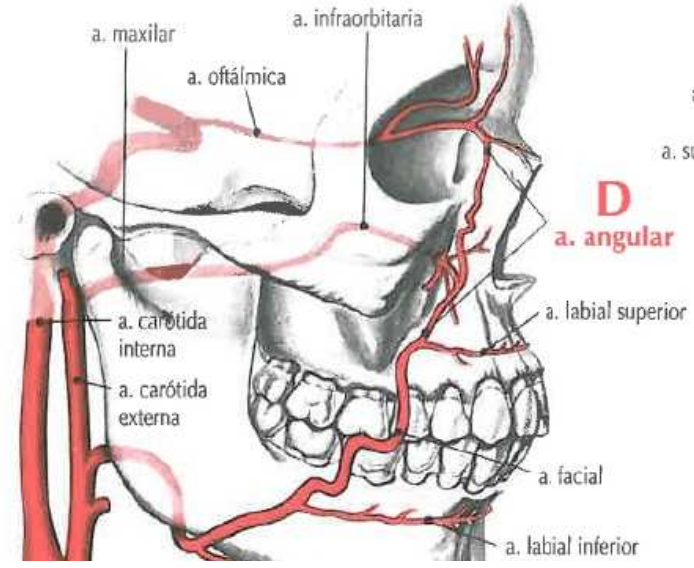
a. maxilar
a. infraorbitaria
a. oftálmica
D
a. angular
a. labial superior
a. carótida interna
a. carótida externa
a. facial
a. labial inferior

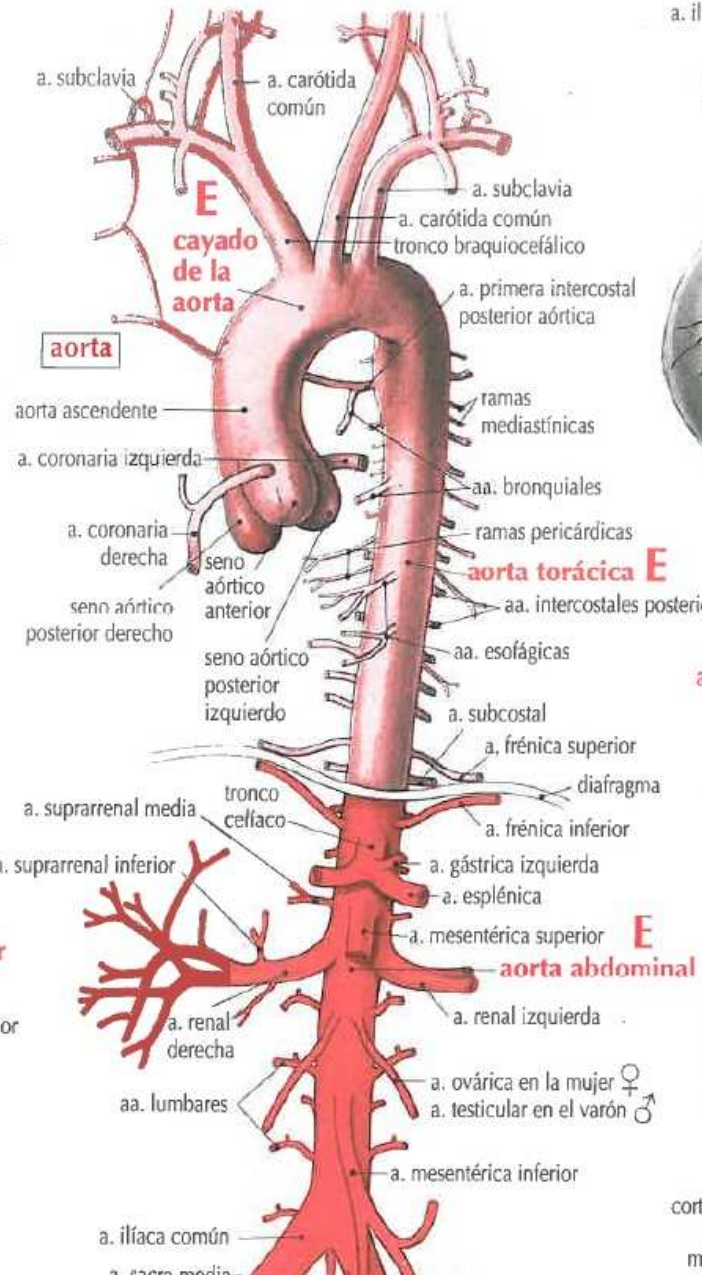
a. subclavia
a. carótida común
E
cayado de la aorta
a. subclavia
a. carótida común
tronco braquiocefálico
a. primera intercostal posterior aórtica
aorta
aorta ascendente
ramas mediastínicas
a. coronaria izquierda
aa. bronquiales
a. coronaria derecha
ramas pericárdicas
seno aórtico anterior
aorta torácica E
seno aórtico posterior derecho
aa. intercostales posteriores
seno aórtico posterior izquierdo
aa. esofágicas
a. subcostal
a. frénica superior
diafragma
tronco celíaco
a. suprarrenal media
a. frénica inferior
a. suprarrenal inferior
a. gástrica izquierda
a. esplénica
a. mesentérica superior
E
aorta abdominal
a. renal izquierda
a. renal derecha
a. ovárica en la mujer ♀
a. testicular en el varón ♂
aa. lumbares
a. mesentérica inferior
a. ilíaca común

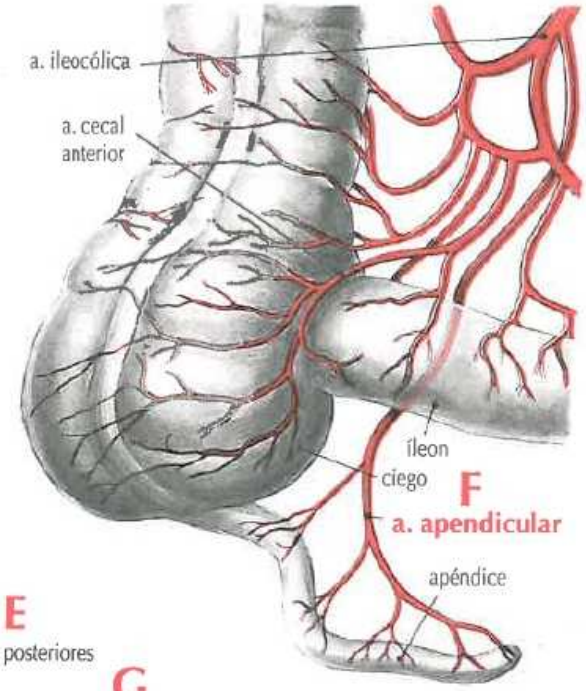
a. ileocólica
a. cecal anterior
íleon
ciego
F
a. apendicular
apéndice

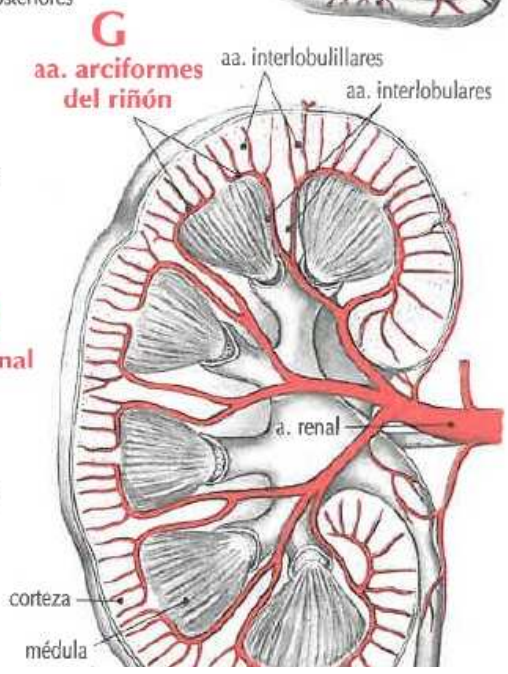
G
aa. arciformes del riñón
aa. interlobulillares
aa. interlobulares
a. renal
corteza
médula

	ARTERIA	ORIGEN	RAMAS	DISTRIBUCIÓN
A	**arco palmar superficial** *arcus palmaris superficialis*	a. cubital, rama superficial palmar de la arteria radial	arterias digitales palmares comunes	dedos y matriz de las uñas de los dedos
B	**arco plantar** *arcus plantaris*	a. plantar lateral	tres arterias perforantes, cuatro arterias metatarsianas plantares y numerosas ramas a los músculos, piel y fascias de la planta	planta del pie
C	**a. arqueada del pie** *a. arcuata pedis*	a. pedia	arterias metatarsianas segunda, tercera y cuarta	pie y lados de los dedos
D	**a. auditiva profunda** *a. auricularis profunda*	a. maxilar	temporomandibular	membrana timpánica, conducto auditivo externo y articulación temporomandibular
E	**a. auricular posterior** *a. auricularis posterior*	a. carótida externa	estilomastoidea, auricular, occipital y parótida	oído medio, celdas mastoideas, aurícula y glándula parótida; músculos digástrico, estilohioideo y esternocleidomastoideo
F	**a. axilar** *a. axillaris*	continuación de la a. subclavia en la axila que empieza en el borde externo de la primera costilla	torácica superior, toracoacromial, torácica lateral, subescapular, circunfleja humeral posterior, circunfleja humeral anterior; continúa como la a. braquial	músculos pectorales mayor y menor, deltoides, serrato anterior, subescapular, cabeza larga del bíceps y redondos mayor y menor; acromion, articulación esternoclavicular, glándula mamaria (en la mujer), articulación del hombro y cabeza del húmero
G	**a. basilar** *a. basilaris*	desde la unión de las arterias vertebrales derecha e izquierda	cerebelosa inferoanterior, laberínticas, pontinas, cerebelosa superior y cerebral posterior	protuberancia, oído interno, cerebelo, glándula pineal, velo medular superior, tela coroidea del tercer ventrículo y lóbulos temporal y occipital
H	**a. braquial** *a. brachialis*	continuación de la a. axilar en el borde inferior del tendón del músculo redondo mayor	braquial profunda, nutricia del húmero, colateral cubital superior, colateral cubital inferior, muscular, radial y cubital	hombro, brazo, antebrazo, mano y articulación del codo
I	**a. braquial profunda** a. superior profunda *a. profunda brachii*	a. braquial	nutricias, deltoidea, colateral radial y colateral media	húmero, articulación del codo y músculos del brazo

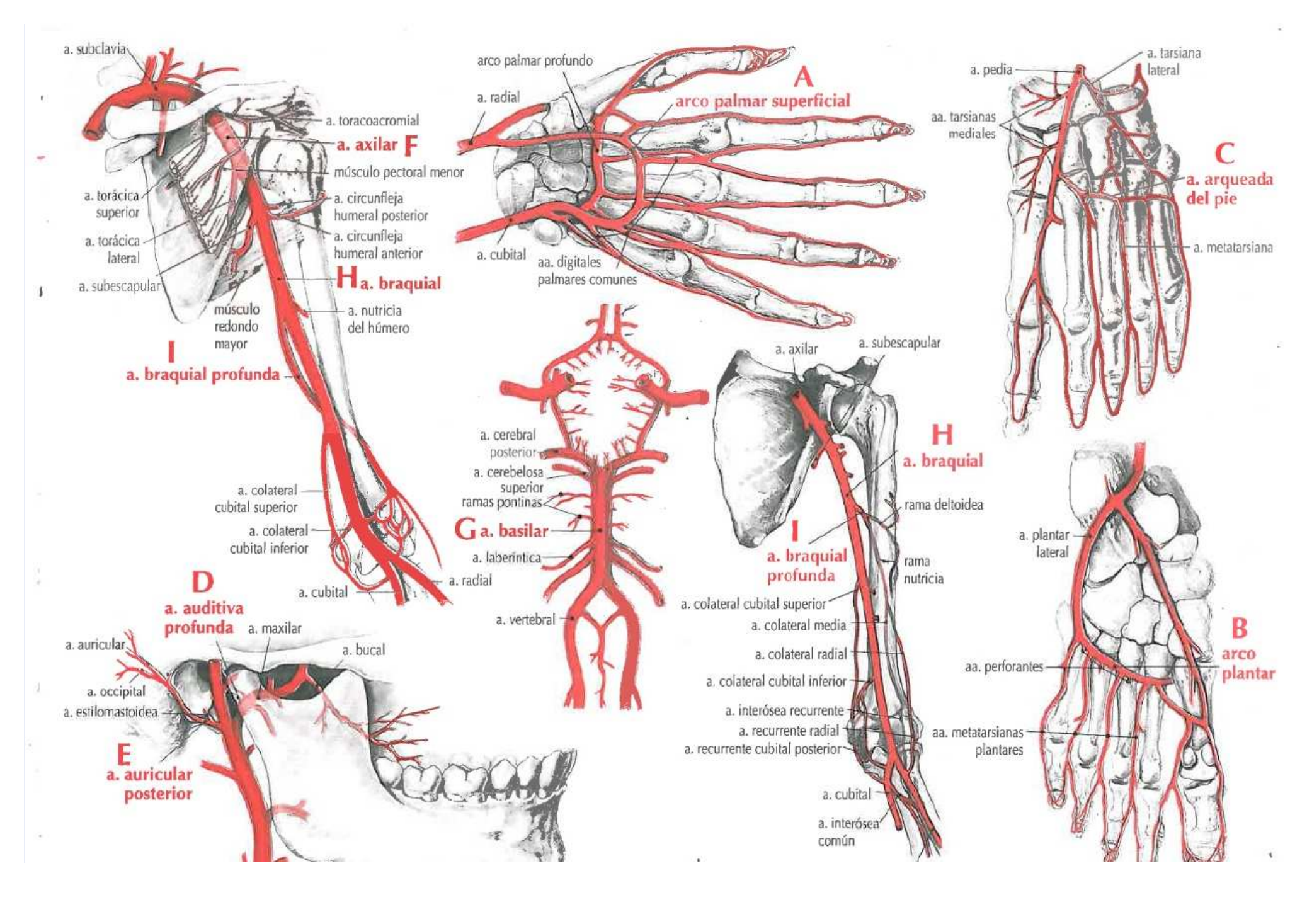
a. subclavia
a. toracoacromial
a. axilar F
músculo pectoral menor
a. torácica superior
a. circunfleja humeral posterior
a. torácica lateral
a. circunfleja humeral anterior
a. subescapular
H a. braquial
a. nutricia del húmero
músculo redondo mayor
I
a. braquial profunda
a. colateral cubital superior
a. colateral cubital inferior
a. cubital
a. radial
D
a. auditiva profunda
a. maxilar
a. auricular
a. bucal
a. occipital
a. estilomastoidea
E
a. auricular posterior
arco palmar profundo
a. radial
A
arco palmar superficial
a. cubital
aa. digitales palmares comunes
a. cerebral posterior
a. cerebelosa superior
ramas pontinas
G a. basilar
a. laberíntica
a. vertebral
a. axilar
a. subescapular
H
a. braquial
rama deltoidea
I
a. braquial profunda
rama nutricia
a. colateral cubital superior
a. colateral media
a. colateral radial
a. colateral cubital inferior
a. interósea recurrente
a. recurrente radial
a. recurrente cubital posterior
a. cubital
a. interósea común
a. pedia
a. tarsiana lateral
aa. tarsianas mediales
C
a. arqueada del pie
a. metatarsiana
a. plantar lateral
B
arco plantar
aa. perforantes
aa. metatarsianas plantares

	ARTERIA	ORIGEN	RAMAS	DISTRIBUCIÓN
A	**aa. bronquiales** *aa. bronchiales*	aorta torácica y tercera a. intercostal posterior	ninguna	paredes de los bronquios y los bronquiolos, ganglios linfáticos bronquiales y esófago
B	**a. bucal** *a. buccalis*	a. maxilar	ninguna	músculo buccinador, mejillas y encías
C	**a. del bulbo del pene** *a. bulbi penis*	a. pudenda interna	ninguna	bulbo del pene, cuerpo esponjoso y glándula bulbouretral
D	**a. del bulbo del vestíbulo vaginal** *a. bulbi vestibuli vaginae*	a. pudenda interna	ninguna	bulbo del vestíbulo y glándulas vestibulares mayores
E	**a. carótida común** *a. carotis communis*	lado derecho: tronco braquiocefálico lado izquierdo: parte más alta del cayado aórtico	carótida externa y carótida interna	cabeza
F	**a. carótida externa** *a. carotis externa*	a. carótida común	tiroidea superior, faríngea ascendente, lingual, facial, occipital, auricular posterior, temporal superficial y maxilar	cráneo, cara y cuello
G	**a. carótida interna** *a. carotis interna*	a. carótida común	porción cervical: seno carotídeo porción petrosa: caroticotimpánica y a. del conducto pterigoideo porción cavernosa: cavernosa, meníngea e hipofisaria inferior porción cerebral: oftálmica, coroidea anterior, cerebral anterior, comunicante posterior, cerebral media e hipofisaria superior	oído medio, cerebro, hipófisis, plexo coroideo y órbita
H	**a. central de la retina** *a. centralis retinae*	oftálmica	superior, inferior e hialoidea	retina

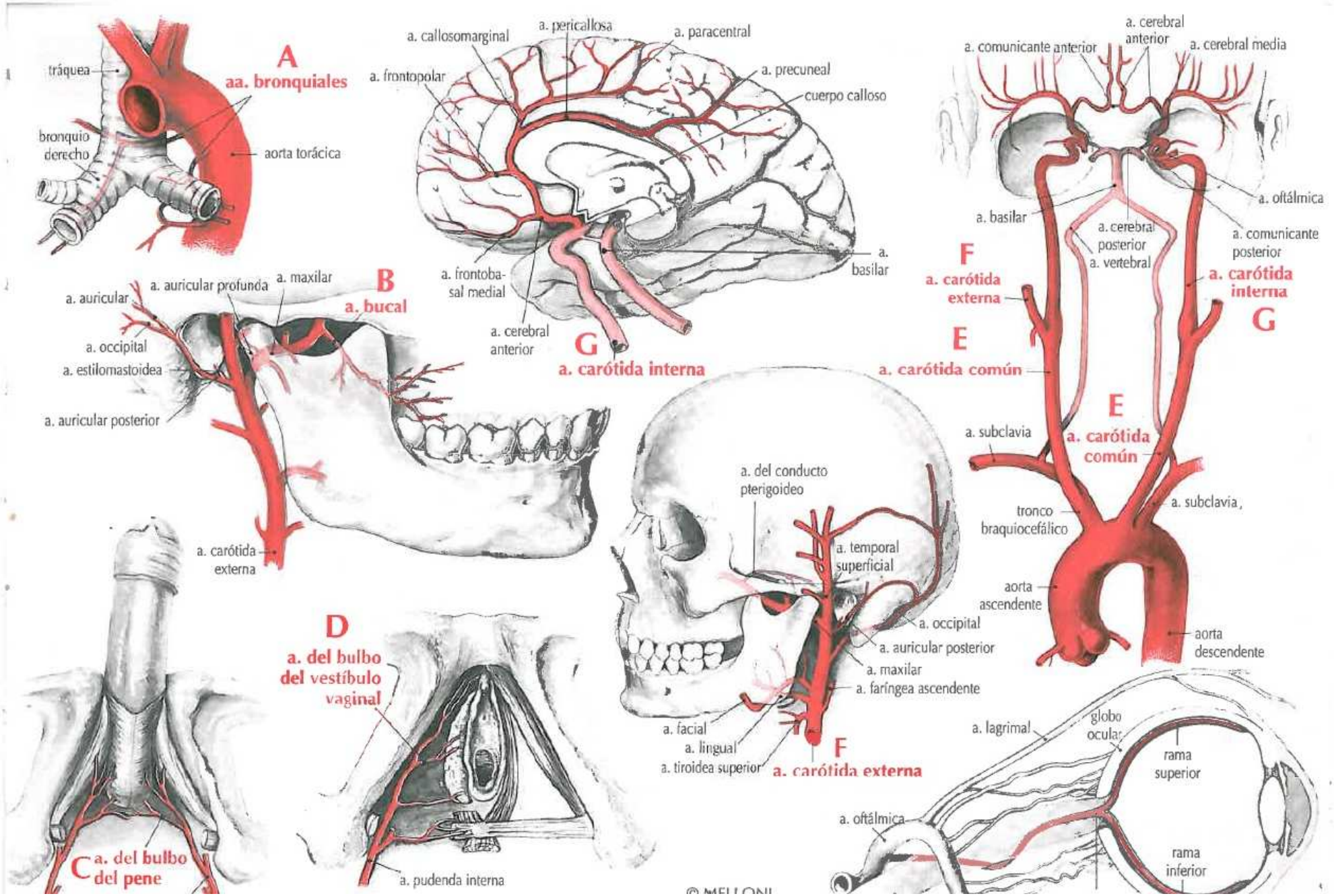
A
aa. bronquiales
tráquea
bronquio derecho
aorta torácica
a. callosomarginal
a. pericallosa
a. paracentral
a. frontopolar
a. precuneal
cuerpo calloso
a. frontobasal medial
a. basilar
a. cerebral anterior
G
a. carótida interna
a. cerebral anterior
a. comunicante anterior
a. cerebral media
a. oftálmica
a. basilar
a. cerebral posterior
a. vertebral
a. comunicante posterior
F
a. carótida externa
a. carótida interna
G
E
a. carótida común
E
a. carótida común
a. subclavia
a. subclavia
tronco braquiocefálico
aorta ascendente
aorta descendente
B
a. bucal
a. auricular
a. auricular profunda
a. maxilar
a. occipital
a. estilomastoidea
a. auricular posterior
a. carótida externa
a. del conducto pterigoideo
a. temporal superficial
a. occipital
a. auricular posterior
a. maxilar
a. faríngea ascendente
a. facial
a. lingual
a. tiroidea superior
F
a. carótida externa
D
a. del bulbo del vestíbulo vaginal
a. pudenda interna
C
a. del bulbo del pene
a. lagrimal
globo ocular
rama superior
rama inferior
a. oftálmica
© MELLONI

	ARTERIA	ORIGEN	RAMAS	DISTRIBUCIÓN
A	**a. cerebelosa inferoanterior** *a. cerebelli inferior anterior*	a. basilar	laberíntica	parte anterior de la superficie inferior del cerebelo
B	**a. cerebelosa inferoposterior** *a. cerebelli inferior posterior*	a. vertebral	medial, lateral y espinal posterior	parte posterior de la superficie inferior del cerebelo, bulbo raquídeo y plexo coroideo del cuarto ventrículo
C	**a. cerebelosa superior** *a. cerebelli superior*	a. basilar cerca de su terminación	ninguna	superficie superior del cerebelo, protuberancia, glándula pineal, velo medular superior y plexo coroideo del tercer ventrículo
D	**a. cerebral anterior** *a. cerebri anterior*	a. carótida interna	porción precomunicante (central): comunicante anterior y ramas centrales porción postcomunicante (cortical): frontobasal medial, callosomarginal, paracentral, precuneal, pericallosa e hipofisaria superior	cuerpo calloso, núcleo caudado, cápsula interna y cuerpo estriado lóbulo frontal, lóbulo parietal y cuerpo calloso
E	**a. cerebral media** *a. cerebri media*	a. carótida interna	porción esfenoidal (central): estriada medial, estriada lateral porción insular (cortical): insular, frontobasal lateral, temporal anterior, temporal media, temporal posterior y coroidea anterior porción terminal (cortical): surcos central, precentral y postcentral; parietal anterior, parietal posterior y circunvolución angular	núcleo lentiforme, cápsula interna, núcleo caudado y cuerpo estriado ínsula, circunvolución frontal inferior y porción lateral de la superficie orbitaria del lóbulo frontal y áreas motora y auditiva precentral, media, frontal inferior y circunvolución postcentral; cara lateral de los lóbulos parietal y temporal
F	**a. cerebral posterior** *a. cerebri posterior*	a. basilar	porción precomunicante (central): central posteromedial porción postcomunicante (coroidea): central posterolateral, talámica, coroidea posteromedial, coroidea posterolateral y peduncular porción terminal (cortical): temporal anterior, temporal posterior, occipital (calcarina), parietooccipital y pericallosa posterior	tálamo (porción anterior), pared lateral del tercer ventrículo y globo pálido cuerpo geniculado lateral, plexo coroideo de los ventrículos tercero y lateral, pedúnculo cerebral, tálamo (porción posterior), tubérculo cuadrigémino, glándula pineal y cuerpo geniculado medial uncus, parahipocamo, circunvoluciones occipitotemporales medial y lateral, lóbulo occipital (porción posterior), cuña, precúnea y área visual de la corteza cerebral

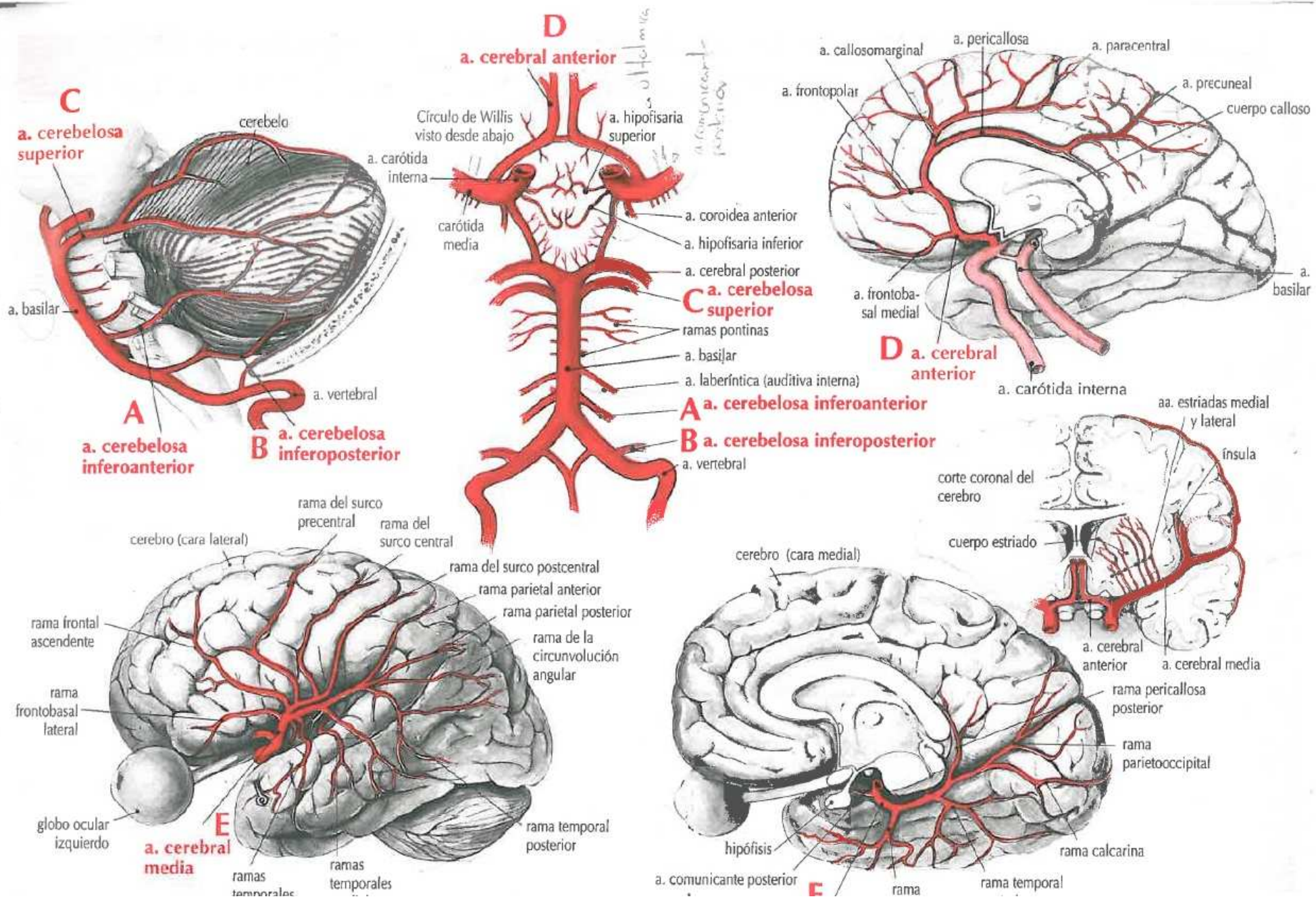
C
a. cerebelosa superior
cerebelo
a. carótida interna
a. basilar
a. vertebral
A
a. cerebelosa inferoanterior
B
a. cerebelosa inferoposterior
D
a. cerebral anterior
Círculo de Willis visto desde abajo
a. hipofisaria superior
carótida media
a. coroidea anterior
a. hipofisaria inferior
a. cerebral posterior
C a. cerebelosa superior
ramas pontinas
a. basilar
a. laberíntica (auditiva interna)
A a. cerebelosa inferoanterior
B a. cerebelosa inferoposterior
a. vertebral
a. callosomarginal
a. pericallosa
a. paracentral
a. frontopolar
a. precuneal
cuerpo calloso
a. frontobasal medial
a. basilar
D a. cerebral anterior
a. carótida interna
aa. estriadas medial y lateral
ínsula
corte coronal del cerebro
cuerpo estriado
a. cerebral anterior
a. cerebral media
cerebro (cara lateral)
rama del surco precentral
rama del surco central
rama del surco postcentral
rama parietal anterior
rama parietal posterior
rama de la circunvolución angular
rama frontal ascendente
rama frontobasal lateral
globo ocular izquierdo
E
a. cerebral media
ramas temporales
ramas temporales
rama temporal posterior
cerebro (cara medial)
rama pericallosa posterior
rama parietooccipital
hipófisis
a. comunicante posterior
rama
rama temporal
rama calcarina

	ARTERIA	ORIGEN	RAMAS	DISTRIBUCIÓN
A	**a. cervical ascendente** *a. cervicalis ascendens*	a. tiroidea inferior	espinal	músculos de la nuca, conducto vertebral y cuerpos de las vértebras
B	**a. cervical profunda** *a. cervicalis profunda*	tronco costocervical	espinal	médula espinal y músculos posteriores profundos de la nuca
C	**a. cervical superficial** *a. cervicalis superficiales*	tronco tirocervical y ocasionalmente la a. transversa del cuello	ascendente y descendente	trapecio y músculos adyacentes
D	**a. cigomaticoorbitaria** *a. zygomaticoorbitalis*	a. temporal superficial y ocasionalmente la a. temporal media	ninguna	músculo orbicular del ojo y porción lateral de la órbita
E	**aa. ciliares anteriores** *aa. ciliares anteriores*	ramas musculares de la a. oftálmica	episcleral, conjuntival anterior e irídica	conjuntiva e iris
F	**aa. ciliares posteriores cortas** *aa. ciliares posteriores breves*	a. oftálmica	ninguna	capa coroidea y apófisis ciliar del ojo
G	**aa. ciliares posteriores largas** *aa. ciliares posteriores longae*	a. oftálmica	ninguna	iris y cuerpo ciliar del ojo
H	**a. circunfleja escapular** *a. circumflexa scapulae*	a. subescapular	ninguna	músculos subescapular, redondo mayor, redondo menor, deltoides y cabeza larga del tríceps
I	**a. circunfleja femoral lateral** *a. circumflexa femoris lateralis*	a. femoral profunda	ascendente, descendente y transversa	cabeza y cuello del fémur y músculos del muslo
J	**a. circunfleja femoral medial** *a. circumflexa femoris medialis*	a. femoral profunda	profunda, ascendente, transversa y acetabular	articulación de la cadera y músculos aductores del muslo

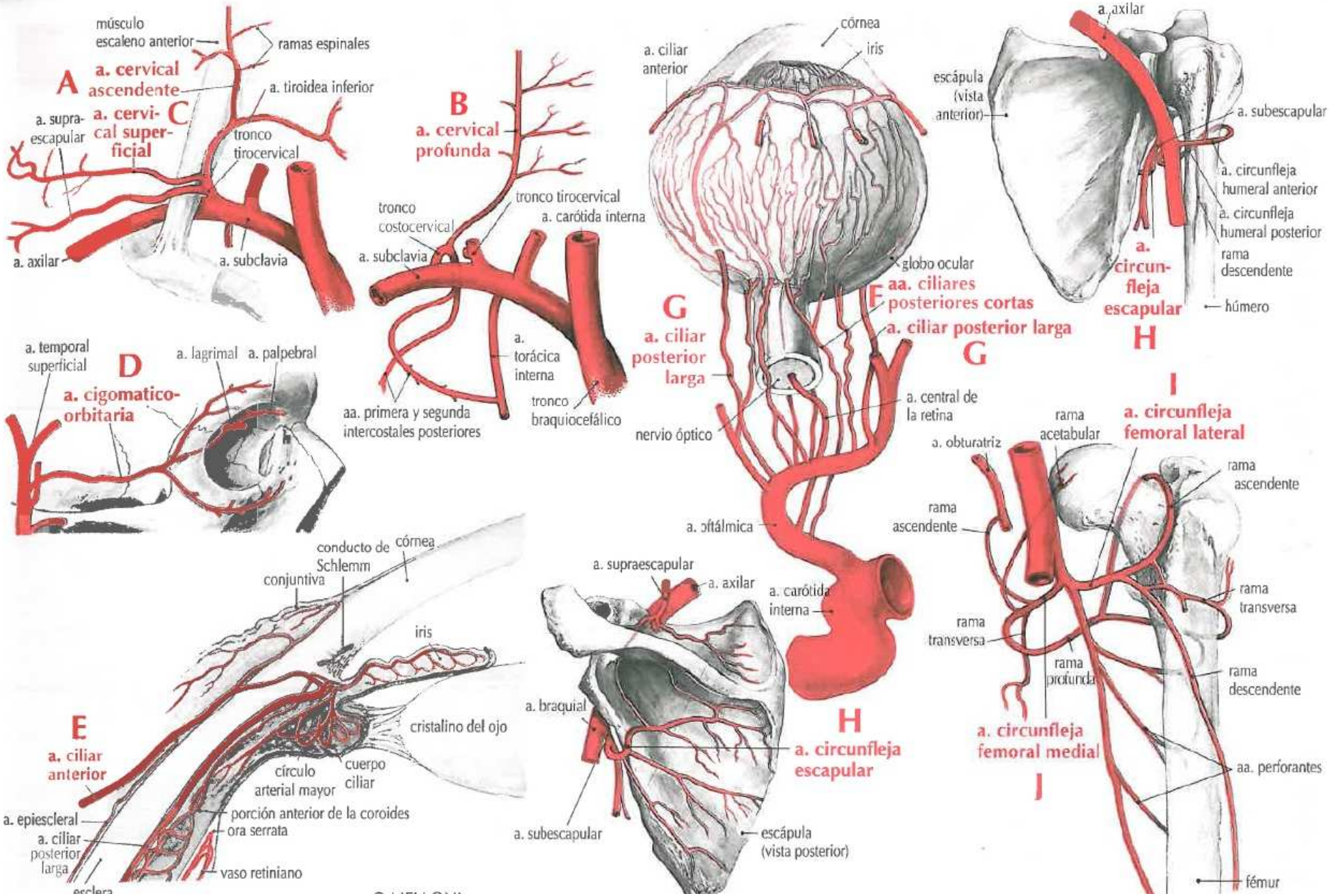
A
a. cervical ascendente
músculo escaleno anterior
ramas espinales
a. tiroidea inferior
a. supra-escapular
C
a. cervical superficial
tronco tirocervical
a. axilar
a. subclavia
B
a. cervical profunda
tronco costocervical
tronco tirocervical
a. carótida interna
a. subclavia
a. torácica interna
aa. primera y segunda intercostales posteriores
tronco braquiocefálico
D
a. temporal superficial
a. lagrimal
a. palpebral
a. cigomatico-orbitaria
E
a. ciliar anterior
conducto de Schlemm
córnea
conjuntiva
iris
cristalino del ojo
círculo arterial mayor
cuerpo ciliar
porción anterior de la coroides
ora serrata
a. epiescleral
a. ciliar posterior larga
vaso retiniano
esclera
G
a. ciliar posterior larga
a. ciliar anterior
córnea
iris
globo ocular
aa. ciliares posteriores cortas
a. ciliar posterior larga
a. central de la retina
nervio óptico
a. oftálmica
a. carótida interna
H
a. circunfleja escapular
a. supraescapular
a. axilar
a. braquial
a. subescapular
escápula (vista posterior)
a. axilar
escápula (vista anterior)
a. subescapular
a. circunfleja humeral anterior
a. circunfleja humeral posterior
rama descendente
a. circunfleja escapular
húmero
I
a. circunfleja femoral lateral
rama acetabular
a. obturatriz
rama ascendente
rama ascendente
rama transversa
rama transversa
rama profunda
rama descendente
a. circunfleja femoral medial
aa. perforantes
J
fémur

	ARTERIA	ORIGEN	RAMAS	DISTRIBUCIÓN
A	**a. circunfleja humeral anterior** *a. circumflexa humeri anterior*	a. axilar	ascendente	cabeza del húmero y articulación del hombro, músculos deltoides, bíceps y coracobraquial y tendones de la cabeza larga de los músculos bíceps y pectoral mayor
B	**a. circunfleja humeral posterior** *a. circumflexa humeri posterior*	a. axilar	descendente, nutricia, articular y muscular	articulación del hombro y músculos deltoides, redondo mayor, redondo menor y tríceps
C	**a. circunfleja ilíaca profunda** *a. circumflexa ilium profunda*	a. ilíaca externa	ascendente	músculos oblicuo interno, transverso del abdomen, ilíaco, psoas y sartorio
D	**a. circunfleja ilíaca superficial** *a. circumflexa ilium superficialis*	a. femoral	ninguna	ganglios linfáticos inguinales superficiales y piel de la ingle
E	**a. cística** *a. cystica*	a. hepática derecha	superficial y profunda	vesícula biliar
F	**a. colateral cubital inferior** *a. collateralis ulnaris inferior*	a. braquial, a unos 5 cm por encima del codo	anastomótica	articulación del codo y músculos del brazo en la parte posterior del codo
G	**a. colateral cubital superior** *a. collateralis ulnaris superior*	a. braquial y ocasionalmente la a. braquial profunda	anastomótica	músculo tríceps y articulación del codo
H	**a. colateral media** *a. collateralis media*	a. braquial profunda	anastomótica	articulación del codo y músculos tríceps y ancóneo
I	**a. colateral radial** *a. collateralis radial*	continuación de la a. braquial profunda	anastomótica	músculos braquiorradial y braquial y articulación del codo
J	**a. cólica derecha** *a. colica dextra*	a. mesentérica superior o a. ileocólica	ninguna	colon ascendente
K	**a. cólica izquierda** *a. colica sinistra*	a. mesentérica inferior	ascendente y descendente	colon descendente y mitad izquierda del colon transverso

17230

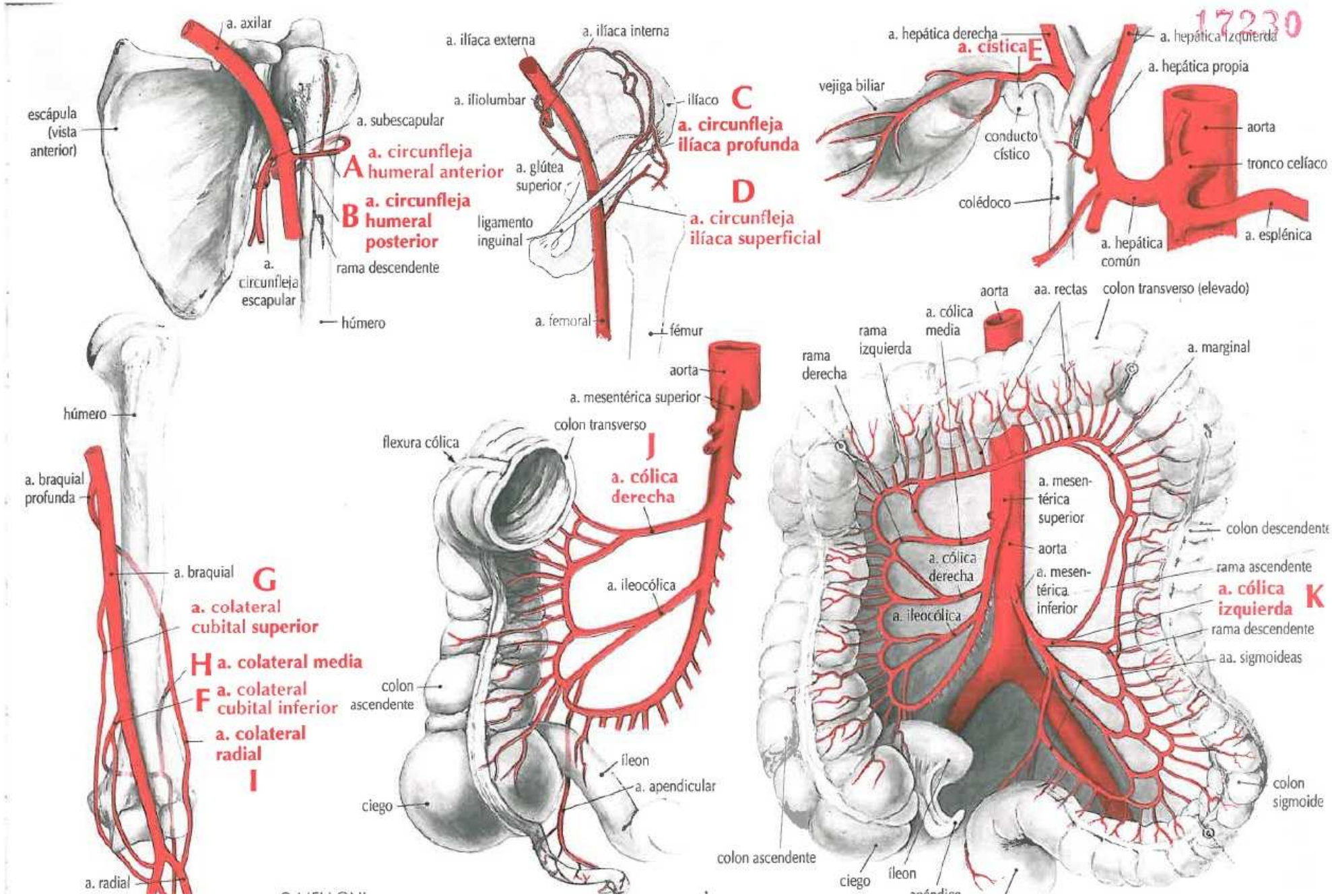
a. axilar
escápula (vista anterior)
a. subescapular
A a. circunfleja humeral anterior
B a. circunfleja humeral posterior
a. circunfleja escapular
rama descendente
húmero
a. ilíaca externa
a. ilíaca interna
a. iliolumbar
ilíaco
C a. circunfleja ilíaca profunda
a. glútea superior
D a. circunfleja ilíaca superficial
ligamento inguinal
a. femoral
fémur
a. hepática derecha
a. cística E
a. hepática izquierda
a. hepática propia
vejiga biliar
conducto cístico
aorta
tronco celíaco
colédoco
a. hepática común
a. esplénica
aorta
aa. rectas
colon transverso (elevado)
a. cólica media
rama izquierda
rama derecha
a. marginal
a. mesentérica superior
colon transverso
flexura cólica
J a. cólica derecha
a. ileocólica
colon ascendente
íleon
a. apendicular
ciego
a. mesentérica superior
aorta
a. cólica derecha
a. mesentérica inferior
a. ileocólica
colon descendente
rama ascendente
a. cólica izquierda K
rama descendente
aa. sigmoideas
colon sigmoide
colon ascendente
ciego
íleon
húmero
a. braquial profunda
a. braquial
G a. colateral cubital superior
H a. colateral media
F a. colateral cubital inferior
a. colateral radial I
a. radial

	ARTERIA	ORIGEN	RAMAS	DISTRIBUCIÓN
A	**a. cólica media** *a. colica media*	a. mesentérica superior, inmediatamente caudal al páncreas	derecha e izquierda	colon transverso
B	**a. comunicante anterior** *a. communicans anterior cerebri*	a. cerebral anterior	anteromedial	une las arterias cerebrales anteriores derecha e izquierda
C	**a. comunicante posterior** *a. communicans posterior cerebri*	a. carótida interna	hipofisaria	une la a. carótida interna con la a. cerebral posterior
D	**a. del conducto deferente** *a. ductus deferentis*	a. vesical superior o a. umbilical	uretérica	uréter, conducto deferente, vesícula seminal y testículos
E	**a. del conducto pterigoideo** *a. vidiana* *a. canalis pterygoidei*	a. maxilar, a. carótida interna o a. palatina mayor	faríngea	faringe superior, conducto auditivo y cavidad timpánica
F	**aa. conjuntivales anteriores** *aa. conjunctivales anteriores*	aa. ciliares anteriores	ninguna	conjuntiva
G	**aa. conjuntivales posteriores** *aa. conjunctivales posteriores*	arco palpebral periférico	ninguna	conjuntiva
H	**a. coroidea anterior** *a. choroidea anterior*	a. carótida interna o a. cerebral media	pequeñas comunicaciones al tracto óptico, cuerpo geniculado lateral, plexo coroideo, cápsula interna, núcleo caudado, hipotálamo e hipocampo	plexo coroideo, pie del pedúnculo cerebral, cuerpos geniculado lateral y amigdalino, núcleo caudado, cápsula interna, tracto óptico, hipotálamo e hipocampo
I	**a. coroidea posterior** *a. choroidea posterior*	a. cerebral posterior	medial y lateral	plexos coroideos de los ventrículos lateral y tercero

BIBLIOTECA
IC9A

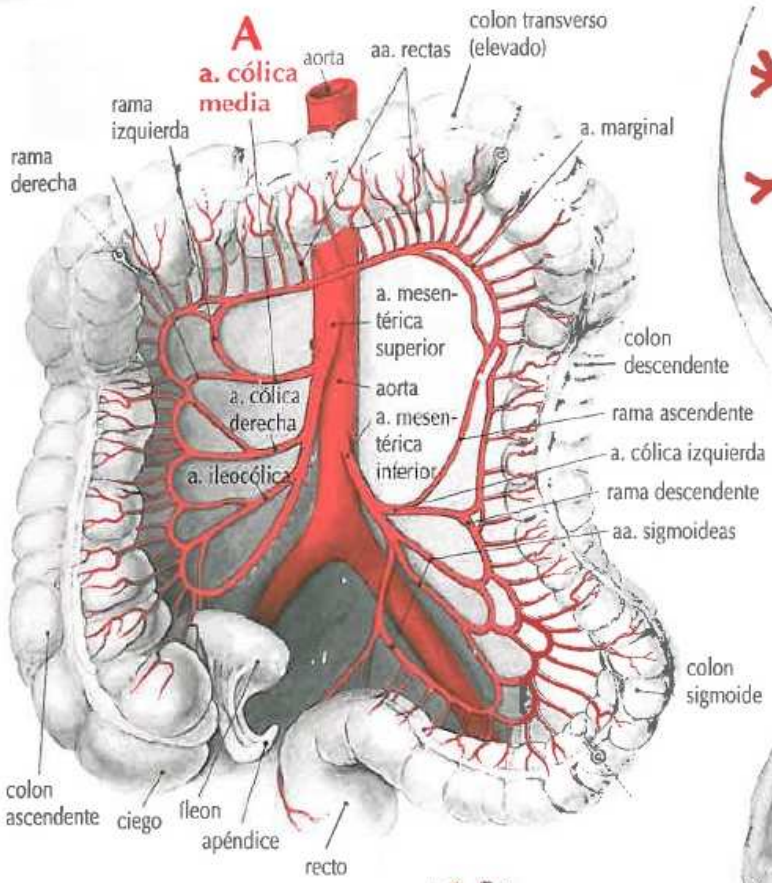

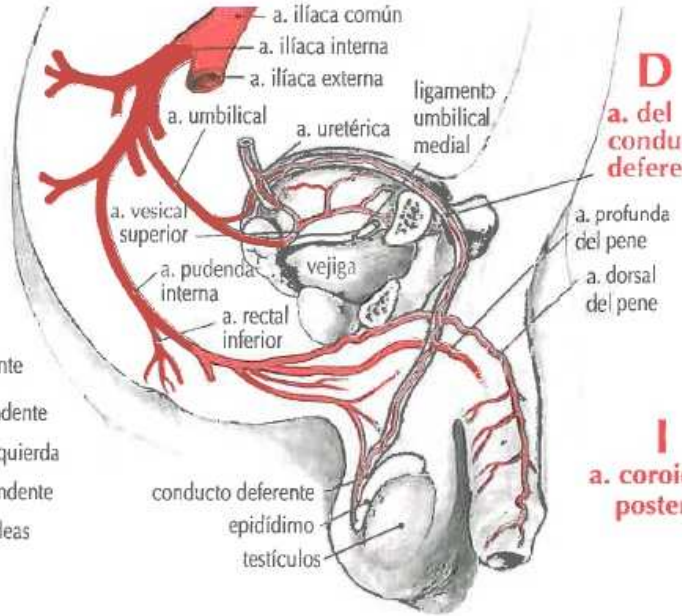

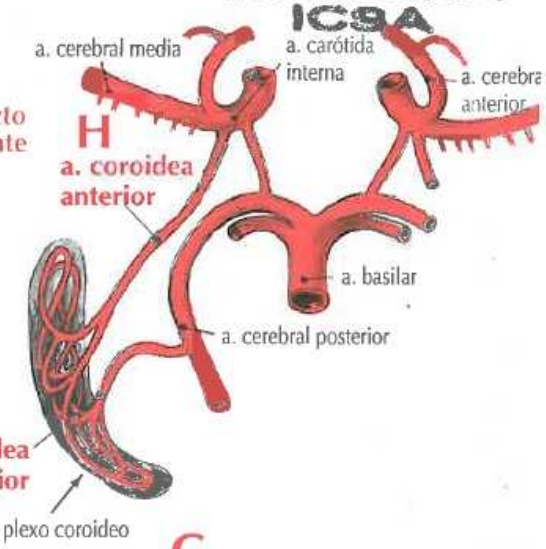

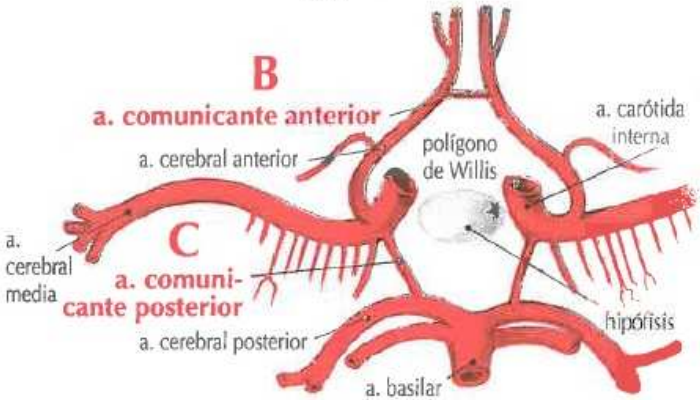

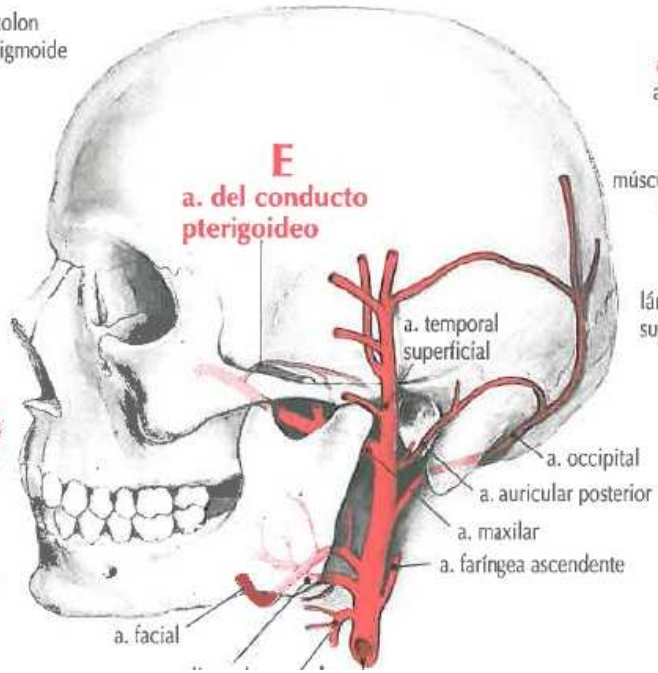

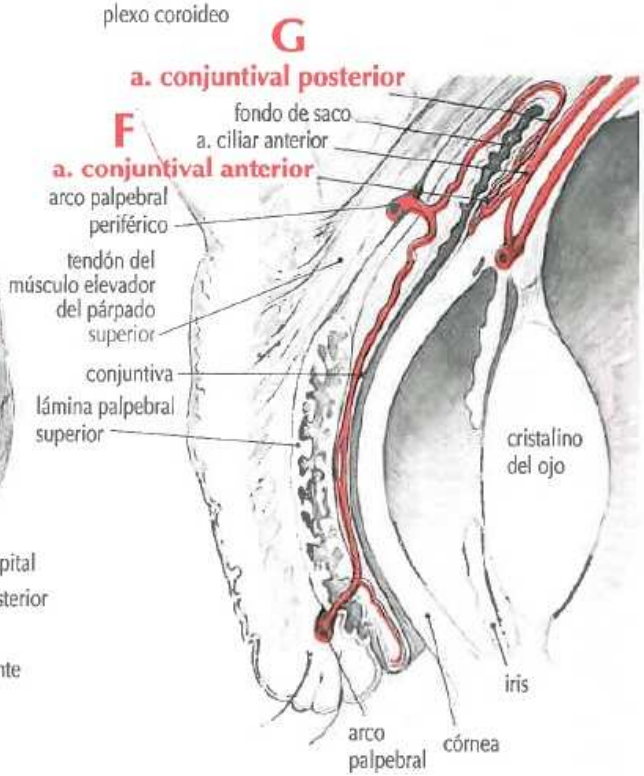

	ARTERIA	ORIGEN	RAMAS	DISTRIBUCIÓN
A	**a. coronaria derecha** *a. coronaria dextra*	aorta en el seno aórtico anterior derecho	interventricular posterior (posterior descendente), marginal, del nódulo sinoauricular y del nódulo auriculoventricular	aurícula derecha, ventrículos derecho e izquierdo, nódulo sinoauricular, nódulo auriculoventricular y tabique interventricular
B	**a. coronaria izquierda** *a. coronaria sinistra*	aorta en el seno aórtico izquierdo detrás del tronco pulmonar	interventricular anterior (anterior descendente), circunfleja y ocasionalmente rama del nódulo sinoauricular	aurícula izquierda, ventrículos derecho e izquierdo, nódulo sinauricular y tabique interventricular
C	**a. cremastérica** a. funicular *a. cremasterica*	a. epigástrica inferior	ninguna	envolturas del cordón espermático incluyendo el músculo cremáster
D	**a. cubital** *a. ulnaris*	a. braquial ligeramente por debajo del codo	recurrente cubital anterior, recurrente cubital posterior, interósea común, palmar del carpo, dorsal del carpo, arco palmar profundo y arco palmar superficial	músculos del antebrazo, muñeca y mano
E	**a. descendente de la rodilla** a. anastomótica magna a. genicular descendente *a. genus descendens*	a. femoral	safena, articular y muscular	articulación de la rodilla y músculos adyacentes
F	**aa. digitales palmares comunes** *aa. digitales palmares communes*	arco palmar superficial	digital palmar propia	dedos y matriz de las uñas de los dedos
G	**aa. digitales palmares propias** *aa. digitales palmares propriae*	a. digitales palmares comunes	dorsal	falanges media y distal y matriz de las uñas de los dedos
H	**aa. digitales plantares comunes** *aa. digitales plantares communes*	a. metatarsianas plantares	digital plantar propia	dedos de los pies
I	**aa. digitales plantares propias** *aa. digitales plantares propriae*	a. digitales plantares comunes	ninguna	dedos de los pies

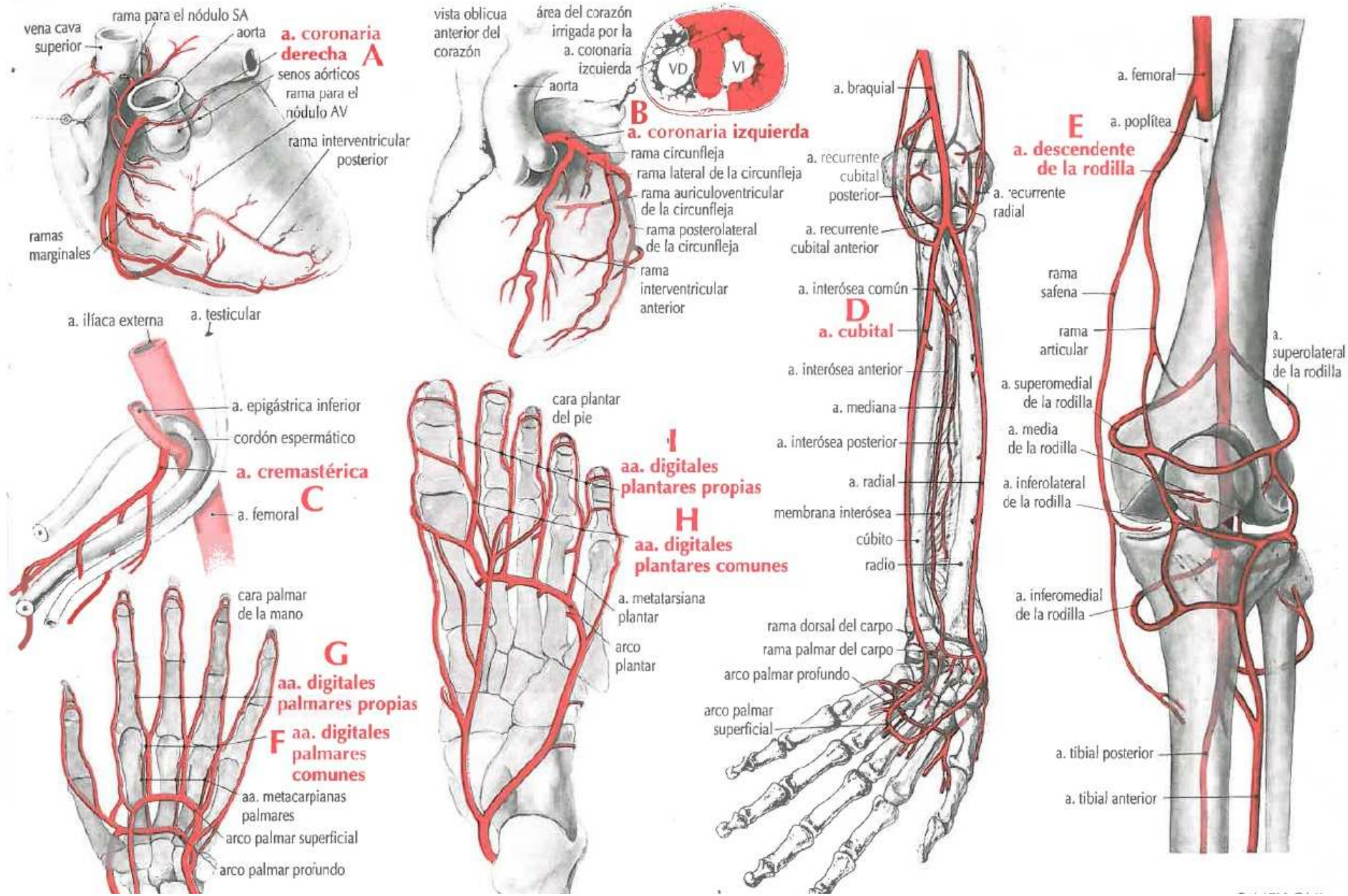
vena cava superior
rama para el nódulo SA
aorta
a. coronaria derecha
A
senos aórticos
rama para el nódulo AV
rama interventricular posterior
ramas marginales
vista oblicua anterior del corazón
área del corazón irrigada por la a. coronaria izquierda
VD
VI
aorta
B
a. coronaria izquierda
rama circunfleja
rama lateral de la circunfleja
rama auriculoventricular de la circunfleja
rama posterolateral de la circunfleja
rama interventricular anterior
a. ilíaca externa
a. testicular
a. epigástrica inferior
cordón espermático
a. cremastérica
C
a. femoral
cara palmar de la mano
G
aa. digitales palmares propias
F
aa. digitales palmares comunes
aa. metacarpianas palmares
arco palmar superficial
arco palmar profundo
cara plantar del pie
I
aa. digitales plantares propias
H
aa. digitales plantares comunes
a. metatarsiana plantar
arco plantar
a. braquial
a. recurrente cubital posterior
a. recurrente radial
a. recurrente cubital anterior
a. interósea común
D
a. cubital
a. interósea anterior
a. mediana
a. interósea posterior
a. radial
membrana interósea
cúbito
radio
rama dorsal del carpo
rama palmar del carpo
arco palmar profundo
arco palmar superficial
a. femoral
a. poplítea
E
a. descendente de la rodilla
rama safena
rama articular
a. superolateral de la rodilla
a. superomedial de la rodilla
a. media de la rodilla
a. inferolateral de la rodilla
a. inferomedial de la rodilla
a. tibial posterior
a. tibial anterior

	ARTERIA	ORIGEN	RAMAS	DISTRIBUCIÓN
A	**a. dorsal de la escápula** rama dorsal de la a. transversa del cuello *a. scapularis dorsalis*	a. subclavia o a. transversa del cuello	musculares	músculos elevador de la escápula, trapecio, romboides y dorsal ancho
B	**a. dorsal de la nariz** a. nasal externa *a. dorsalis nasi*	a. oftálmica	ninguna	piel de la nariz
C	**a. dorsal del clítoris** *a. dorsalis clitoridis*	a. pudenda interna	ninguna	dorso, glande y prepucio del clítoris
D	**a. dorsal del pene** *a. dorsalis penis*	a. pudenda interna	ninguna	glande, prepucio y piel del pene y vaina fibrosa del cuerpo cavernoso
E	**a. epigástrica superficial** *a. epigastrica superficiales*	a. femoral aprox. 1 cm por debajo del ligamento inguinal	ninguna	parte inferior de la pared abdominal, ganglios linfáticos inguinales superficiales y piel que lo cubre
F	**a. epigástrica superior** *a. epigastrica superior*	a. torácica interna	ninguna	músculos recto del abdomen y diafragma y piel del abdomen
G	**a. epigástrica inferior** *a. epigastrica inferior*	ilíaca externa, inmediatamente superior al ligamento inguinal	cremastérica, púbica, a. del ligamento redondo del útero, muscular y cutánea	músculos cremáster y abdominales y piel
H	**a. epiescleral** *a. episcleralis*	a. ciliar anterior	ninguna	esclerótica, limbo, conjuntiva, iris y cuerpo ciliar

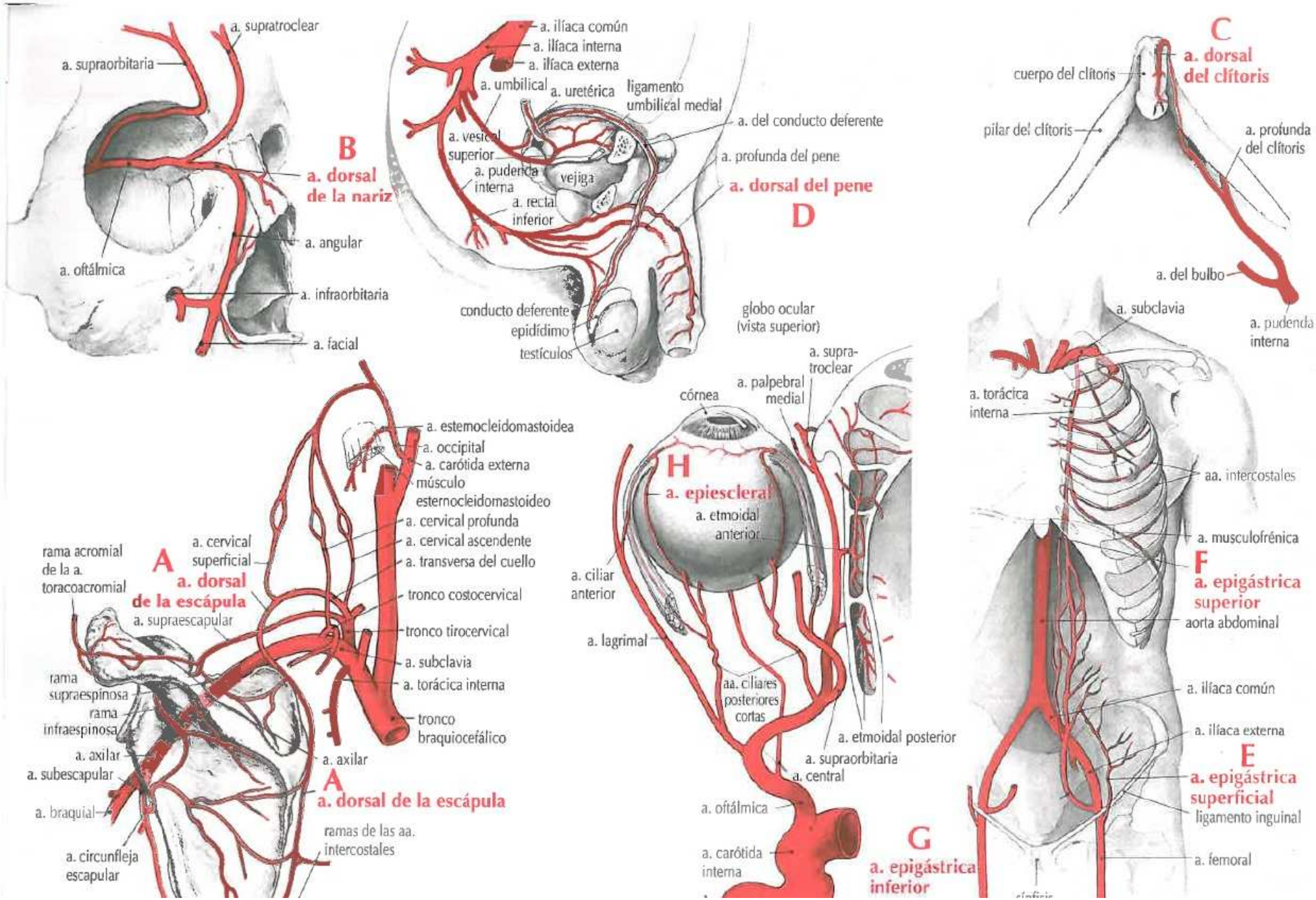
a. supratroclear
a. supraorbitaria
B
a. dorsal de la nariz
a. angular
a. oftálmica
a. infraorbitaria
a. facial
a. ilíaca común
a. ilíaca interna
a. ilíaca externa
a. umbilical
a. uretérica
ligamento umbilical medial
a. del conducto deferente
a. vesical superior
a. profunda del pene
a. pudenda interna
vejiga
a. dorsal del pene
a. rectal inferior
D
conducto deferente
epidídimo
testículos
C
a. dorsal del clítoris
cuerpo del clítoris
pilar del clítoris
a. profunda del clítoris
a. del bulbo
a. pudenda interna
a. subclavia
a. torácica interna
aa. intercostales
a. musculofrénica
F
a. epigástrica superior
aorta abdominal
a. ilíaca común
a. ilíaca externa
E
a. epigástrica superficial
ligamento inguinal
a. femoral
a. esternocleidomastoidea
a. occipital
a. carótida externa
músculo esternocleidomastoideo
a. cervical profunda
a. cervical ascendente
a. transversa del cuello
tronco costocervical
tronco tirocervical
a. subclavia
a. torácica interna
tronco braquiocefálico
a. axilar
A
a. dorsal de la escápula
ramas de las aa. intercostales
a. cervical superficial
rama acromial de la a. toracoacromial
A
a. dorsal de la escápula
a. supraescapular
rama supraespinosa
rama infraespinosa
a. axilar
a. subescapular
a. braquial
a. circunfleja escapular
córnea
a. palpebral medial
a. supra-troclear
H
a. epiescleral
a. etmoidal anterior
a. ciliar anterior
a. lagrimal
aa. ciliares posteriores cortas
a. etmoidal posterior
a. supraorbitaria
a. central
a. oftálmica
a. carótida interna
G
a. epigástrica inferior

	ARTERIA	ORIGEN	RAMAS	DISTRIBUCIÓN
A	**a. esfenopalatina** *a. sphenopalatina*	a. maxilar	nasales posteriores laterales y septales posteriores	senos frontal, etmoidal, maxilar y esfenoidal y nasofaringe
B	**a. espinal anterior** *a. spinalis anterior*	a. vertebral cerca de su terminación	central	médula espinal
C	**a. espinal posterior** *a. spinalis posterior*	a. cerebelosa inferoposterior o a. vertebral	dorsal y ventral	médula espinal
D	**a. esplénica** a. lienal *a. splenica*	tronco celíaco	pancreáticas, esplénica, gástrica corta y gastroepiploica izquierda	bazo, páncreas, estómago y epiplon mayor
E	**a. esternocleidomastoidea** *a. sternocleidomastoidea*	a. occipital, a. tiroidea superior y ocasionalmente la a. carótida externa	ninguna	músculo esternocleidomastoideo
F	**a. estilomastoidea** *a. stylomastoidea*	a. auricular posterior	timpánica posterior, mastoidea y estapedia	cavidad timpánica, músculo estapedio, celdillas mastoideas y conductos semicirculares

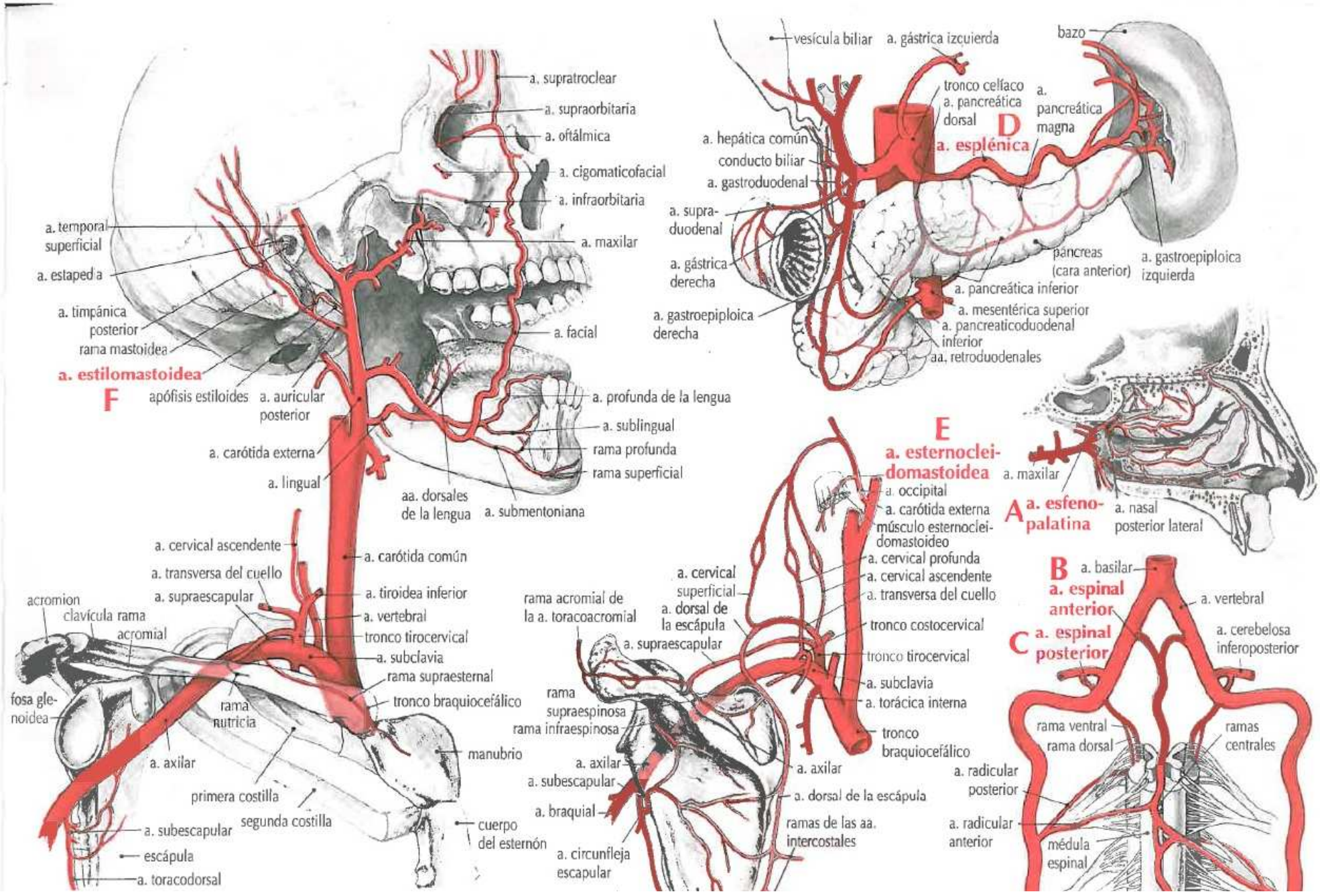
a. supratroclear
a. supraorbitaria
a. oftálmica
a. cigomaticofacial
a. infraorbitaria
a. temporal superficial
a. maxilar
a. estapedia
a. timpánica posterior
rama mastoidea
a. estilomastoidea
F
apófisis estiloides
a. auricular posterior
a. facial
a. profunda de la lengua
a. sublingual
rama profunda
rama superficial
a. carótida externa
a. lingual
aa. dorsales de la lengua
a. submentoniana
a. cervical ascendente
a. carótida común
a. transversa del cuello
a. supraescapular
a. tiroidea inferior
a. vertebral
tronco tirocervical
a. subclavia
rama supraesternal
tronco braquiocefálico
acromion
clavícula
rama acromial
fosa glenoidea
rama nutricia
manubrio
a. axilar
primera costilla
segunda costilla
cuerpo del esternón
a. subescapular
escápula
a. toracodorsal
vesícula biliar
a. gástrica izquierda
bazo
tronco celíaco
a. pancreática dorsal
D
a. esplénica
a. pancreática magna
a. hepática común
conducto biliar
a. gastroduodenal
a. supraduodenal
a. gástrica derecha
páncreas (cara anterior)
a. gastroepiploica izquierda
a. pancreática inferior
a. mesentérica superior
a. gastroepiploica derecha
a. pancreaticoduodenal inferior
aa. retroduodenales
E
a. esternocleidomastoidea
a. occipital
a. carótida externa
músculo esternocleidomastoideo
a. cervical profunda
a. cervical ascendente
a. transversa del cuello
tronco costocervical
tronco tirocervical
a. subclavia
a. torácica interna
tronco braquiocefálico
a. axilar
a. dorsal de la escápula
ramas de las aa. intercostales
a. cervical superficial
a. dorsal de la escápula
rama acromial de la a. toracoacromial
a. supraescapular
rama supraespinosa
rama infraespinosa
a. axilar
a. subescapular
a. braquial
a. circunfleja escapular
a. maxilar
A
a. esfenopalatina
a. nasal posterior lateral
B
a. basilar
a. espinal anterior
a. vertebral
C
a. espinal posterior
a. cerebelosa inferoposterior
rama ventral
rama dorsal
ramas centrales
a. radicular posterior
a. radicular anterior
médula espinal

	ARTERIA	ORIGEN	RAMAS	DISTRIBUCIÓN
A	**a. etmoidal anterior** *a. ethmoidalis anterior*	a. oftálmica	meníngea y nasal	celdillas etmoidales anteriores y medias, seno frontal, duramadre, cavidad nasal
B	**a. etmoidal posterior** *a. ethmoidalis posterior*	a. oftálmica	meníngea y nasal	celdillas etmoidales posteriores, duramadre, cavidad nasal
C	**a. facial** *a. facial*	a. carótida externa	porción cervical: palatina ascendente, tonsilar, glandular y submentoniana porción facial: labial inferior, labial superior, nasal lateral y angular	amígdala, velo del paladar y glándula submandibular músculos de la expresión
D	**a. facial transversa** *a. transversa faciei*	a. temporal superficial antes de emerger desde la glándula parótida	ninguna	glándula parótida y conducto, músculo masetero y piel de la cara
E	**a. faríngea ascendente** *a. pharyngea ascendens*	a. carótida externa	faríngeas, timpánica inferior, meníngea posterior y tonsilar	faringe, velo del paladar, meninges y músculos de la nuca

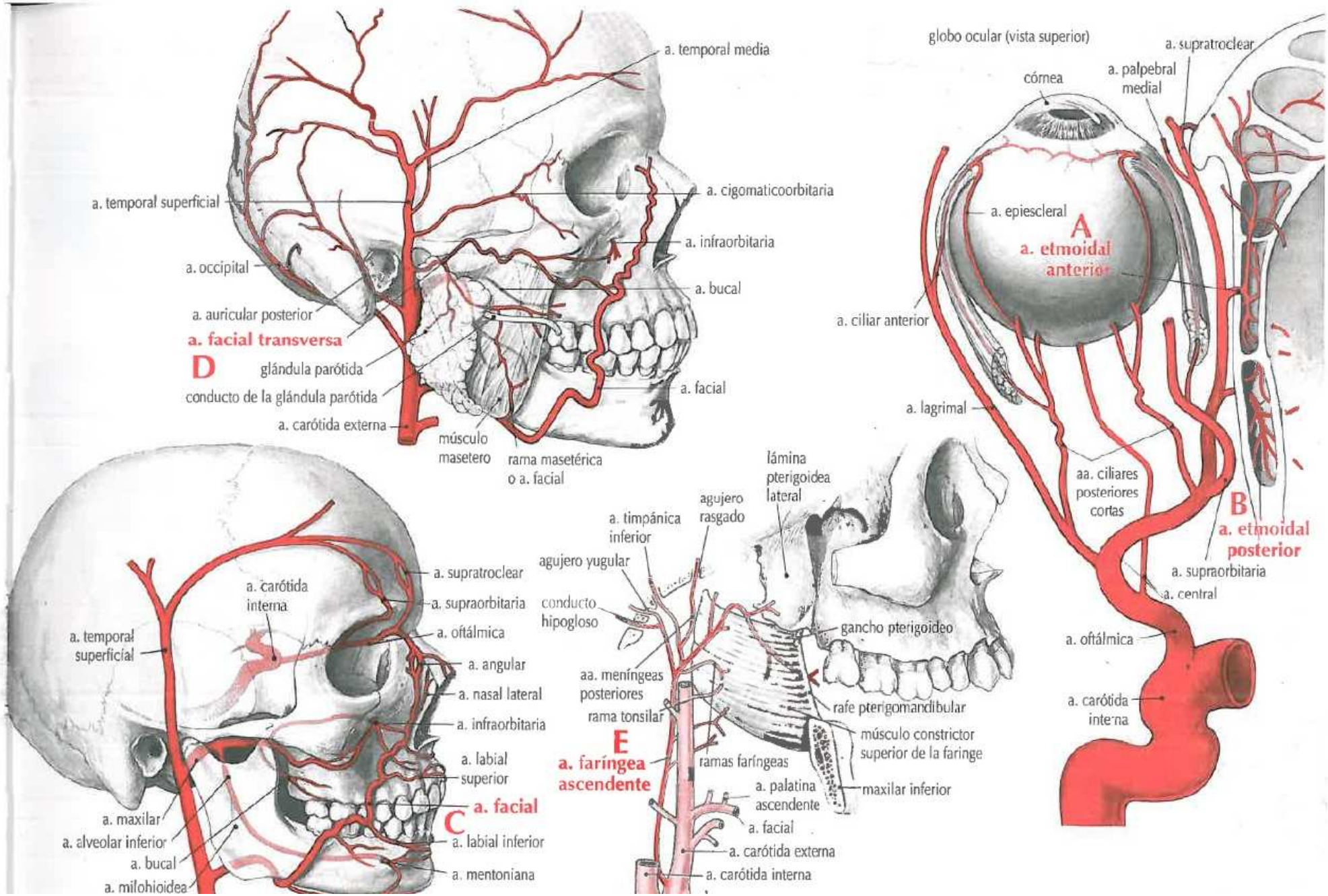
a. temporal media
a. temporal superficial
a. cigomaticoorbitaria
a. infraorbitaria
a. occipital
a. bucal
a. auricular posterior
a. facial transversa
D
glándula parótida
conducto de la glándula parótida
a. facial
a. carótida externa
músculo masetero
rama masetérica o a. facial
globo ocular (vista superior)
a. supratroclear
a. palpebral medial
córnea
a. epiescleral
A
a. etmoidal anterior
a. ciliar anterior
a. lagrimal
aa. ciliares posteriores cortas
B
a. etmoidal posterior
a. supraorbitaria
a. central
a. oftálmica
a. carótida interna
a. supratroclear
a. supraorbitaria
a. carótida interna
a. oftálmica
a. temporal superficial
a. angular
a. nasal lateral
a. infraorbitaria
a. labial superior
a. facial
C
a. maxilar
a. alveolar inferior
a. bucal
a. milohioidea
a. labial inferior
a. mentoniana
lámina pterigoidea lateral
agujero rasgado
a. timpánica inferior
agujero yugular
conducto hipogloso
gancho pterigoideo
aa. meníngeas posteriores
rama tonsilar
E
a. faríngea ascendente
rafe pterigomandibular
músculo constrictor superior de la faringe
ramas faríngeas
a. palatina ascendente
maxilar inferior
a. facial
a. carótida externa
a. carótida interna

	ARTERIA	ORIGEN	RAMAS	DISTRIBUCIÓN
A	**a. femoral** *a. femoralis*	continuación de la a. ilíaca externa inmediatamente por debajo de la altura del ligamento inguinal	epigástrica superficial, circunfleja ilíaca superficial, pudenda externa, femoral profunda y descendente de la rodilla	pared abdominal inferior, genitales externos, músculos del muslo y ganglios linfáticos inguinales superficiales
B	**a. femoral profunda** *a. profunda femoris*	a. femoral	circunfleja femoral medial, circunfleja femoral lateral y perforantes	músculos aductor, extensor y flexor del muslo, articulación de la cadera, músculos glúteos y cabeza y diáfisis del fémur
C	**a. frénica inferior** a. diafragmática inferior *a. phrenica inferior*	aorta abdominal o tronco celíaco	suprarrenales superiores, anterior, lateral y recurrente	diafragma y glándula suprarrenal
D	**aa. frénicas superiores** aa. diafragmáticas superiores *aa. phrenicae superiores*	aorta torácica	ninguna	diafragma
E	**a. gástrica derecha** *a. gastrica dextra*	a. hepática propia y ocasionalmente a. hepática común o a. gastroduodenal	ninguna	extremo pilórico del estómago a lo largo de la curvatura menor
F	**a. gástrica izquierda** *a. gastrica sinistra*	tronco celíaco	esofágica, pilórica y cardíaca (estómago)	curvatura menor del estómago y esófago
G	**aa. gástricas cortas** *aa. gastricae breves*	a. esplénica y ocasionalmente a. gastroepiploica izquierda	ninguna	fundus gástrico
H	**a. gastroduodenal** *a. gastroduodenalis*	a. hepática común	gastroepiploica derecha, pancreaticoduodenal superior, retroduodenal, pilórica, pancreática y supraduodenal (ocasionalmente)	duodeno, estómago, páncreas y epiplon mayor
I	**a. gastroepiploica derecha** a. gastroomental derecha *a. gastroepiploica dextra*	a. gastroduodenal	epiploica y gástrica	estómago, epiplon mayor y duodeno
J	**a. gastroepiploica izquierda** a. gastroomental izquierda *a. gastroepiploica sinistra*	a. esplénica	epiploica y gástrica	estómago y epiplon mayor

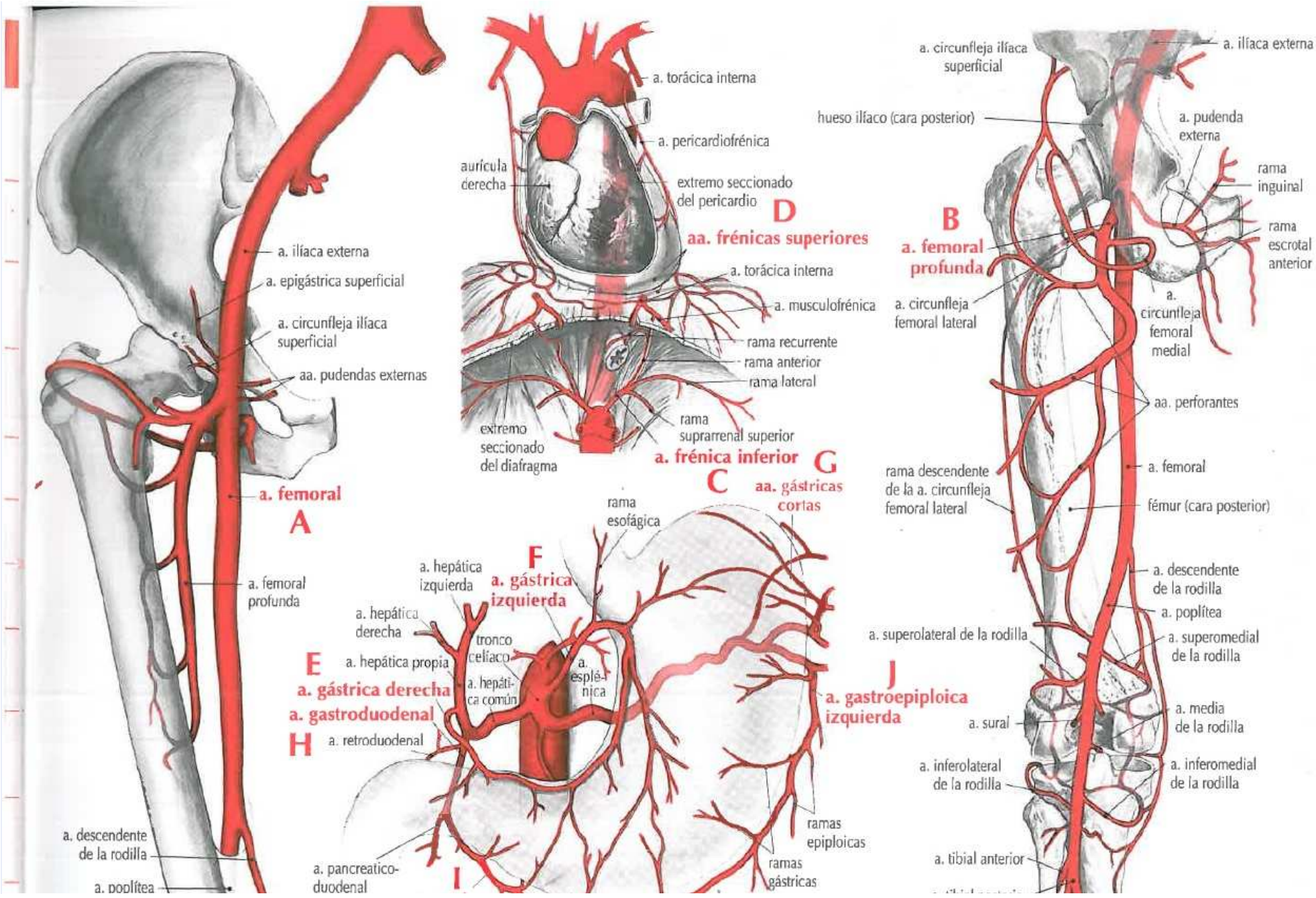
a. ilíaca externa
a. epigástrica superficial
a. circunfleja ilíaca superficial
aa. pudendas externas
a. femoral
A
a. femoral profunda
a. descendente de la rodilla
a. poplítea
a. torácica interna
a. pericardiofrénica
aurícula derecha
extremo seccionado del pericardio
D
aa. frénicas superiores
a. torácica interna
a. musculofrénica
rama recurrente
rama anterior
rama lateral
rama suprarrenal superior
extremo seccionado del diafragma
a. frénica inferior
G
C
aa. gástricas cortas
rama esofágica
F
a. gástrica izquierda
a. hepática izquierda
a. hepática derecha
tronco celíaco
a. hepática propia
E
a. gástrica derecha
a. hepática común
a. esplénica
a. gastroduodenal
H
a. retroduodenal
a. pancreatico-duodenal
I
a. gastroepiploica izquierda
J
ramas epiploicas
ramas gástricas
a. circunfleja ilíaca superficial
a. ilíaca externa
hueso ilíaco (cara posterior)
a. pudenda externa
rama inguinal
rama escrotal anterior
B
a. femoral profunda
a. circunfleja femoral lateral
a. circunfleja femoral medial
aa. perforantes
rama descendente de la a. circunfleja femoral lateral
a. femoral
fémur (cara posterior)
a. descendente de la rodilla
a. poplítea
a. superolateral de la rodilla
a. superomedial de la rodilla
a. media de la rodilla
a. sural
a. inferolateral de la rodilla
a. inferomedial de la rodilla
a. tibial anterior

	ARTERIA	ORIGEN	RAMAS	DISTRIBUCIÓN
A	**a. glútea inferior** *a. glutea inferior*	a. ilíaca interna	muscular, coccígea, ciática, vesical, articular y anastomótica	músculos de la nalga y de la parte posterior del muslo
B	**a. glútea superior** *a. glutea superior*	a. ilíaca interna	superficial, profunda, muscular, nutricia y articular	músculos de la nalga e ilion
C	**a. hepática común** *a. hepatica communis*	tronco celíaco	gastroduodenal, hepática propia y ocasionalmente gástrica derecha	estómago, páncreas, duodeno, hígado y vesícula biliar
D	**a. hepática derecha** *a. hepatica dextra*	a. hepática propia	cística, del lóbulo caudado, del segmento anterior (izquierda) y del segmento posterior (derecha)	hígado y vesícula biliar
E	**a. hepática izquierda** *a. hepatica sinistra*	a. hepática propia	del lóbulo caudado, del segmento medial y del segmento lateral	hígado
F	**a. hepática propia** *a. hepatica propria*	a. hepática común	hepática derecha, hepática izquierda y gástrica derecha	hígado, vesícula biliar y extremo pilórico del estómago
G	**a. hialoidea** (desaparece antes del nacimiento) *a. hyaloidea*	a. central de la retina	ninguna	cristalino del ojo
H	**a. hipofisaria inferior** *a. hypophysialis inferior*	a. carótida interna (porción cavernosa)	ninguna	hipófisis
I	**a. hipofisaria superior** *a. hypophysialis superior*	a. carótida interna (porción cerebral), a. cerebral posterior o a. cerebral anterior	ninguna	hipófisis

hígado (cara inferior)
área antero-inferior
a. cística
área infero-medial
a. del segmento medial
a. del segmento lateral
área infero-lateral
área infero-posterior
a. del segmento anterior
E
a. hepática izquierda
F
a. hepática propia
a. del segmento posterior
D
a. hepática derecha
der.
izq.
área superolateral
área superomedial
área posterosuperior
aa. de los lóbulos caudados
lóbulos caudados

rama profunda de la a. glútea superior
hueso ilíaco (cara posterior)
a. ilíaca común
división superior de la rama profunda
a. ilíaca interna
B
a. glútea superior
división inferior de la rama profunda
rama superficial de la a. glútea superior
A
a. glútea inferior
a. coccígea
fémur
a. ciática

D
hepática derecha
E
a. hepática izquierda
a. hepática propia F
a. cística
a. gástrica izquierda
a. esplénica
aorta
a. gástrica derecha

ojo embrionario
G
a. hialoidea
arteria central de la retina

hipófisis
a. cerebral anterior
I
aa. hipofisarias superiores
H
a. hipofisaria inferior
a. cerebral media
a. carótida interna
ramas medial y lateral de la a. hipofisaria inferior
a. comunicante posterior
a. cerebral
a. basilar

	ARTERIA	ORIGEN	RAMAS	DISTRIBUCIÓN
A	**aa. ileales** *aa. ileales*	a. mesentérica superior	ninguna	íleon
B	**a. ileocólica** *a. ileocolica*	a. mesentérica superior y ocasionalmente la a. cólica derecha	cólica (ascendente), cecal anterior, cecal posterior, apendicular e ileal	ciego, apéndice, colon ascendente e íleon
C	**a. ilíaca común** *a. iliaca communis*	aorta abdominal sobre la altura de la L4	ilíaca interna e ilíaca externa	pelvis, región glútea, perineo, miembro inferior y pared abdominal inferior
D	**a. ilíaca externa** *a. iliaca externa*	a. ilíaca común	epigástrica inferior y circunfleja ilíaca profunda	pared abdominal, genitales externos, músculo cremáster y miembro inferior
E	**a. ilíaca interna** a. hipogástrica *a. iliaca interna*	bifurcación de la a. ilíaca común	tronco anterior: vesical inferior, rectal media, uterina, obturatriz, pudenda interna, glútea inferior, vaginal y umbilical tronco posterior: iliolumbar, sacra lateral y glútea superior	pared y vísceras de la pelvis, genitales externos, nalga y cara medial del muslo
F	**a. iliolumbar** *a. iliolumbalis*	a. ilíaca interna (tronco posterior)	ilíaca, lumbar y espinal	músculos psoas mayor y cuadrado lumbar, paredes glútea y abdominal, ilion y cola de caballo
G	**a. inferolateral de la rodilla** a. genicular inferolateral *a. genus inferior lateralis*	a. poplítea	ninguna	articulación de la rodilla
H	**a. inferomedial de la rodilla** a. genicular inferomedial *a. genus inferior medialis*	a. poplítea	ninguna	articulación de la rodilla, extremo proximal de la tibia y músculo poplíteo
I	**a. infraorbitaria** *a. infraorbitalis*	a. maxilar	alveolar anterior superior, orbitaria y alveolar media superior	maxilar superior, seno maxilar y dientes, mejilla, parte lateral de la nariz, párpado inferior, saco lagrimal y músculos recto inferior y oblicuo inferior
J	**a. intercostal suprema** *a. intercostalis suprema*	tronco costocervical	intercostales posteriores primera y segunda	espacios intercostales primero y segundo

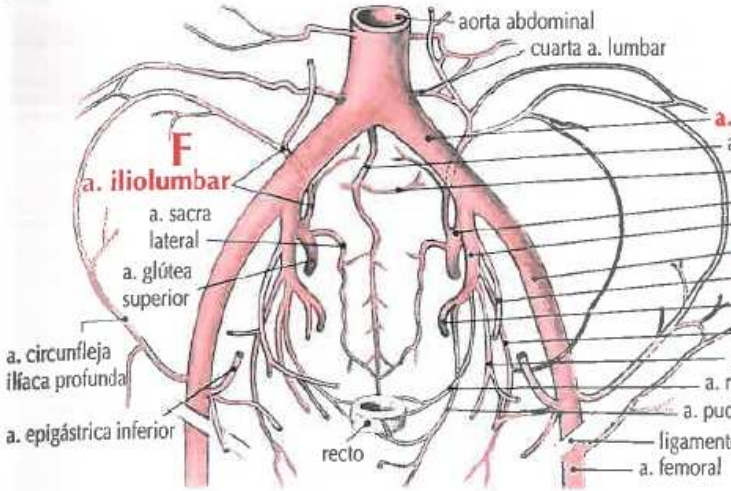
aorta abdominal
cuarta a. lumbar
C
a. ilíaca común
a. sacra media
quinta a. lumbar
F
a. iliolumbar
a. sacra lateral
a. glútea superior
a. circunfleja ilíaca profunda
a. epigástrica inferior
recto
E
a. ilíaca interna
tronco posterior
tronco anterior
a. ilíaca externa
D
a. umbilical
a. glútea inferior
a. obturatriz
a. vesical inferior
a. rectal media
a. pudenda interna
ligamento inguinal
a. femoral

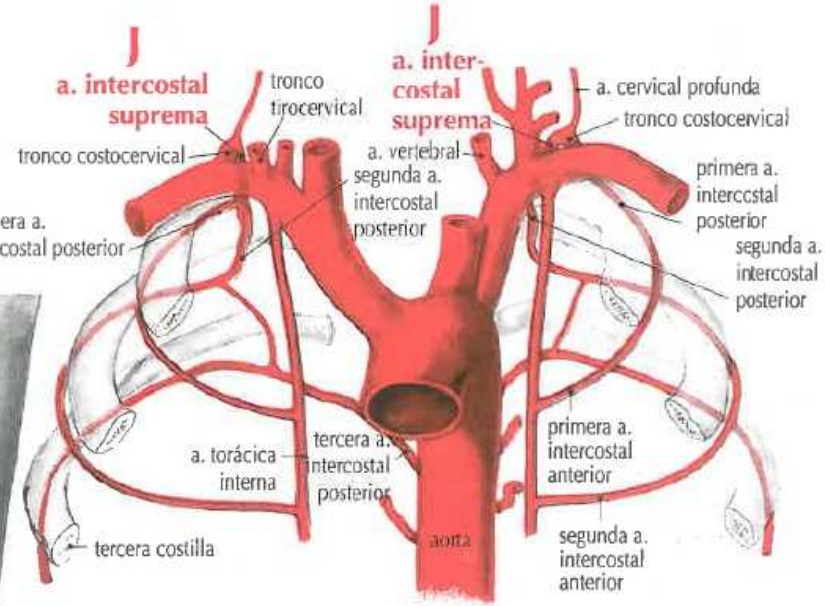
J
a. intercostal suprema
tronco tirocervical
tronco costocervical
primera a. intercostal posterior
segunda a. intercostal posterior
a. torácica interna
tercera a. intercostal posterior
tercera costilla
J
a. intercostal suprema
a. cervical profunda
tronco costocervical
a. vertebral
primera a. intercostal posterior
segunda a. intercostal posterior
primera a. intercostal anterior
segunda a. intercostal anterior
aorta

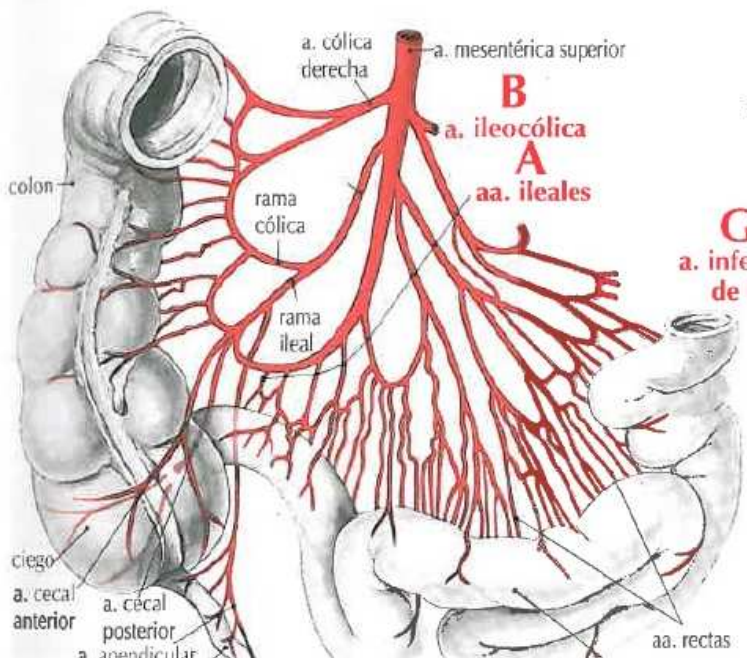
a. cólica derecha
a. mesentérica superior
B
a. ileocólica
A
aa. ileales
colon
rama cólica
rama ileal
ciego
a. cecal anterior
a. cecal posterior
aa. rectas

a. femoral
a. poplítea
a. descendente de la rodilla
rama safena
rama articular
a. superolateral de la rodilla
a. superomedial de la rodilla
a. media de la rodilla
G
a. inferolateral de la rodilla
H
a. inferomedial de la rodilla
a. tibial posterior
a. tibial anterior

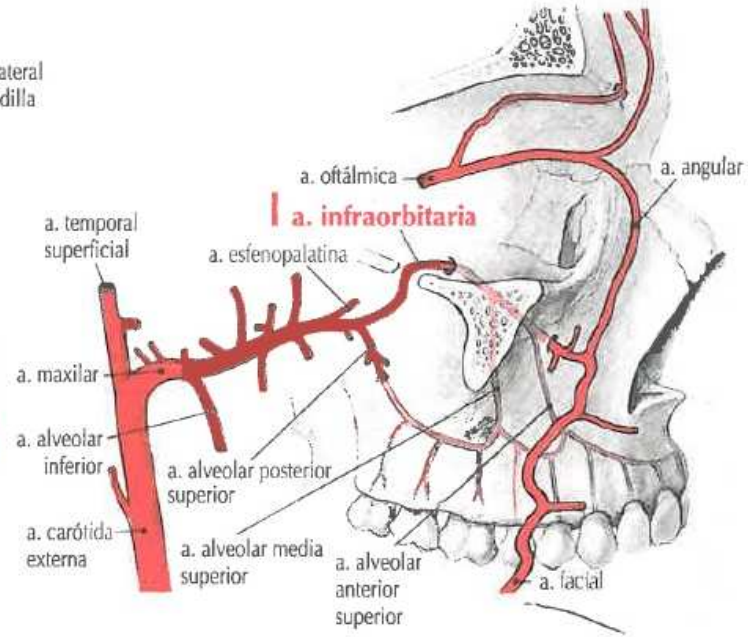
a. oftálmica
a. angular
I
a. infraorbitaria
a. temporal superficial
a. esfenopalatina
a. maxilar
a. alveolar inferior
a. carótida externa
a. alveolar posterior superior
a. alveolar media superior
a. alveolar anterior superior
a. facial

	ARTERIA	ORIGEN	RAMAS	DISTRIBUCIÓN
A	**aa. intercostales anteriores** *aa. intercostales anteriores*	a. torácica interna y a. musculofrénica	muscular y cutánea	seis espacios intercostales superiores, músculos pectorales mayor y menor y piel del tórax
B	**aa. 1.ª y 2.ª intercostales posteriores** *aa. intercostales posteriores I-II*	a. intercostal superior	dorsal	parte superior de la pared torácica
C	**aa. 3.ª a 11.ª intercostales posteriores** *aa. intercostales posteriores III-XI*	aorta torácica	dorsal, colateral y cutánea lateral	nueve espacios intercostales inferiores, músculos serrato anterior y pectorales mayor y menor y glándula mamaria
D	**aa. interlobulares del riñón** *aa. interlobares renis*	ramas de las arterias segmentarias del riñón (arterias lobulares)	arciformes	entre las pirámides del riñón
E	**aa. interlobulillares del hígado** *aa. interlobulares hepatis*	ramas derecha e izquierda de la a. hepática propia	ninguna	entre los lobulillos del hígado
F	**aa. interlobulillares del riñón** *aa. interlobulares renis*	aa. arciformes del riñón	aferente	glomérulos del riñón
G	**a. interósea anterior** *a. interossea anterior*	a. interósea común	media y nutricia	músculos profundos de la parte frontal del antebrazo, radio y cúbito
H	**a. interósea común** *a. interossea communis*	a. cubital	interóseas anterior y posterior	músculos profundos de la parte posterior del antebrazo, radio y cúbito
I	**a. interósea posterior** *a. interossea posterior*	a. interósea común	interósea recurrente	músculos profundos de la parte posterior del antebrazo
J	**a. interósea recurrente** *a. interossea recurrens*	a. interósea posterior	ninguna	articulación del codo
K	**a. laberíntica** a. auditiva interna *a. labyrinthi*	a. basilar o a. cerebelosa inferoanterior	vestibular y coclear	oído interno

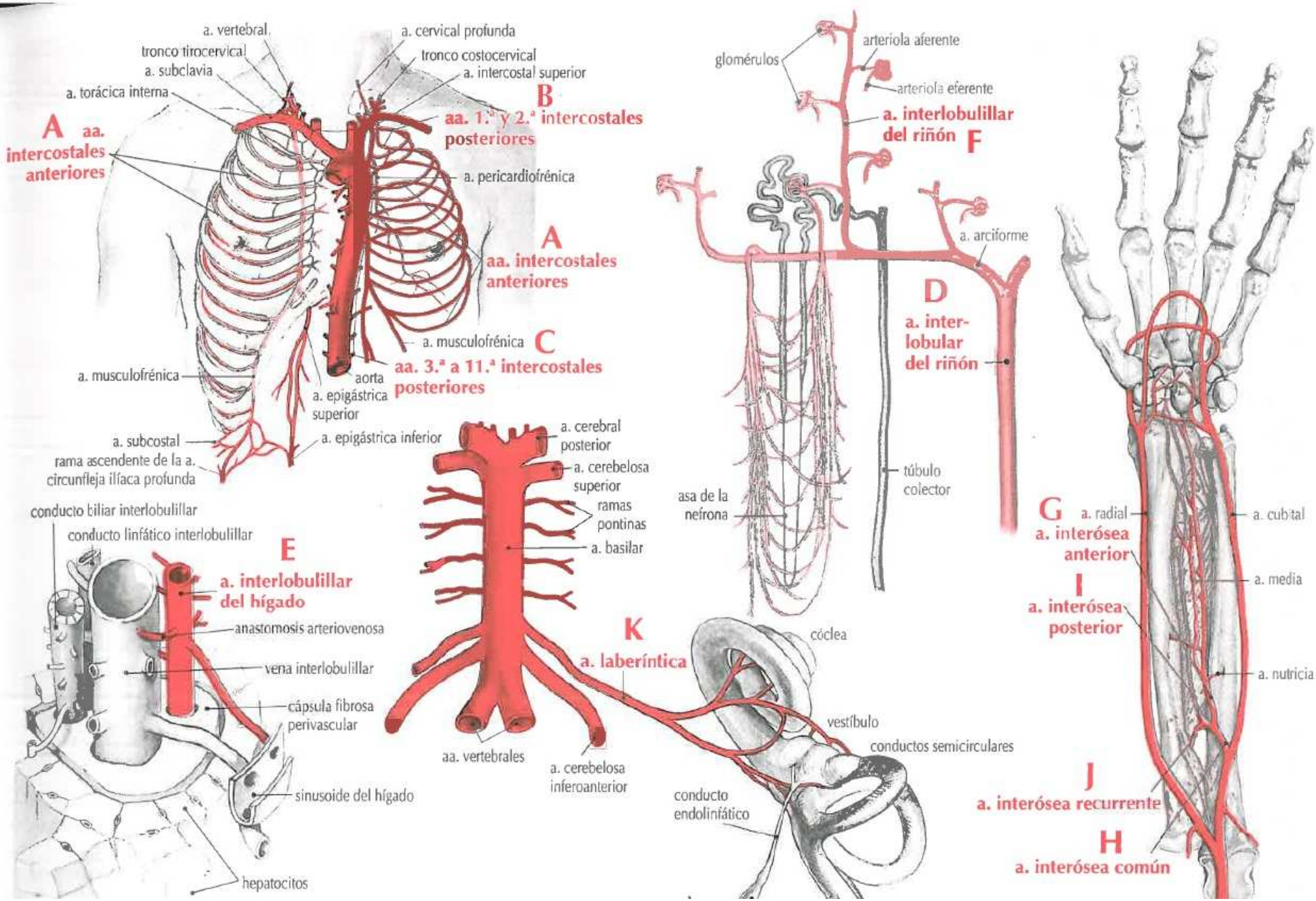
a. vertebral
tronco tirocervical
a. subclavia
a. torácica interna
A aa. intercostales anteriores
a. cervical profunda
tronco costocervical
a. intercostal superior
B
aa. 1.ª y 2.ª intercostales posteriores
a. pericardiofrénica
A
aa. intercostales anteriores
a. musculofrénica
C
aa. 3.ª a 11.ª intercostales posteriores
aorta
a. musculofrénica
a. epigástrica superior
a. subcostal
rama ascendente de la a. circunfleja ilíaca profunda
a. epigástrica inferior
glomérulos
arteriola aferente
arteriola eferente
a. interlobulillar del riñón
F
a. arciforme
D
a. interlobular del riñón
asa de la nefrona
túbulo colector
conducto biliar interlobulillar
conducto linfático interlobulillar
E
a. interlobulillar del hígado
anastomosis arteriovenosa
vena interlobulillar
cápsula fibrosa perivascular
sinusoide del hígado
hepatocitos
a. cerebral posterior
a. cerebelosa superior
ramas pontinas
a. basilar
aa. vertebrales
a. cerebelosa inferoanterior
K
a. laberíntica
cóclea
vestíbulo
conductos semicirculares
conducto endolinfático
G
a. radial
a. interósea anterior
I
a. interósea posterior
a. cubital
a. media
a. nutricia
J
a. interósea recurrente
H
a. interósea común

	ARTERIA	ORIGEN	RAMAS	DISTRIBUCIÓN
A	**a. labial inferior** *a. labialis inferior*	a. facial	ninguna	glándulas labiales y músculos y mucosa del labio inferior
B	**a. labial superior** *a. labialis superior*	a. facial	del septo nasal, alar y lateral nasal	septo nasal, ala de la nariz y labio superior
C	**a. lagrimal** *a. lacrimalis*	a. oftálmica	palpebrales laterales, cigomática, meníngea recurrente y musculares	glándula lagrimal, párpados superior e inferior, conjuntiva y músculos del ojo
D	**a. laríngea inferior** *a. laryngea inferior*	a. tiroidea inferior	ninguna	laringe
E	**a. laríngea superior** *a. laryngea superior*	a. tiroidea superior y ocasionalmente la a. carótida externa	ninguna	laringe
F	**a. lingual** *a. lingualis*	a. carótida externa	suprahioidea, sublingual, dorsales de la lengua y profunda de la lengua	lengua, glándula sublingual, amígdalas, encías y epiglotis
G	**a. lingual, ramas dorsales** *a. lingualis, rami dorsales*	a. lingual	ninguna	parte posterior de la lengua; arco palatogloso, amígdala, epiglotis, paladar blando
H	**aa. lumbares** *aa. lumbales*	aorta abdominal	dorsal y espinal	vértebras lumbares, músculos de la espalda y médula espinal
I	**aa. lumbares inferiores** aa. lumbares imas *aa. lumbales imae*	a. sacra media	ninguna	sacro
J	**a. maleolar anterolateral** *a. malleolaris anterior lateralis*	a. tibial anterior	ninguna	cara lateral del tobillo
K	**a. maleolar anteromedial** *a. malleolaris anterior medialis*	a. tibial anterior	ninguna	cara medial del tobillo
L	**a. masetérica** *a. masseterica*	a. maxilar	ninguna	músculo masetero

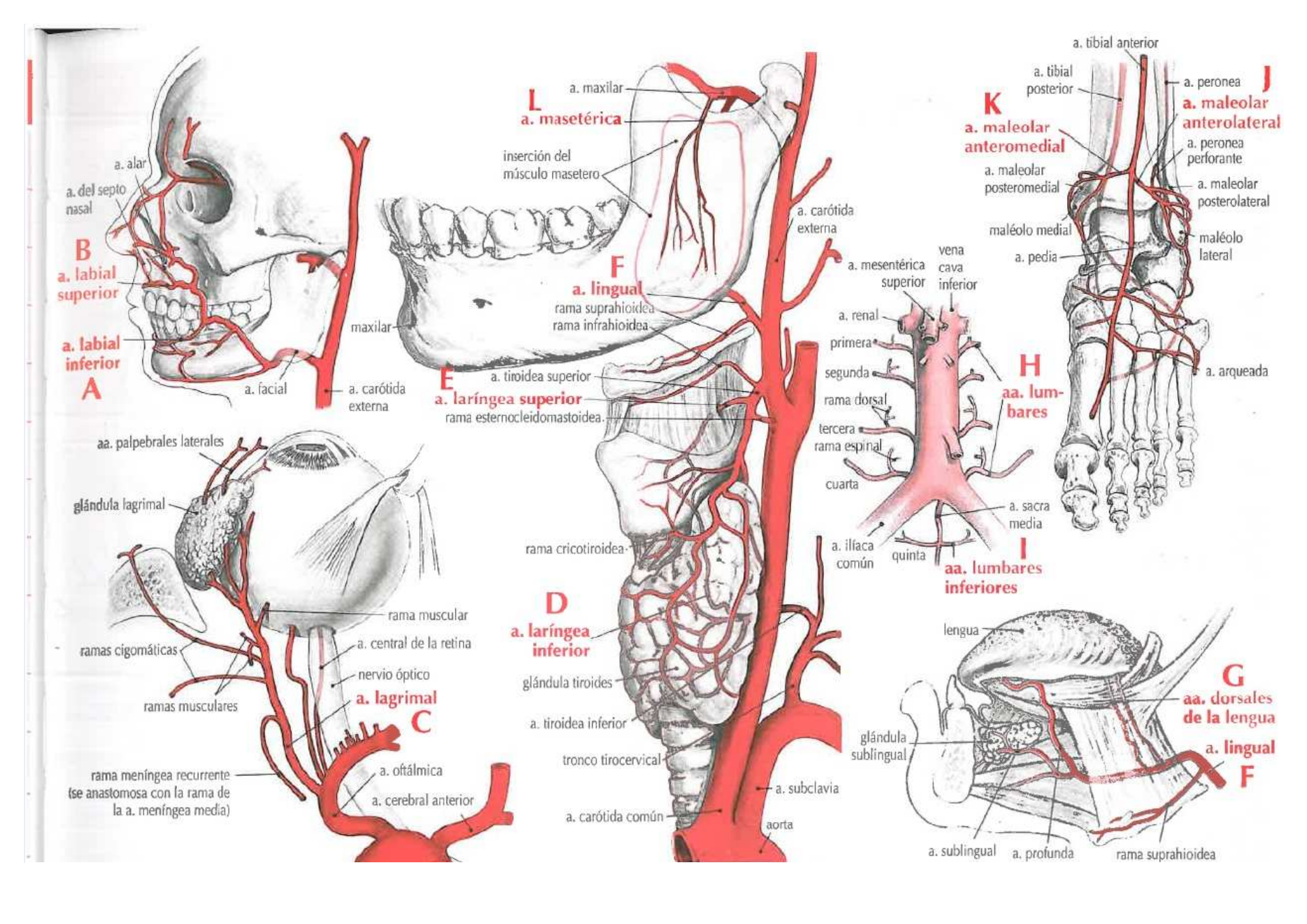
a. alar
a. del septo nasal
B
a. labial superior
a. labial inferior
A
a. facial
a. carótida externa
maxilar
L
a. maseterica
a. maxilar
inserción del músculo masetero
F
a. lingual
rama suprahioidea
rama infrahioidea
E
a. tiroidea superior
a. laríngea superior
rama esternocleidomastoidea
a. carótida externa
aa. palpebrales laterales
glándula lagrimal
rama muscular
ramas cigomáticas
a. central de la retina
nervio óptico
ramas musculares
a. lagrimal
C
rama meníngea recurrente (se anastomosa con la rama de la a. meníngea media)
a. oftálmica
a. cerebral anterior
rama cricotiroidea
D
a. laríngea inferior
glándula tiroides
a. tiroidea inferior
tronco tirocervical
a. carótida común
a. subclavia
aorta
a. mesentérica superior
vena cava inferior
a. renal
primera
segunda
rama dorsal
tercera
rama espinal
cuarta
H
aa. lumbares
a. sacra media
a. ilíaca común
quinta
I
aa. lumbares inferiores
a. tibial anterior
a. tibial posterior
K
a. maleolar anteromedial
a. maleolar posteromedial
maléolo medial
a. pedia
a. peronea
J
a. maleolar anterolateral
a. peronea perforante
a. maleolar posterolateral
maléolo lateral
a. arqueada
lengua
G
aa. dorsales de la lengua
glándula sublingual
a. lingual
F
a. sublingual
a. profunda
rama suprahioidea

	ARTERIA	ORIGEN	RAMAS	DISTRIBUCIÓN
A	**a. maxilar** *a. maxillaris*	a. carótida externa	porción mandibular: auricular profunda, timpánica anterior, alveolar inferior, meníngea media y meníngea accesoria	oído, articulación temporomandibular, duramadre craneal, músculos pterigoideos, maxilar inferior y dientes inferiores
			porción pterigoidea: temporal anterior profunda, temporal posterior profunda, pterigoidea, masetérica y bucal	músculos temporal, pterigoideo, masetero y buccinador
			porción pterigopalatina: alveolar posterosuperior, infraorbitaria, palatina descendente, arteria del conducto pterigoideo, faríngea y esfenopalatina	encías, velo del paladar, senos, trompa auditiva, techo de la nariz, maxilar superior y dientes superiores
B	**a. media de la rodilla** a. genicular media *a. genus media*	a. poplítea	ninguna	ligamentos cruzados y membrana sinovial de la articulación de la rodilla
C	**a. mediana** *a. mediana*	a. interósea anterior	ninguna	nervio mediano y palma
D	**aa. medulares** *aa. medullares*	a. vertebral y sus ramas	ninguna	bulbo raquídeo
E	**a. meníngea anterior** *a. meningea anterior*	a. etmoidal anterior	ninguna	duramadre
F	**a. meníngea media** *a. meningea media*	a. maxilar	frontal, parietal, petrosa, timpánica superior, gangliónica, anastomótica y temporal	cráneo, duramadre, músculo tensor del tímpano, ganglio trigeminal y cavidad timpánica
G	**a. meníngea posterior** *a. meningea posterior*	a. faríngea ascendente	ninguna	duramadre y huesos de la fosa craneal posterior

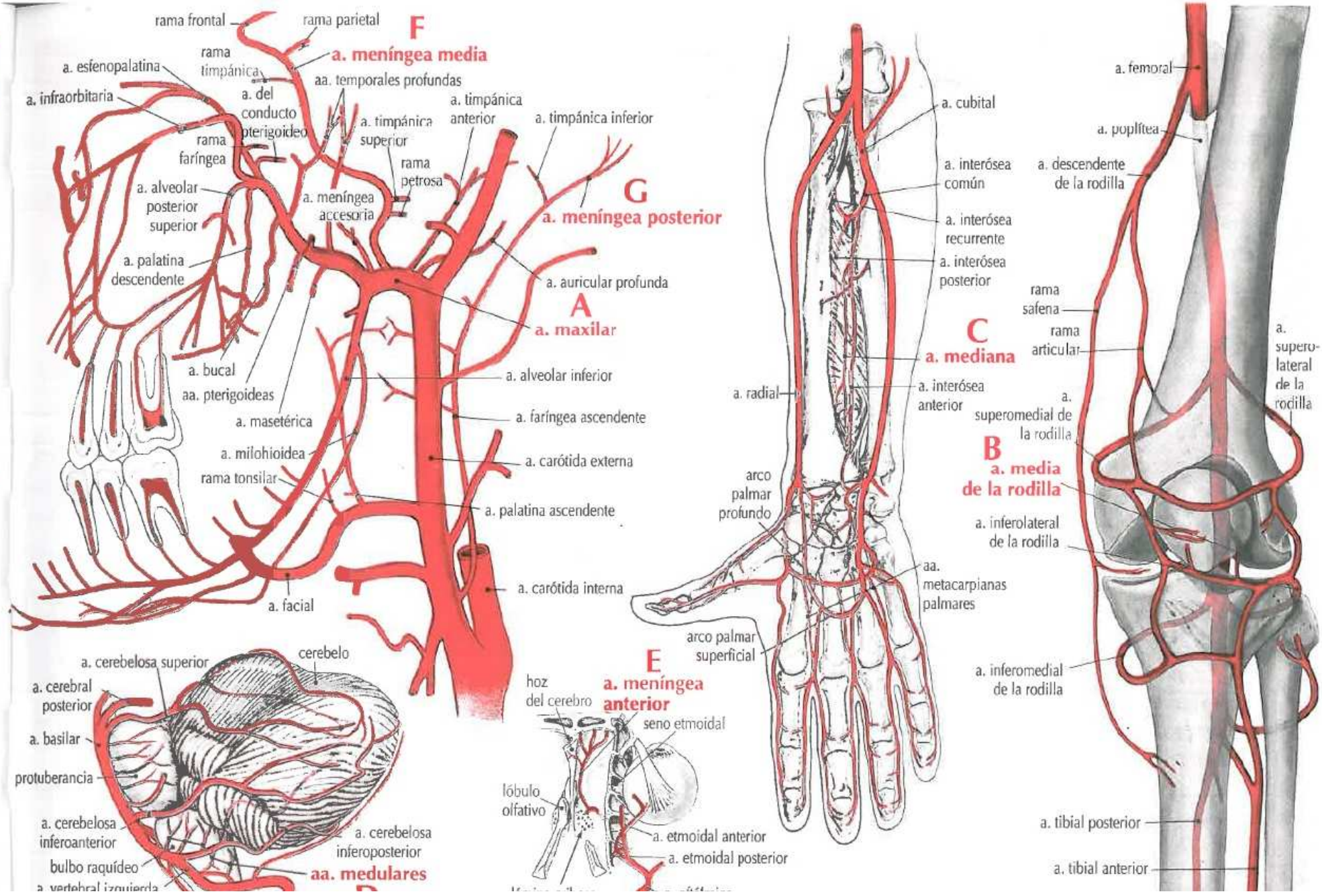
F
a. meníngea media
rama frontal
rama parietal
rama timpánica
a. esfenopalatina
a. infraorbitaria
a. del conducto pterigoideo
aa. temporales profundas
a. timpánica anterior
a. timpánica inferior
a. timpánica superior
rama faríngea
rama petrosa
a. alveolar posterior superior
a. meníngea accesoria
G
a. meníngea posterior
a. palatina descendente
a. auricular profunda
A
a. maxilar
a. bucal
aa. pterigoideas
a. masetérica
a. alveolar inferior
a. faríngea ascendente
a. milohioidea
a. carótida externa
rama tonsilar
a. palatina ascendente
a. carótida interna
a. facial
a. cerebelosa superior
cerebelo
a. cerebral posterior
a. basilar
protuberancia
a. cerebelosa inferoanterior
a. cerebelosa inferoposterior
bulbo raquídeo
aa. medulares
E
a. meníngea anterior
hoz del cerebro
seno etmoidal
lóbulo olfativo
a. etmoidal anterior
a. etmoidal posterior
a. cubital
a. interósea común
a. interósea recurrente
a. interósea posterior
C
a. mediana
a. radial
a. interósea anterior
arco palmar profundo
aa. metacarpianas palmares
arco palmar superficial
a. femoral
a. poplítea
a. descendente de la rodilla
rama safena
rama articular
a. superomedial de la rodilla
B
a. media de la rodilla
a. inferolateral de la rodilla
a. inferomedial de la rodilla
a. superolateral de la rodilla
a. tibial posterior
a. tibial anterior

	ARTERIA	ORIGEN	RAMAS	DISTRIBUCIÓN
A	**a. mesentérica inferior** *a. mesenterica inferior*	aorta abdominal a la altura de L3 o L4	cólica izquierda, sigmoidea y rectal superior	colon transverso, descendente y sigmoideo y recto
B	**a. mesentérica superior** *a. mesenterica superior*	aorta abdominal 1 cm por debajo del tronco celíaco	pancreaticoduodenal inferior, yeyunal, ileal, ileocólica, cólica derecha y cólica media	intestino delgado, ciego, colon ascendente y parte del colon transverso
C	**aa. metacarpianas dorsales** *aa. metacarpales dorsales*	rama carpiana dorsal de la a. radial	digital dorsal	cara dorsal de los dedos de las manos
D	**aa. metacarpianas palmares** *aa. metacarpales palmares*	arco palmar profundo	ninguna	huesos metacarpianos
E	**aa. metatarsianas plantares** *aa. metatarsales plantares* (normalmente son cuatro)	arco plantar	digitales plantares y perforantes	dedos de los pies
F	**a. milohioidea** *a. mylohyoideus*	a. alveolar inferior	ninguna	músculo milohioideo
G	**a. musculofrénica** *a. musculophrenica*	a. torácica interna	intercostales anteriores	diafragma, espacios intercostales séptimo, octavo y noveno y músculos abdominales
H	**a. nasal lateral** *a. nasalis lateral*	a. facial o a. labial superior	ninguna	ala y dorso de la nariz

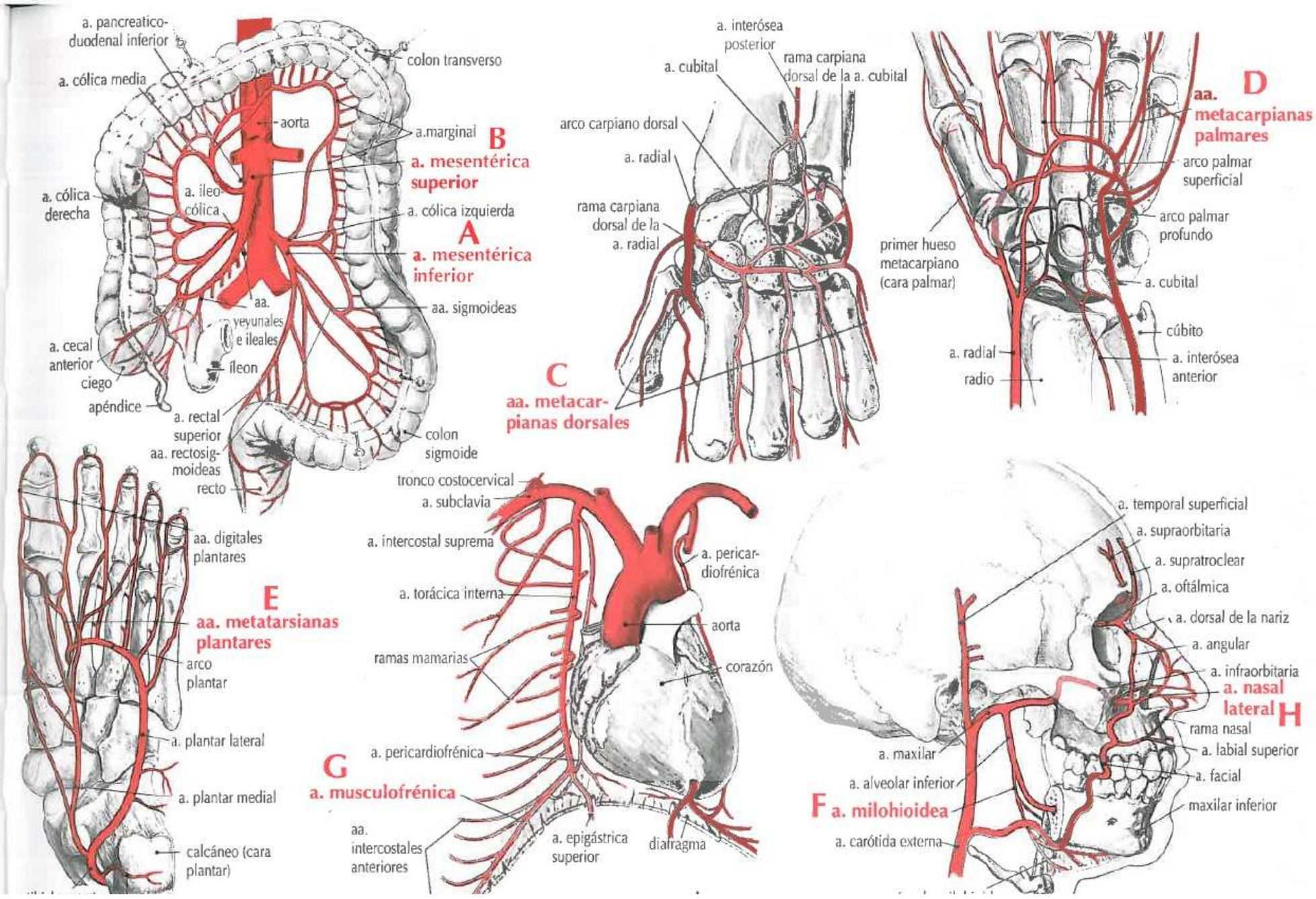
a. pancreatico-duodenal inferior
colon transverso
a. cólica media
aorta
a.marginal
B
a. mesentérica superior
a. cólica derecha
a. ileo cólica
a. cólica izquierda
A
a. mesentérica inferior
aa. yeyunales e ileales
aa. sigmoideas
a. cecal anterior
ciego
íleon
apéndice
a. rectal superior
aa. rectosigmoideas
recto
colon sigmoide
a. interósea posterior
a. cubital
rama carpiana dorsal de la a. cubital
arco carpiano dorsal
a. radial
rama carpiana dorsal de la a. radial
C
aa. metacarpianas dorsales
D
aa. metacarpianas palmares
arco palmar superficial
arco palmar profundo
primer hueso metacarpiano (cara palmar)
a. cubital
cúbito
a. radial
radio
a. interósea anterior
aa. digitales plantares
E
aa. metatarsianas plantares
arco plantar
a. plantar lateral
a. plantar medial
calcáneo (cara plantar)
tronco costocervical
a. subclavia
a. intercostal suprema
a. pericardiofrénica
a. torácica interna
aorta
ramas mamarias
corazón
a. pericardiofrénica
G
a. musculofrénica
aa. intercostales anteriores
a. epigástrica superior
diafragma
a. temporal superficial
a. supraorbitaria
a. supratroclear
a. oftálmica
a. dorsal de la nariz
a. angular
a. infraorbitaria
a. nasal lateral
H
rama nasal
a. labial superior
a. facial
maxilar inferior
a. maxilar
a. alveolar inferior
F
a. milohioidea
a. carótida externa

	ARTERIA	ORIGEN	RAMAS	DISTRIBUCIÓN
A	**aa. nasales posteriores laterales** *aa. nasales posteriores laterales*	a. esfenopalatina	ninguna	senos frontal, etmoidal, maxilar y esfenoidal
B	**aa. nasales posteriores septales** *aa. nasales posteriores septales*	a. esfenopalatina	ninguna	septo nasal
C	**a. nutricia de la tibia** *a. nutricia tibiae*	a. tibial posterior	ninguna	tibia
D	**a. nutricia del peroné** *a. nutricia fibulae*	a. peronea	ninguna	peroné
E	**aa. nutricias del húmero** *aa. nutriciae humeri*	a. braquial o a. braquial profunda	ninguna	húmero
F	**a. obturatriz** *a. obturatoria*	a. ilíaca interna	pubiana, acetabular, ilíaca, vesical, anterior y posterior	músculos pélvicos, articulación de la cadera, vejiga y fosa ilíaca
G	**a. occipital** *a. occipitalis*	a. carótida externa	esternocleidomastoideas, auricular, meníngea, descendente, mastoidea y occipitales	duramadre, celdas mastoideas, músculos del cuello y cuero cabelludo
H	**a. oftálmica** *a. ophtalmica*	a. carótida interna (porción cerebral)	porción orbitaria: lagrimal, supraorbitaria, etmoidal posterior, etmoidal anterior, palpebral medial, supratroclear y dorsal de la nariz porción ocular: arteria central de la retina, ciliar posterior corta, ciliar posterior larga y ciliar anterior	órbita y partes circundantes músculos del ojo y bulbo ocular

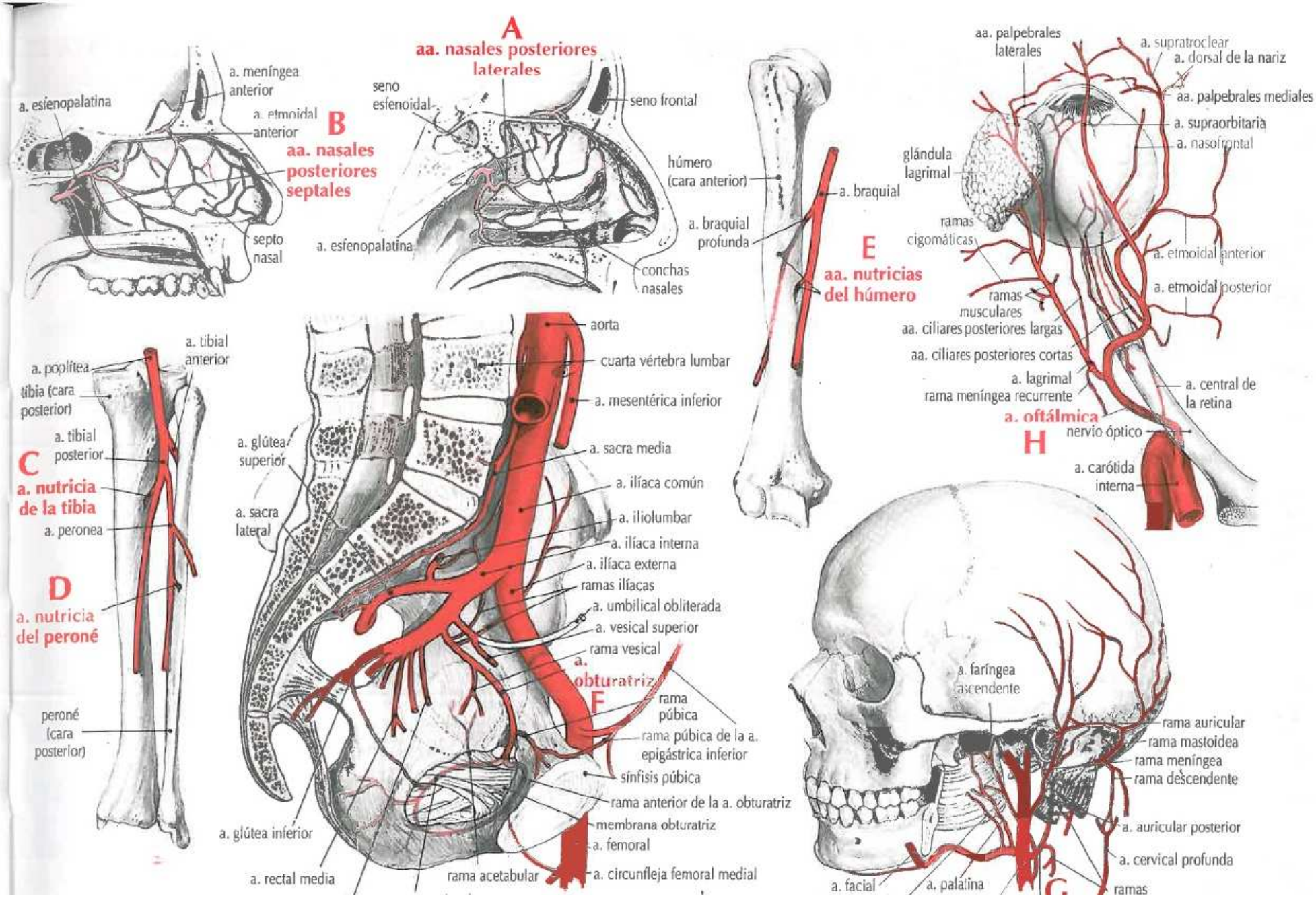
A
aa. nasales posteriores laterales
seno esfenoidal
seno frontal
a. esfenopalatina
conchas nasales
B
aa. nasales posteriores septales
a. esfenopalatina
a. meníngea anterior
a. etmoidal anterior
septo nasal
húmero (cara anterior)
a. braquial
a. braquial profunda
E
aa. nutricias del húmero
aa. palpebrales laterales
a. supratroclear
a. dorsal de la nariz
aa. palpebrales mediales
a. supraorbitaria
a. nasofrontal
glándula lagrimal
ramas cigomáticas
a. etmoidal anterior
a. etmoidal posterior
ramas musculares
aa. ciliares posteriores largas
aa. ciliares posteriores cortas
a. lagrimal
rama meníngea recurrente
a. central de la retina
a. oftálmica
nervio óptico
H
a. carótida interna
a. poplítea
a. tibial anterior
tibia (cara posterior)
a. tibial posterior
C
a. nutricia de la tibia
a. peronea
D
a. nutricia del peroné
peroné (cara posterior)
aorta
cuarta vértebra lumbar
a. mesentérica inferior
a. glútea superior
a. sacra media
a. ilíaca común
a. sacra lateral
a. iliolumbar
a. ilíaca interna
a. ilíaca externa
ramas ilíacas
a. umbilical obliterada
a. vesical superior
rama vesical
a. obturatriz
F
rama púbica
rama púbica de la a. epigástrica inferior
sínfisis púbica
rama anterior de la a. obturatriz
membrana obturatriz
a. femoral
a. circunfleja femoral medial
a. glútea inferior
a. rectal media
rama acetabular
a. faríngea ascendente
rama auricular
rama mastoidea
rama meníngea
rama descendente
a. auricular posterior
a. cervical profunda
ramas
a. facial
a. palatina
G

	ARTERIA	ORIGEN	RAMAS	DISTRIBUCIÓN
A	**a. ovárica** *a. ovarica*	aorta abdominal a la altura de L2	uretéricas, capsulares y tubáricas	ovario, uréter, útero y piel del labio mayor
B	**a. palatina ascendente** *a. palatina ascendens*	a. facial	ninguna	velo del paladar, trompa auditiva y amígdalas
C	**a. palatina descendente** *a. palatina descendens*	a. maxilar	palatina mayor y menor	velo del paladar, paladar duro, glándulas palatinas, amígdalas y encías
D	**a. palatina mayor** *a. palatina major*	a. palatina descendente	ninguna	paladar duro, glándulas palatinas y encías
E	**aa. palatinas menores** *aa. palatinae minores*	a. palatina descendente	ninguna	velo del paladar y amígdalas
F	**aa. palpebrales laterales** *aa. palpebrales laterales*	a. lagrimal	superior e inferior	párpados superior e inferior y conjuntiva
G	**aa. palpebrales mediales** *aa. palpebrales mediales*	a. oftálmica	superior e inferior	párpados superior e inferior y conducto nasolagrimal
H	**a. pancreática dorsal** *a. pancreatica dorsalis*	a. esplénica	derecha (anastomótica) e izquierda (pancreática inferior)	páncreas
I	**a. pancreática inferior** *a. pancreatica inferior*	a. pancreática dorsal	ninguna	páncreas
J	**a. pancreática magna** *a. pancreatica magna*	a. esplénica	ninguna	páncreas
K	**a. pancreaticoduodenal inferior** *a. pancreaticoduodenalis inferior*	a. mesentérica superior	anterior y posterior	cabeza del páncreas y duodeno
L	**aa. pancreaticoduodenales superiores** *aa. pancreaticoduodenales superiores*	a. gastroduodenal	pancreática, duodenal y anastomótica	cabeza del páncreas y duodeno

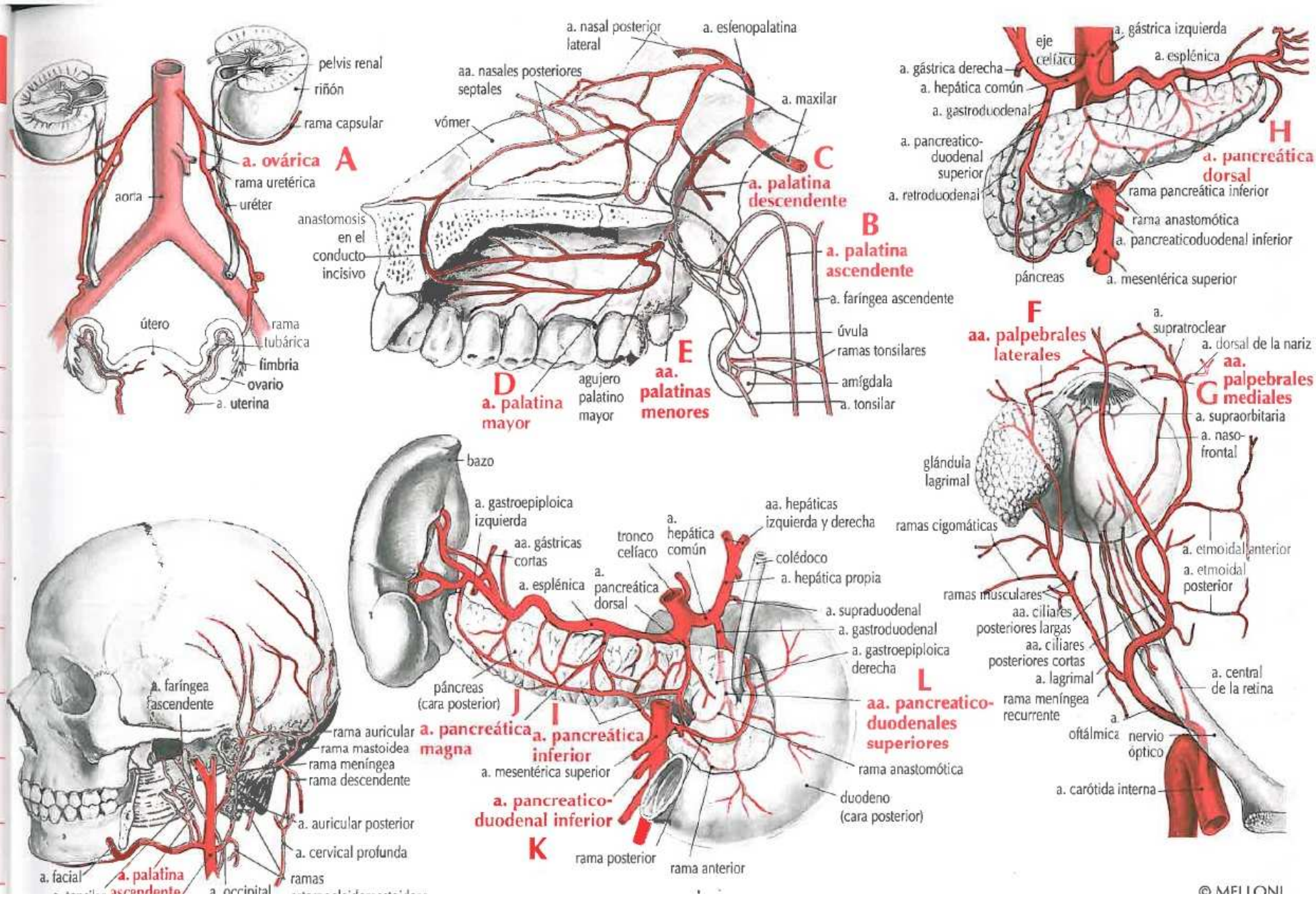
A
pelvis renal
riñón
rama capsular
a. ovárica
rama uretérica
uréter
aorta
útero
rama tubárica
fímbria
ovario
a. uterina
B
a. nasal posterior lateral
a. esfenopalatina
aa. nasales posteriores septales
vómer
a. maxilar
C
a. palatina descendente
anastomosis en el conducto incisivo
a. palatina ascendente
a. faríngea ascendente
úvula
ramas tonsilares
amígdala
a. tonsilar
D
a. palatina mayor
agujero palatino mayor
E
aa. palatinas menores
H
eje celíaco
a. gástrica izquierda
a. esplénica
a. gástrica derecha
a. hepática común
a. gastroduodenal
a. pancreatico-duodenal superior
a. retroduodenal
a. pancreática dorsal
rama pancreática inferior
rama anastomótica
a. pancreaticoduodenal inferior
páncreas
a. mesentérica superior
F
aa. palpebrales laterales
a. supratroclear
a. dorsal de la nariz
G
aa. palpebrales mediales
a. supraorbitaria
a. naso-frontal
glándula lagrimal
ramas cigomáticas
a. etmoidal anterior
a. etmoidal posterior
ramas musculares
aa. ciliares posteriores largas
aa. ciliares posteriores cortas
a. lagrimal
rama meníngea recurrente
a. central de la retina
a. oftálmica
nervio óptico
a. carótida interna
bazo
a. gastroepiploica izquierda
aa. gástricas cortas
a. esplénica
tronco celíaco
a. hepática común
aa. hepáticas izquierda y derecha
colédoco
a. hepática propia
a. pancreática dorsal
a. supraduodenal
a. gastroduodenal
a. gastroepiploica derecha
L
aa. pancreatico-duodenales superiores
páncreas (cara posterior)
J
a. pancreática magna
I
a. pancreática inferior
a. mesentérica superior
rama anastomótica
a. pancreatico-duodenal inferior
duodeno (cara posterior)
K
rama posterior
rama anterior
a. faríngea ascendente
rama auricular
rama mastoidea
rama meníngea
rama descendente
a. auricular posterior
a. cervical profunda
a. facial
a. palatina ascendente
ramas
a. occipital

© MELLONI

	ARTERIA	ORIGEN	RAMAS	DISTRIBUCIÓN
A	**a. pedia** a. dorsal del pie *a. dorsalis pedis*	continuación de la a. tibial anterior en la articulación del tobillo	tarsiana lateral, tarsianas mediales, arqueada, primera metatarsiana dorsal y plantar profunda	pie
B	**aa. perforantes** (habitualmente tres) *aa. perforantes*	a. femoral profunda	nutricia, muscular y cutánea	parte posterior del muslo, nalga y fémur
C	**a. pericardiofrénica** *a. pericardiacophrenica*	a. torácica interna	ninguna	diafragma, pleura y pericardio
D	**a. perineal** *a. perinealis*	a. pudenda interna	escrotales/labiales posteriores y transversa	perineo y genitales externos
E	**a. peronea** *a. fibularis* *a. peronea*	a. tibial posterior	nutricia (peroné), perforante, comunicante, maleolar lateral y calcánea	músculos tibial posterior, sóleo y flexor largo del dedo gordo y parte lateral y posterior del tobillo y del talón
F	**a. plantar lateral** *a. plantaris lateralis*	a. tibial posterior	muscular; continúa para formar el arco plantar	músculos y piel del pie y de los dedos del pie y parte lateral de la planta
G	**a. plantar medial** *a. plantaris medialis*	a. tibial posterior	profunda y superficial	músculos y piel del pie y de los dedos de los pies y cara medial de la planta

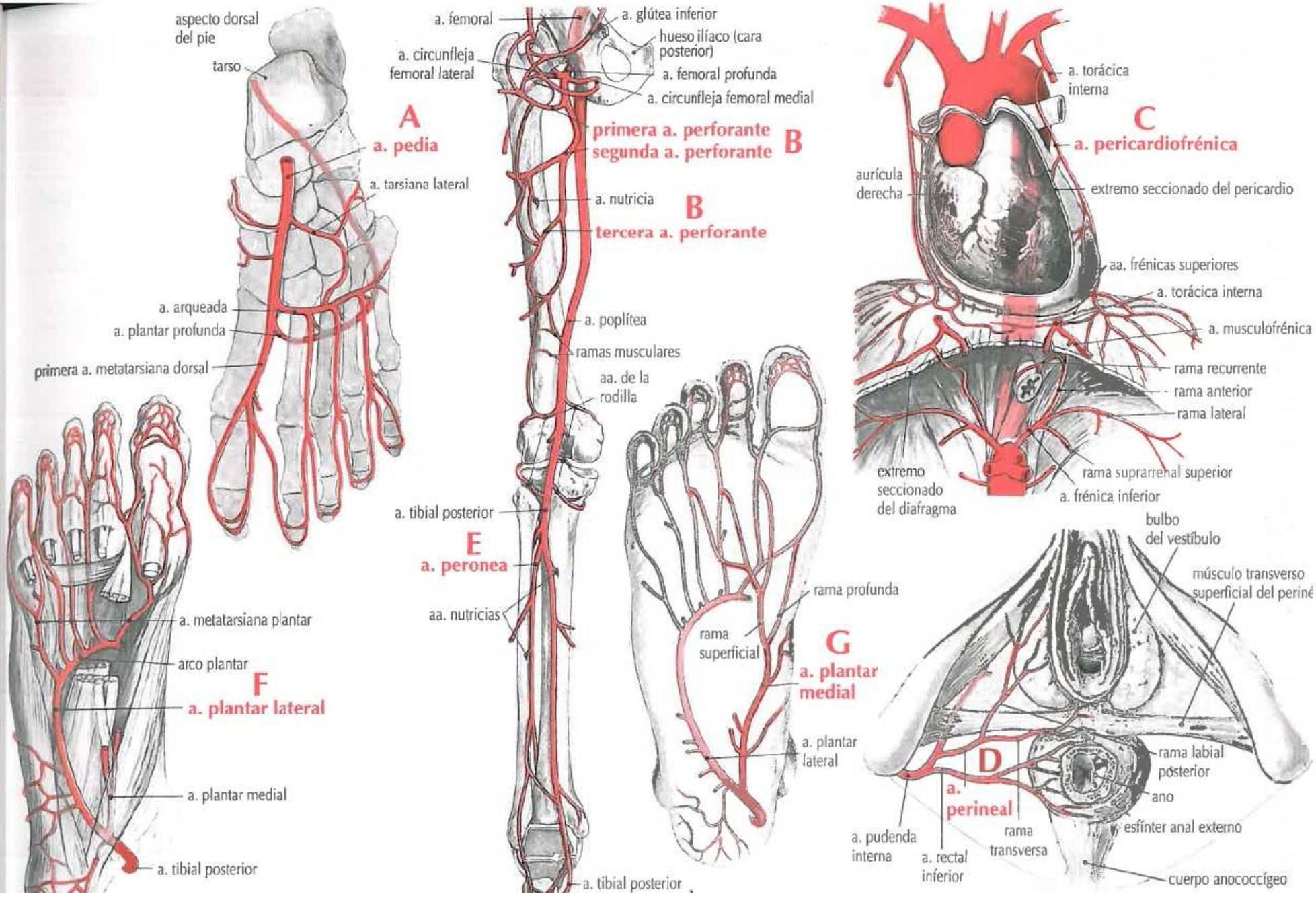
aspecto dorsal del pie
tarso
A
a. pedia
a. tarsiana lateral
a. arqueada
a. plantar profunda
primera a. metatarsiana dorsal
a. femoral
a. glútea inferior
hueso ilíaco (cara posterior)
a. circunfleja femoral lateral
a. femoral profunda
a. circunfleja femoral medial
primera a. perforante
segunda a. perforante
B
a. nutricia
B
tercera a. perforante
a. poplítea
ramas musculares
aa. de la rodilla
a. tibial posterior
E
a. peronea
aa. nutricias
a. tibial posterior
a. torácica interna
C
a. pericardiofrénica
aurícula derecha
extremo seccionado del pericardio
aa. frénicas superiores
a. torácica interna
a. musculofrénica
rama recurrente
rama anterior
rama lateral
extremo seccionado del diafragma
rama suprarrenal superior
a. frénica inferior
a. metatarsiana plantar
arco plantar
F
a. plantar lateral
a. plantar medial
a. tibial posterior
rama profunda
rama superficial
G
a. plantar medial
a. plantar lateral
bulbo del vestíbulo
músculo transverso superficial del periné
D
a. perineal
rama labial posterior
ano
esfínter anal externo
a. pudenda interna
a. rectal inferior
rama transversa
cuerpo anococcígeo

	ARTERIA	ORIGEN	RAMAS	DISTRIBUCIÓN
A	**a. poplítea** *a. poplitea*	continuación de la a. femoral en el hiato aductor	cutáneas, surales, superomedial de la rodilla, superolateral de la rodilla, media de la rodilla, inferomedial de la rodilla e inferolateral de la rodilla; se divide en el borde distal del músculo poplíteo y continúa como las arterias tibiales anterior y posterior	músculos del muslo y de la pantorrilla alrededor de la zona de la rodilla, articulación de la rodilla y piel que la cubre
B	**a. primera metatarsiana dorsal** *a. metatarsalis dorsalis I*	a. pedia	ninguna	cara medial del dedo gordo del pie y zonas adyacentes del primer y segundo dedo
C	**a. principal del pulgar** *a. princeps pollicis*	a. radial	a. radial del dedo índice y nutricias	primer metacarpiano y piel del pulgar
D	**a. profunda de la lengua** *a. profunda linguae*	a. lingual	ninguna	lengua
E	**a. profunda del clítoris** *a. profunda clitoridis*	a. pudenda interna	ninguna	cuerpo cavernoso del clítoris
F	**a. profunda del pene** *a. profunda penis*	a. pudenda interna	ninguna	cuerpo cavernoso del pene
G	**a. pudenda interna** *a. pudenda interna*	a. ilíaca interna	rectal inferior, perineal, arteria del bulbo del pene o del vestíbulo vaginal, escrotales/labiales posteriores, uretral, arteria profunda del pene o del clítoris y arteria dorsal del pene o del clítoris	genitales externos, músculos del periné y ano
H	**aa. pudendas externas** *aa. pudendae externae*	a. femoral	escrotales anteriores (varón), labiales anteriores (mujer) e inguinales	piel del abdomen inferior, piel del escroto y del pene (en el varón) y labio mayor (en la mujer)

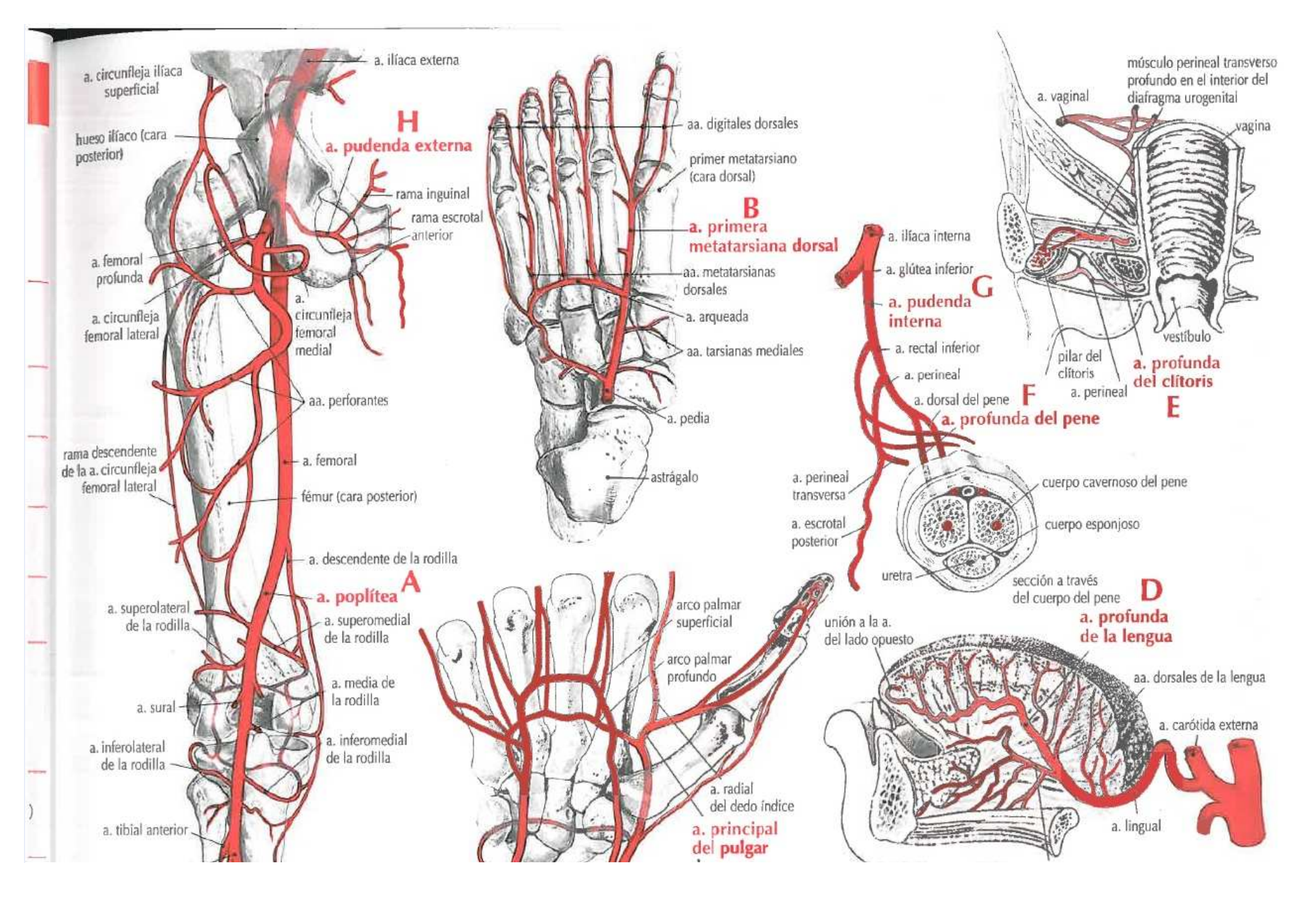
a. circunfleja ilíaca superficial
a. ilíaca externa
hueso ilíaco (cara posterior)
H
a. pudenda externa
rama inguinal
rama escrotal anterior
a. femoral profunda
a. circunfleja femoral lateral
a. circunfleja femoral medial
aa. perforantes
rama descendente de la a. circunfleja femoral lateral
a. femoral
fémur (cara posterior)
a. descendente de la rodilla
a. poplítea
A
a. superolateral de la rodilla
a. superomedial de la rodilla
a. media de la rodilla
a. sural
a. inferolateral de la rodilla
a. inferomedial de la rodilla
a. tibial anterior
aa. digitales dorsales
primer metatarsiano (cara dorsal)
B
a. primera metatarsiana dorsal
aa. metatarsianas dorsales
a. arqueada
aa. tarsianas mediales
a. pedia
astrágalo
a. ilíaca interna
a. glútea inferior
G
a. pudenda interna
a. rectal inferior
a. perineal
a. dorsal del pene
F
a. profunda del pene
a. perineal transversa
a. escrotal posterior
cuerpo cavernoso del pene
cuerpo esponjoso
uretra
sección a través del cuerpo del pene
D
músculo perineal transverso profundo en el interior del diafragma urogenital
a. vaginal
vagina
vestíbulo
pilar del clítoris
a. perineal
a. profunda del clítoris
E
arco palmar superficial
arco palmar profundo
a. radial del dedo índice
a. principal del pulgar
unión a la a. del lado opuesto
a. profunda de la lengua
aa. dorsales de la lengua
a. carótida externa
a. lingual

	ARTERIA	ORIGEN	RAMAS	DISTRIBUCIÓN
A	**a. pulmonar derecha** *a. pulmonalis dextra*	tronco pulmonar	ramas denominadas de acuerdo con el segmento al que irrigan (por ejemplo apical, descendente posterior o ascendente posterior)	pulmón derecho
B	**a. pulmonar izquierda** *a. pulmonalis sinistra*	tronco pulmonar	ramas denominadas de acuerdo con el segmento al que irrigan (por ejemplo apical, descendente anterior o ascendente anterior)	pulmón izquierdo
C	**a. radial** *a. radialis*	a. braquial	grupo del antebrazo: musculares y recurrente radial grupo de la muñeca: palmar del carpo, palmar superficial y dorsal del carpo grupo de la mano: metacarpiana dorsal primera, a. principal del pulgar y radial del índice	músculos del antebrazo articulaciones intercarpianas y huesos de la muñeca y parte distal del radio y el cúbito cara medial del dedo índice y piel y músculos del pulgar
D	**a. radial del índice** *a. radialis indicis*	a. radial o a. principal del pulgar	ninguna	cara lateral del dedo índice
E	**a. rectal inferior** a. hemorroidal inferior *a. rectalis inferior*	a. pudenda interna	ninguna	recto y músculos y piel de la región anal
F	**a. rectal media** a. hemorroidal media *a. rectalis media*	a. ilíaca interna	vaginal (en la mujer)	musculatura rectal, vesículas seminales y glándula prostática (en el varón)
G	**a. rectal superior** a. hemorroidal superior *a. rectalis superior*	continuación de la a. mesentérica inferior	ninguna	musculatura rectal

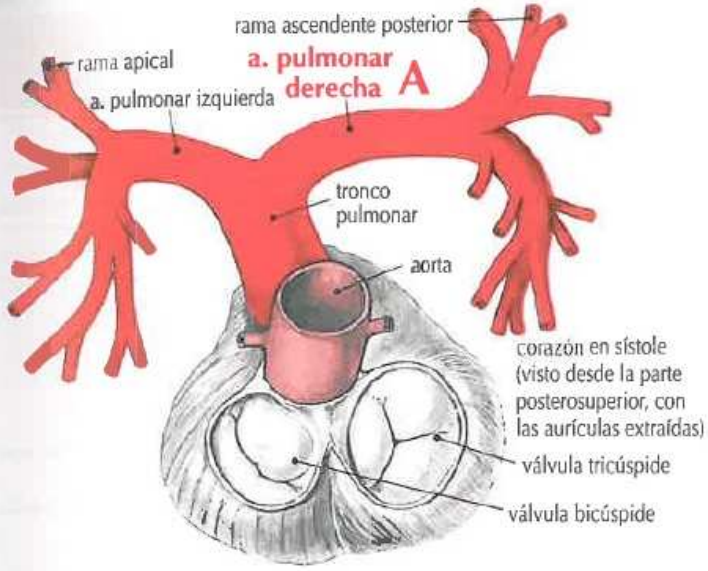
rama ascendente posterior
rama apical
a. pulmonar izquierda
a. pulmonar derecha
A
tronco pulmonar
aorta
corazón en sístole (visto desde la parte posterosuperior, con las aurículas extraídas)
válvula tricúspide
válvula bicúspide

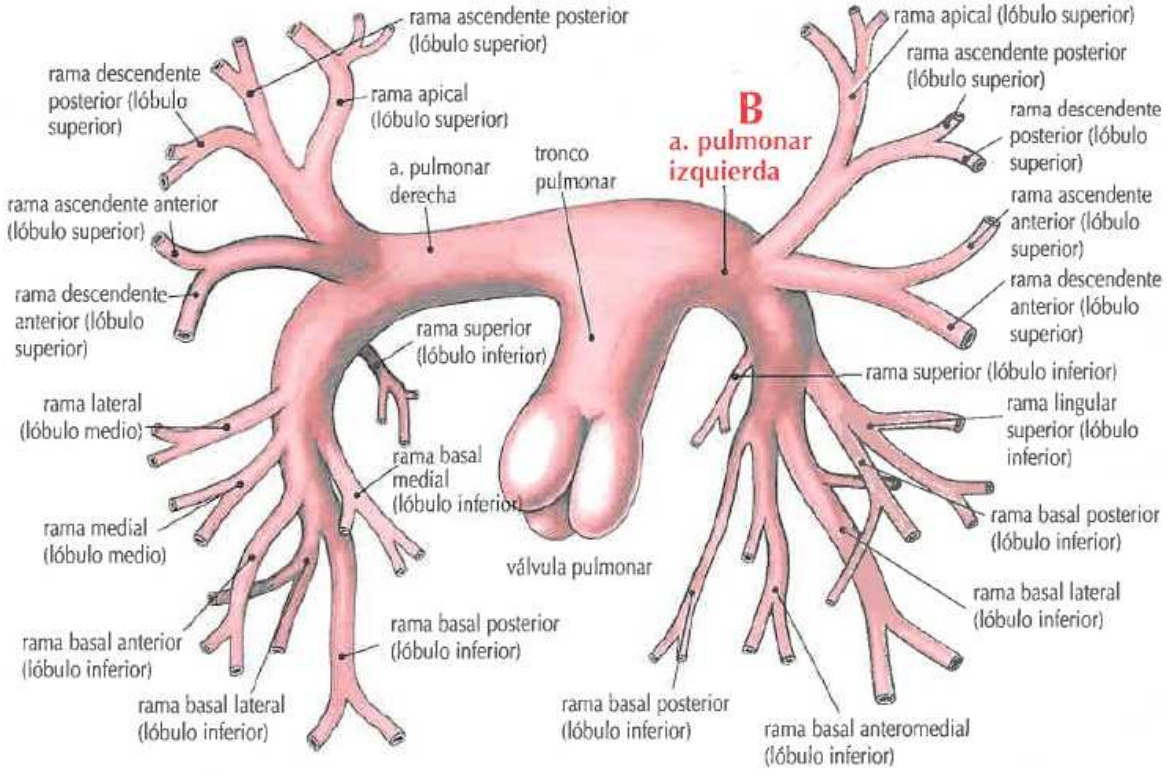
rama ascendente posterior (lóbulo superior)
rama descendente posterior (lóbulo superior)
rama apical (lóbulo superior)
B
a. pulmonar izquierda
a. pulmonar derecha
tronco pulmonar
rama ascendente anterior (lóbulo superior)
rama descendente anterior (lóbulo superior)
rama superior (lóbulo inferior)
rama lateral (lóbulo medio)
rama basal medial (lóbulo inferior)
rama medial (lóbulo medio)
válvula pulmonar
rama basal anterior (lóbulo inferior)
rama basal posterior (lóbulo inferior)
rama basal lateral (lóbulo inferior)
rama basal posterior (lóbulo inferior)
rama basal anteromedial (lóbulo inferior)
rama apical (lóbulo superior)
rama ascendente posterior (lóbulo superior)
rama descendente posterior (lóbulo superior)
rama ascendente anterior (lóbulo superior)
rama descendente anterior (lóbulo superior)
rama superior (lóbulo inferior)
rama lingular superior (lóbulo inferior)
rama basal posterior (lóbulo inferior)
rama basal lateral (lóbulo inferior)

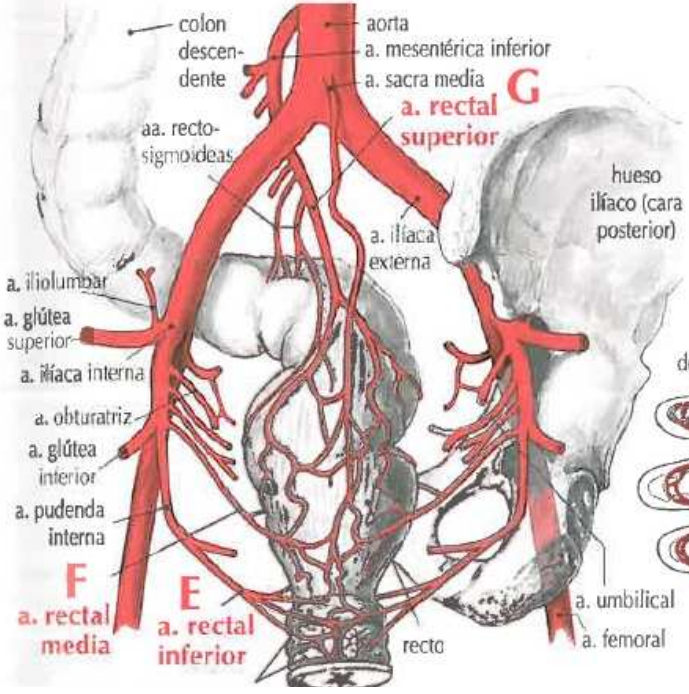
colon descendente
aorta
a. mesentérica inferior
a. sacra media
G
a. rectal superior
aa. recto-sigmoideas
hueso ilíaco (cara posterior)
a. ilíaca externa
a. iliolumbar
a. glútea superior
a. ilíaca interna
a. obturatriz
a. glútea inferior
a. pudenda interna
F
a. rectal media
E
a. rectal inferior
recto
a. umbilical
a. femoral

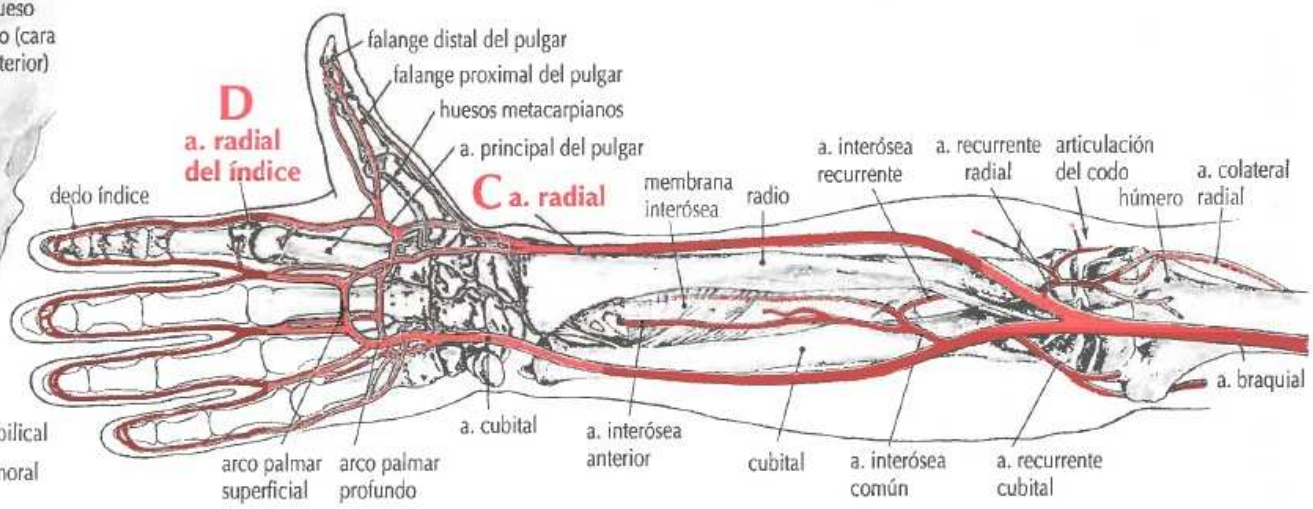
falange distal del pulgar
falange proximal del pulgar
huesos metacarpianos
a. principal del pulgar
D
a. radial del índice
C a. radial
dedo índice
membrana interósea
radio
a. interósea recurrente
a. recurrente radial
articulación del codo
húmero
a. colateral radial
a. braquial
a. cubital
a. interósea anterior
cubital
a. interósea común
a. recurrente cubital
arco palmar superficial
arco palmar profundo

	ARTERIA	ORIGEN	RAMAS	DISTRIBUCIÓN
A	**a. recurrente cubital** *a. recurrens ulnaris*	a. cubital	anterior y posterior	músculos braquial y pronador redondo
B	**a. recurrente radial** *a. recurrens radialis*	a. radial inmediatamente por debajo del codo	ninguna	músculos supinador, braquiorradial y braquial y articulación del codo
C	**a. recurrente tibial anterior** *a. recurrens tibialis anterior*	a. tibial anterior	ninguna	músculo tibial anterior y cara anterior y lateral de la articulación de la rodilla
D	**a. recurrente tibial posterior** *a. recurrens tibialis posterior*	a. tibial anterior	ninguna	articulación tibioperonea y articulación de la rodilla
E	**a. renal** *a. renalis*	aorta abdominal a la altura de la L1	suprarrenal inferior, uretérica, anterior y posterior	riñón, glándula suprarrenal y uréter
F	**aa. retroduodenales** *aa. retroduodenales*	a. gastroduodenal	ninguna	duodeno, cabeza del páncreas y conducto biliar
G	**a. sacra media** *a. sacralis media*	aorta abdominal en su bifurcación	a. lumbar inferior	sacro y recto
H	**aa. sacras laterales** *aa. sacrales laterales*	a. ilíaca interna	espinales	sacro y conducto sacro
I	**aa. sigmoideas** *aa. sigmoideae*	a. mesentérica inferior	ninguna	colon sigmoide y parte inferior del colon descendente

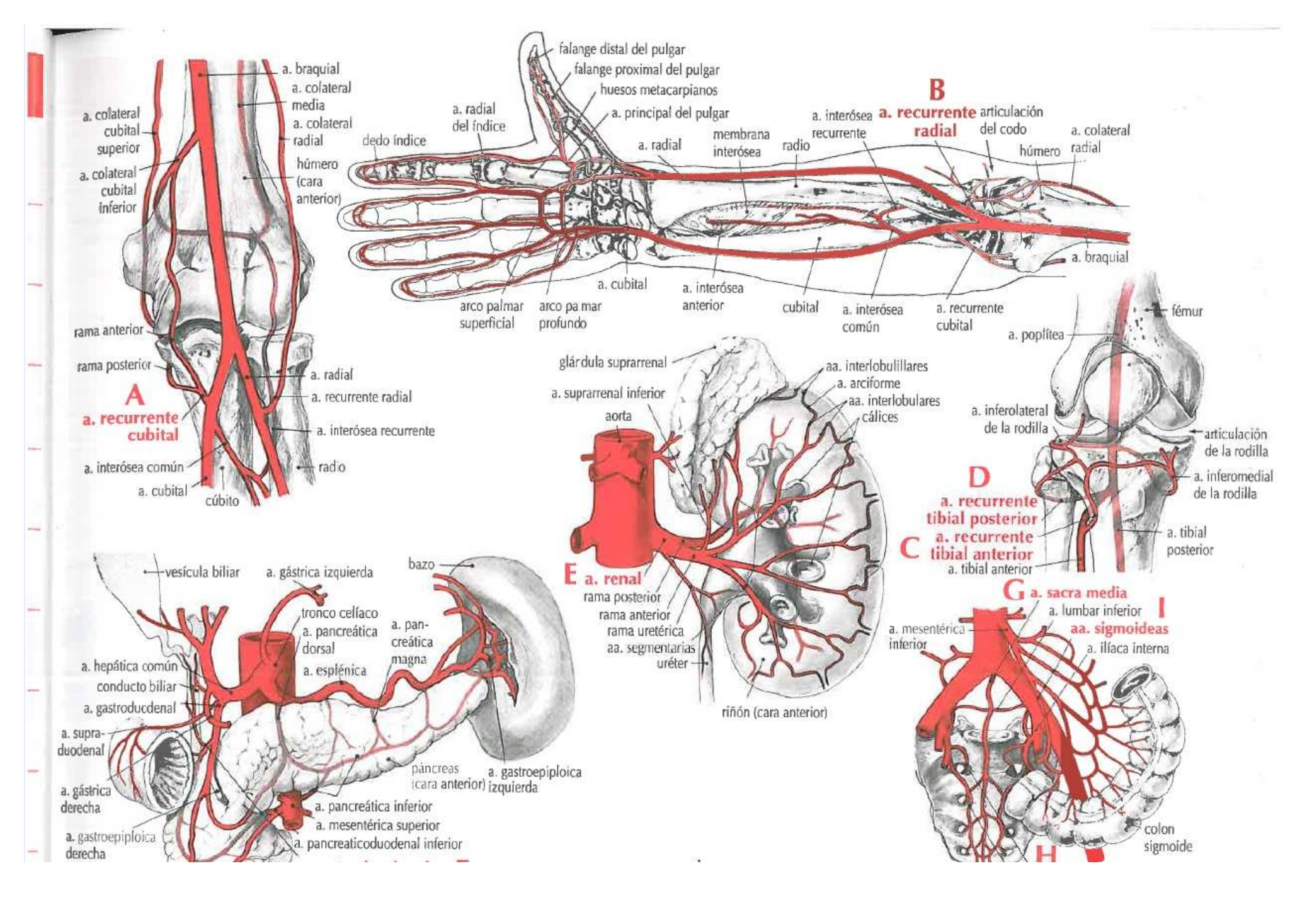
A
a. recurrente cubital
a. braquial
a. colateral media
a. colateral radial
a. colateral cubital superior
a. colateral cubital inferior
húmero (cara anterior)
rama anterior
rama posterior
a. radial
a. recurrente radial
a. interósea recurrente
radio
a. interósea común
a. cubital
cúbito
B
a. recurrente radial
falange distal del pulgar
falange proximal del pulgar
huesos metacarpianos
a. principal del pulgar
a. radial del índice
dedo índice
a. radial
membrana interósea
radio
a. interósea recurrente
articulación del codo
húmero
a. colateral radial
a. braquial
arco palmar superficial
arco pa mar profundo
a. cubital
a. interósea anterior
cubital
a. interósea común
a. recurrente cubital
C
a. recurrente tibial anterior
fémur
a. poplítea
a. inferolateral de la rodilla
articulación de la rodilla
a. inferomedial de la rodilla
D
a. recurrente tibial posterior
a. tibial posterior
a. tibial anterior
E
a. renal
glándula suprarrenal
a. suprarrenal inferior
aorta
aa. interlobulillares
a. arciforme
aa. interlobulares
cálices
rama posterior
rama anterior
rama uretérica
aa. segmentarias
uréter
riñón (cara anterior)
G
a. sacra media
a. lumbar inferior
a. mesentérica inferior
I
aa. sigmoideas
a. ilíaca interna
colon sigmoide
H
vesícula biliar
a. gástrica izquierda
bazo
tronco celíaco
a. pancreática dorsal
a. pancreática magna
a. esplénica
a. hepática común
conducto biliar
a. gastroducdenal
a. supraduodenal
a. gástrica derecha
a. gastroepiploica derecha
páncreas (cara anterior)
a. gastroepiploica izquierda
a. pancreática inferior
a. mesentérica superior
a. pancreaticoduodenal inferior

	ARTERIA	ORIGEN	RAMAS	DISTRIBUCIÓN
A	**a. subclavia** *a. subclavia*	lado derecho: tronco braquiocefálico lado izquierdo: cayado de la aorta	vertebral, torácica interna, tirocervical, costocervical y dorsal de la escápula; continúa como la arteria axilar en el borde externo de la primera costilla	cuello, pared torácica, músculos de la extremidad superior, médula espinal y cerebro
B	**a. subcostal** *a. subcostalis*	aorta torácica	dorsal y espinal	parte superior de la pared abdominal por debajo de la duodécima costilla y médula espinal
C	**a. subescapular** *a. subscapularis*	a. axilar	circunfleja de la escápula y toracodorsal	músculo subescapular y músculos del hombro
D	**a. sublingual** *a. sublingualis*	a. lingual	gingival	glándula sublingual, músculos milohioideo y geniohioideo y mucosa de la boca y encías
E	**a. submentoniana** *a. submentalis*	a. facial	superficial y profunda	músculos de la región de la barbilla y el labio inferior y glándula submandibular
F	**a. superolateral de la rodilla** a. genicular superolateral *a. genus superior lateralis*	a. poplítea	ninguna	parte inferior del fémur, articulación de la rodilla, rótula y músculos adyacentes
G	**a. superomedial de la rodilla** a. genicular superomedial *a. genus superior medialis*	a. poplítea	ninguna	fémur, articulación de la rodilla, rótula y músculos adyacentes
H	**a. supraescapular** *a. suprascapularis*	tronco tirocervical	supraesternal, articular, acromial, nutricia, supraspinosa e infraspinosa	clavícula, escápula, piel del tórax, músculos de la región de la escápula y articulaciones acromioclavicular y del hombro
I	**a. supraorbitaria** a. frontal lateral *a. supraorbirtalis*	a. oftálmica en el cruce con el nervio óptico	superficial y profunda	frente, músculos recto superior y elevadores de los párpados y díploe
J	**a. suprarrenal inferior** *a. suprarenalis inferior*	a. renal	ninguna	glándula suprarrenal

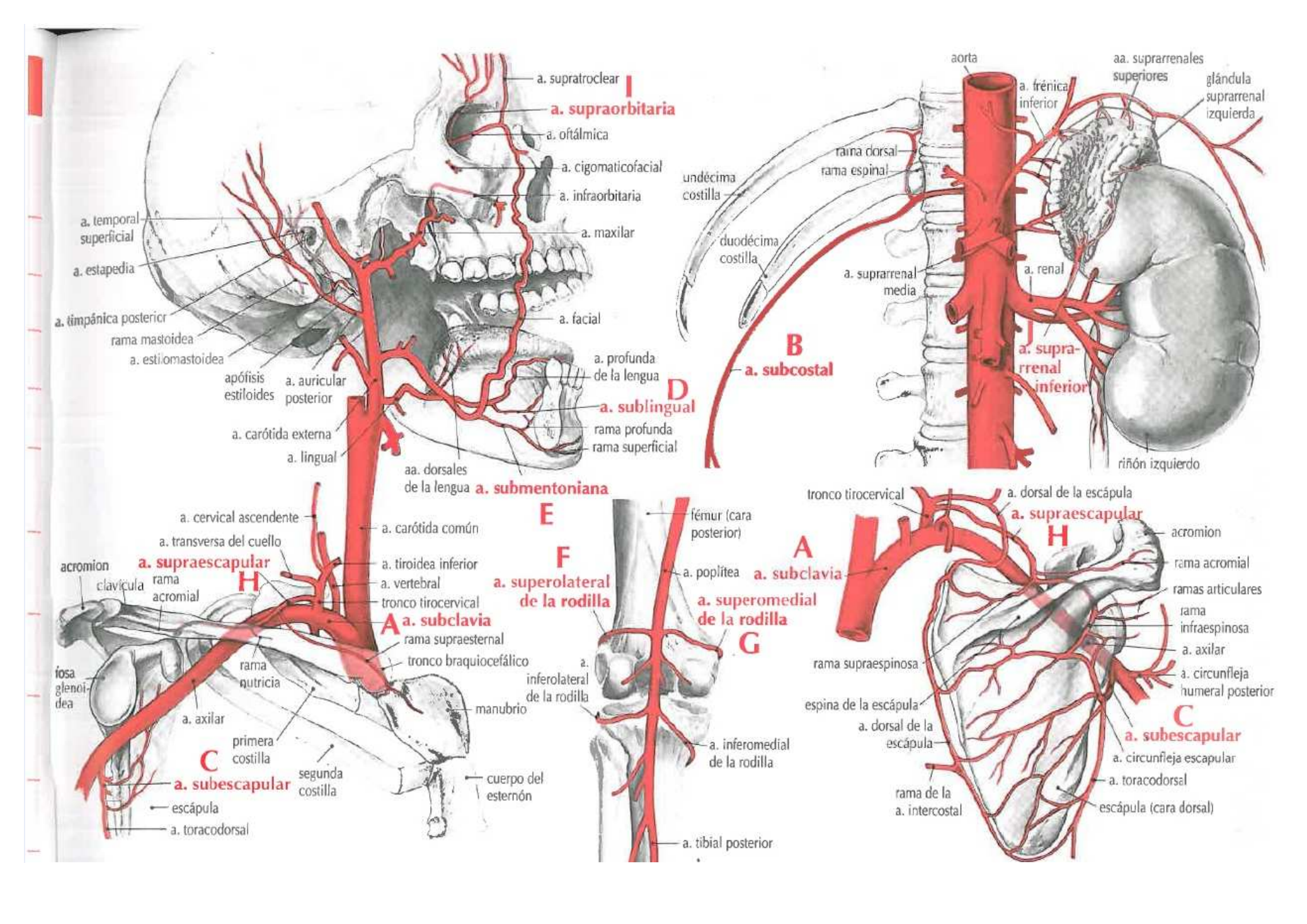
a. supratroclear
I
a. supraorbitaria
a. oftálmica
a. cigomaticofacial
a. infraorbitaria
a. maxilar
a. temporal superficial
a. estapedia
a. timpánica posterior
rama mastoidea
a. estilomastoidea
apófisis estiloides
a. auricular posterior
a. facial
a. profunda de la lengua
D
a. sublingual
rama profunda
rama superficial
a. carótida externa
a. lingual
aa. dorsales de la lengua
a. submentoniana
E
a. cervical ascendente
a. carótida común
a. transversa del cuello
a. tiroidea inferior
a. vertebral
tronco tirocervical
A
a. subclavia
rama supraesternal
tronco braquiocefálico
manubrio
cuerpo del esternón
acromion
clavícula
rama acromial
a. supraescapular
H
fosa glenoidea
rama nutricia
a. axilar
primera costilla
segunda costilla
C
a. subescapular
escápula
a. toracodorsal
aorta
a. frénica inferior
aa. suprarrenales superiores
glándula suprarrenal izquierda
rama dorsal
rama espinal
undécima costilla
duodécima costilla
a. suprarrenal media
a. renal
B
a. subcostal
J
a. suprarrenal inferior
riñón izquierdo
fémur (cara posterior)
a. poplítea
F
a. superolateral de la rodilla
a. superomedial de la rodilla
G
a. inferolateral de la rodilla
a. inferomedial de la rodilla
a. tibial posterior
tronco tirocervical
a. dorsal de la escápula
a. supraescapular
H
A
a. subclavia
acromion
rama acromial
ramas articulares
rama infraespinosa
a. axilar
a. circunfleja humeral posterior
rama supraespinosa
espina de la escápula
a. dorsal de la escápula
C
a. subescapular
a. circunfleja escapular
a. toracodorsal
rama de la a. intercostal
escápula (cara dorsal)

	ARTERIA	ORIGEN	RAMAS	DISTRIBUCIÓN
A	**a. suprarrenal media** a. adrenal media *a. suprarenalis media*	aorta abdominal	ninguna	glándula suprarrenal
B	**aa. suprarrenales superiores** aa. adrenales superiores *aa. suprarenales superiores*	a. frénica inferior	ninguna	glándula suprarrenal
C	**a. supratroclear** a. frontal medial *a. supratrochlearis*	a. oftálmica	ninguna	cuero cabelludo
D	**aa. surales** *aa. surales*	a. poplítea	ninguna	músculos gastrocnemio, plantar y sóleo
E	**a. tarsiana lateral** *a. tarsalis lateralis*	a. pedia	ninguna	músculo extensor corto de los dedos y articulaciones del tarso
F	**aa. tarsianas mediales** *aa. tarsales mediales*	a. pedia	ninguna	cara medial del pie

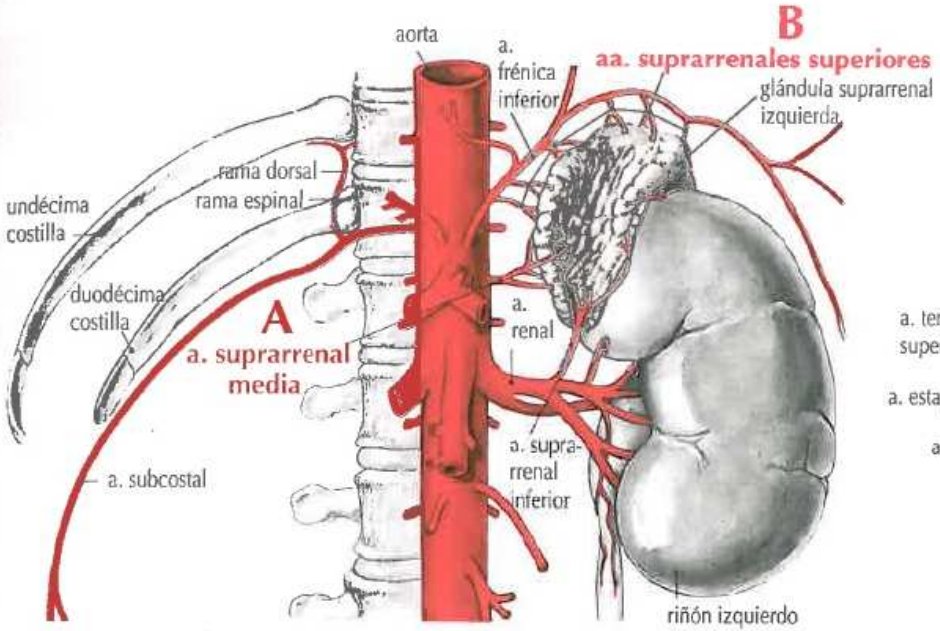
B
aa. suprarrenales superiores
aorta
a. frénica inferior
glándula suprarrenal izquierda
rama dorsal
rama espinal
undécima costilla
duodécima costilla
A
a. suprarrenal media
a. renal
a. supra-rrenal inferior
a. subcostal
riñón izquierdo

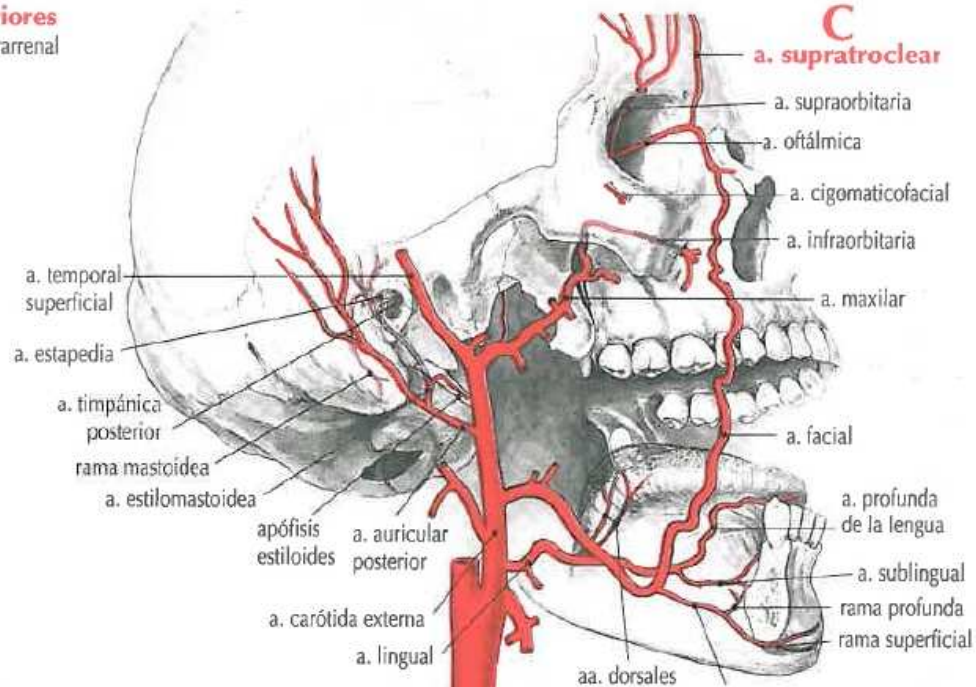
C
a. supratroclear
a. supraorbitaria
a. oftálmica
a. cigomaticofacial
a. infraorbitaria
a. temporal superficial
a. maxilar
a. estapedia
a. timpánica posterior
rama mastoidea
a. estilomastoidea
apófisis estiloides
a. auricular posterior
a. facial
a. profunda de la lengua
a. sublingual
rama profunda
rama superficial
a. carótida externa
a. lingual
aa. dorsales de la lengua
a. submentoniana

arterias del dorso del pie
a. arqueada
F
aa. tarsianas mediales
a. tarsiana E lateral
hueso navicular
a. pedia
rama de la a. maleolar anteromedial
se anastomosa con la a. alveolar anterolateral y la rama perforante

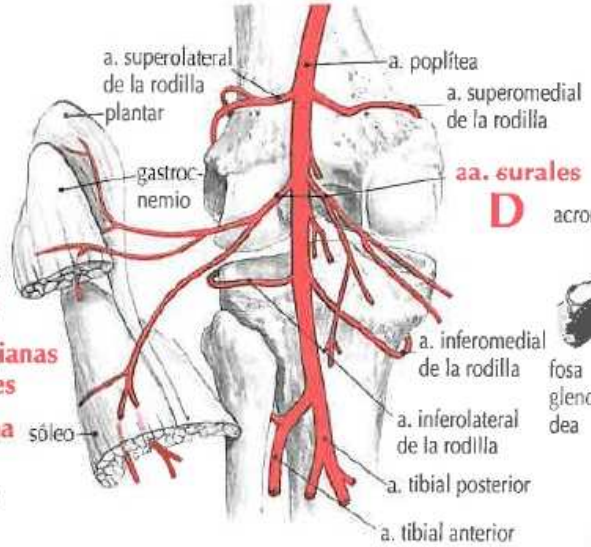
a. superolateral de la rodilla
a. poplítea
a. superomedial de la rodilla
plantar
gastroc-nemio
aa. surales
D
a. inferomedial de la rodilla
a. inferolateral de la rodilla
sóleo
a. tibial posterior
a. tibial anterior

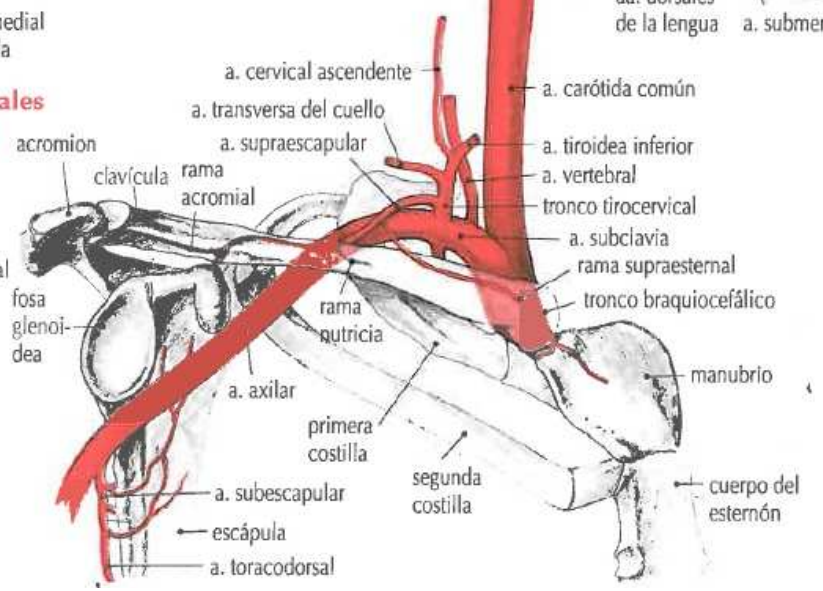
a. cervical ascendente
a. carótida común
a. transversa del cuello
a. supraescapular
a. tiroidea inferior
acromion
clavícula
rama acromial
a. vertebral
tronco tirocervical
a. subclavia
rama supraesternal
tronco braquiocefálico
fosa glenoi-dea
rama nutricia
manubrio
a. axilar
primera costilla
segunda costilla
cuerpo del esternón
a. subescapular
escápula
a. toracodorsal

	ARTERIA	ORIGEN	RAMAS	DISTRIBUCIÓN
A	**a. temporal media** *a. temporalis media*	a. temporal superficial, inmediatamente por encima del arco cigomático	ninguna	músculo temporal
B	**a. temporal superficial** *a. temporalis superficialis*	a. carótida externa	auriculares anteriores, frontal, transversa de la cara o facial transversa, temporal media, cigomaticoorbitaria, parietal, parotídea	glándula parótida, articulación temporomandibular, músculos masetero y temporal, órbita, oreja y conducto auditivo externo
C	**aa. temporales profundas** *aa. temporales profundae*	a. maxilar	ninguna	músculo temporal
D	**a. testicular** a. espermática *a. testicularis*	aorta abdominal sobre la altura de la L2	capsular, uretéricas, epididimarias y cremastérica	testículos, epidídimo, uréter y músculo cremáster
E	**a. tibial anterior** *a. tibialis anterior*	a. poplítea	recurrente tibial posterior, recurrente tibial anterior, maleolar anteromedial y maleolar anterolateral; continúa como la a. pedia	músculos de la pierna; articulación de la rodilla, tobillo y pie
F	**a. tibial posterior** *a. tibialis posterior*	a. poplítea	plantar medial, plantar lateral, circunfleja peronea, peronea, maleolares mediales, calcáneas y nutricia de la tibia	músculos, huesos y articulaciones de la pierna y pie
G	**a. timpánica anterior** *a. tympanica anterior*	a. maxilar	posterior, anterior y osicular	membrana timpánica y oído medio
H	**a. timpánica inferior** *a. tympanica inferior*	a. faríngea ascendente	ninguna	oído medio
I	**a. timpánica posterior** *a. tympanica posterior*	a. estilomastoidea	ninguna	membrana timpánica y oído medio
J	**a. timpánica superior** *a. tympanica superior*	a. meníngea media	ninguna	músculo tensor del tímpano y oído medio

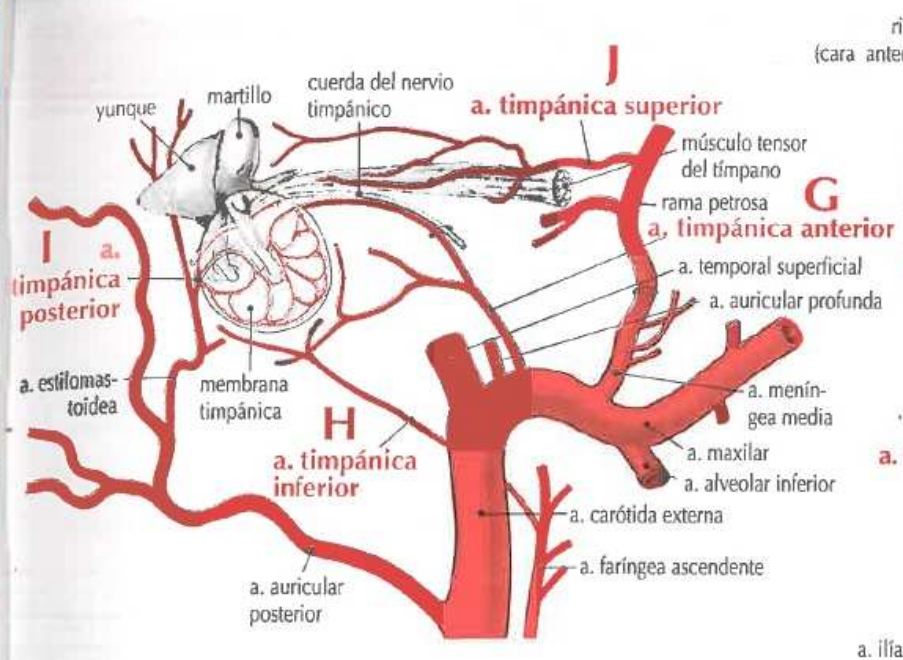
J
a. timpánica superior
yunque
martillo
cuerda del nervio timpánico
músculo tensor del tímpano
rama petrosa
G
a. timpánica anterior
I
a. timpánica posterior
a. temporal superficial
a. auricular profunda
a. estilomastoidea
membrana timpánica
a. meníngea media
H
a. timpánica inferior
a. maxilar
a. alveolar inferior
a. carótida externa
a. faríngea ascendente
a. auricular posterior

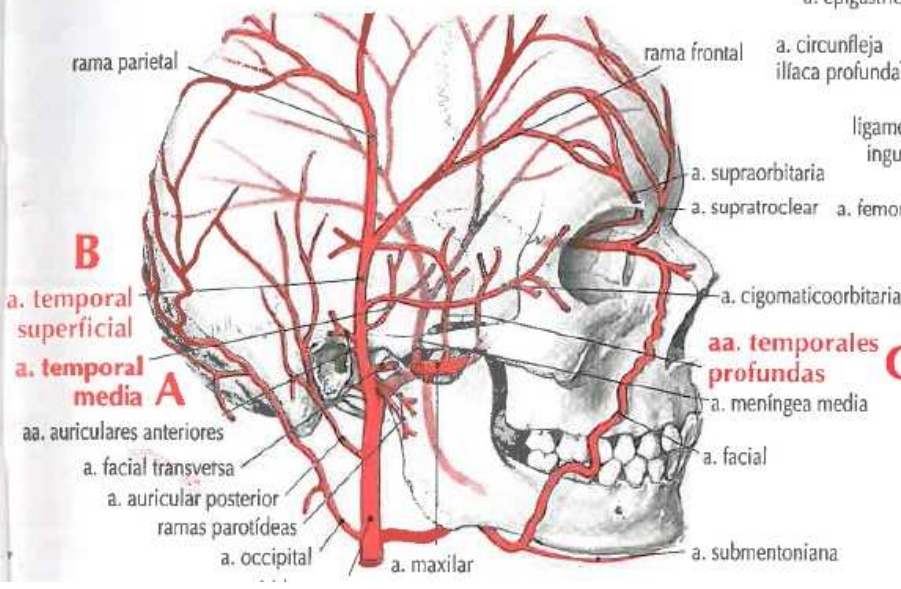
rama parietal
rama frontal
a. supraorbitaria
a. supratroclear
B
a. temporal superficial
a. temporal media
A
a. cigomaticoorbitaria
aa. temporales profundas
C
a. meníngea media
aa. auriculares anteriores
a. facial
a. facial transversa
a. auricular posterior
ramas parotídeas
a. occipital
a. maxilar
a. submentoniana

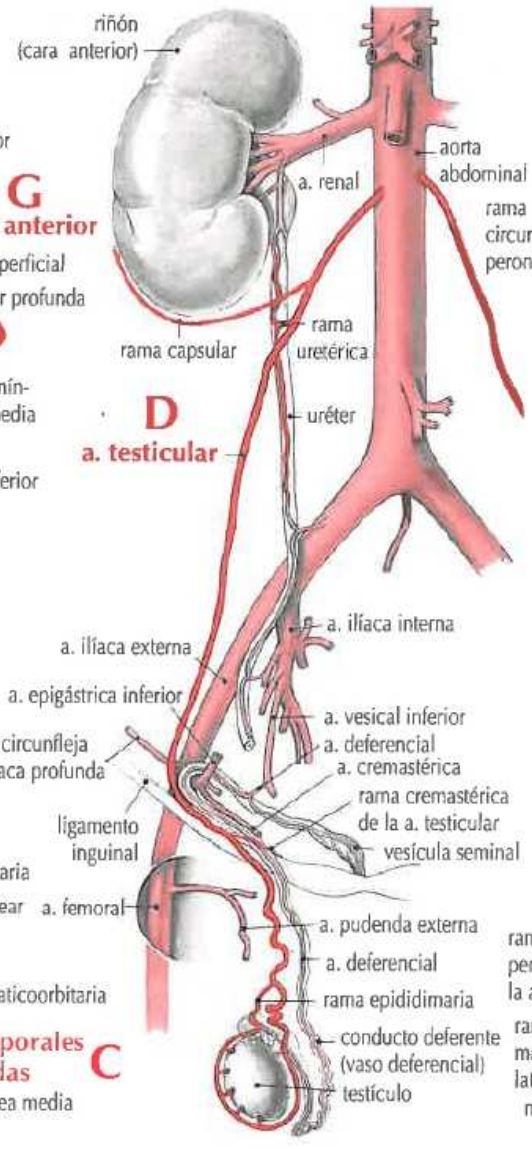
riñón (cara anterior)
aorta abdominal
a. renal
rama circunfleja peronea
rama capsular
rama ureterica
D
a. testicular
uréter
a. ilíaca interna
a. ilíaca externa
a. epigástrica inferior
a. vesical inferior
a. deferencial
a. circunfleja ilíaca profunda
a. cremastérica
rama cremastérica de la a. testicular
ligamento inguinal
vesícula seminal
a. femoral
a. pudenda externa
a. deferencial
rama epididimaria
conducto deferente (vaso deferencial)
testículo

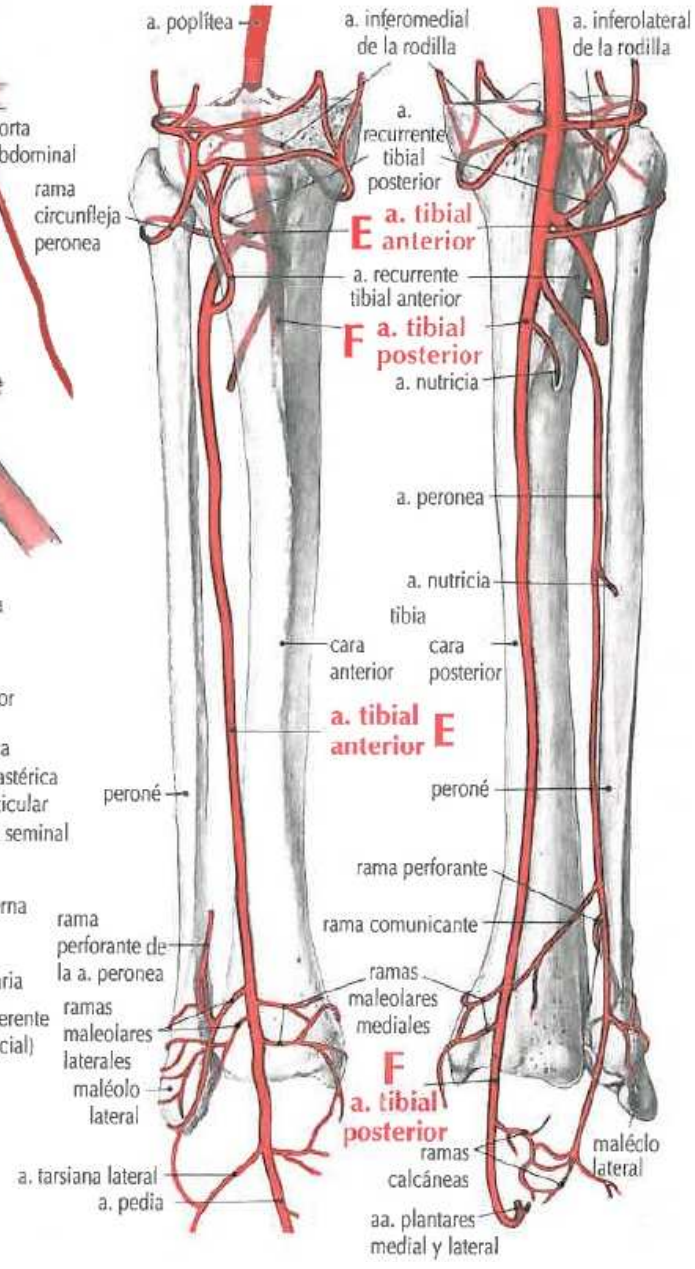
a. poplítea
a. inferomedial de la rodilla
a. inferolateral de la rodilla
a. recurrente tibial posterior
E
a. tibial anterior
a. recurrente tibial anterior
F
a. tibial posterior
a. nutricia
a. peronea
a. nutricia
tibia
cara anterior
cara posterior
a. tibial anterior
E
peroné
peroné
rama perforante
rama comunicante
rama perforante de la a. peronea
ramas maleolares mediales
ramas maleolares laterales
maléolo lateral
F
a. tibial posterior
ramas calcáneas
maléolo lateral
a. tarsiana lateral
a. pedia
aa. plantares medial y lateral

	ARTERIA	ORIGEN	RAMAS	DISTRIBUCIÓN
A	**a. tiroidea ima** *a. thyroidea ima*	tronco braquiocefálico y ocasionalmente cayado de la aorta o a. carótida común derecha	ninguna	glándula tiroides
B	**a. tiroidea inferior** *a. thyroidea inferior*	tronco tirocervical	cervical ascendente, laríngea inferior, traqueales, esofágicas, faríngeas y glandulares	laringe, faringe, tráquea, esófago, glándula tiroides y músculos adyacentes del cuello
C	**a. tiroidea superior** *a. thyroidea superior*	a. carótida externa	infrahioidea, esternocleidomastoidea, laríngea superior, cricotiroidea y glandulares	laringe, glándula tiroides y músculos adyacentes y ligamento cricotiroideo
D	**a. torácica interna** a. mamaria interna *a. thoracica interna*	a. subclavia	pericardiofrénica, mediastínica, esternales, perforantes, intercostales anteriores, musculofrénica, epigástrica superior y tímicas	pared torácica anterior, estructuras del mediastino como los ganglios linfáticos y diafragma
E	**a. torácica lateral** a. mamaria externa *a. thoracica lateralis*	a. axilar	mamarias laterales (en la mujer)	músculos pectorales mayor y menor, serrato anterior y subescapular, glándula mamaria (en la mujer) y ganglios linfáticos axilares
F	**a. torácica superior** *a. thoracica superior*	a. axilar	ninguna	músculos pectoral mayor, pectoral menor, serrato anterior e intercostal
G	**a. toracoacromial** a. acromiotorácica *a. thoracoacromialis*	a. axilar	pectorales, acromial, deltoidea y clavicular	músculos pectoral mayor, pectoral menor, deltoides y subclavio; articulación esternoclavicular, acromion
H	**a. toracodorsal** *a. thoracodorsalis*	a. subescapular	ninguna	músculos dorsal ancho, subescapular y redondo mayor
I	**a. transversa del cuello** *a. transversa cervicis*	tronco tirocervical	cervical superficial y ocasionalmente dorsal de la escápula	músculos elevador de la escápula, trapecio y supraespinoso
J	**tronco braquiocefálico** *truncus brachiocephalicus*	cayado de la aorta	carótida común derecha, subclavia derecha y ocasionalmente tiroidea ima, tímica y bronquial	lado derecho de la cabeza y del cuello y ocasionalmente glándula tiroides, timo y bronquio

C a. carótida externa
a. tiroidea superior
a. esternocleidomastoidea
músculo esterno-cleidomastoideo
ramas glandulares
a. cervical ascendente
rama esofágica
rama traqueal
B a. tiroidea inferior
a. cervical superficial
a. dorsal de la escápula
a. toracoacromial
a. axilar
G
a. subes-capular
rama acromial
rama deltoidea
a. transversa del cuello
a. supraescapular
a. infrahioidea
a. laríngea superior
a. cricotiroidea
C a. tiroidea superior
glándula tiroides
a. laríngea inferior
rama faríngea
rama esofágica
rama traqueal
B a. tiroidea inferior
a. cervical profunda
tronco costocervical
A a. tiroidea ima
tronco tirocervical
a. subclavia
a. torácica interna
a. pericardiofrénica
a. tímica
aa. intercostales anteriores
rama clavicular
a. torácica superior
F
rama pectoral
a. dorsal de la escápula
a. mamaria
a. torácica interna
a. perforante
a. esternal
músculo pectoral menor
a. tora-codorsal
H
a. torácica

a. carótida común
a. vertebral
tronco tirocervical
tronco costocervical
a. subclavia
D
a. torácica interna
primera costilla
a. subclavia
a. toracoacromial
escápula
a. axilar
a. subclavia
aa. mediastínicas
a. pericardiofrénica
rama tímica
rama esternal
E
a. torácica lateral
rama perforante
ramas mamarias
ramas mamarias laterales
esternón (cara anterior)
aa. intercostales anteriores
aa. epigástricas superiores
a. musculofrénica
a. musculofrénica

a. cervical ascendente
a. tiroidea inferior
a. transversa del cuello
a. supraescapular
tronco tirocervical
a. carótida común
a. vertebral
a. cervical profunda
a. intercostal superior
tronco costocervical
a. subclavia
a. torácica interna
a. carótida común
aorta
J
tronco braquiocefálico
a. pulmonar izquierda
vena cava superior
a. pulmonar derecha
tronco pulmonar
aurícula derecha
a. coronaria

	ARTERIA	ORIGEN	RAMAS	DISTRIBUCIÓN
A	**tronco celíaco** *truncus celiacus*	aorta abdominal justo por debajo del hiato aórtico del diafragma	gástrica izquierda, hepática común y esplénica	estómago, duodeno, páncreas, bazo, epiplon mayor, hígado, colédoco y conductos hepáticos
B	**tronco costocervical** *truncus costocervicalis*	a. subclavia	cervical profunda e intercostal superior	músculos profundos del cuello, músculos de la parte superior de la espalda, espacios intercostales primero y segundo y columna vertebral
C	**tronco pulmonar** *truncus pulmonalis*	ventrículo derecho	pulmonar derecha y pulmonar izquierda	pulmones
D	**tronco tirocervical** *truncus thyrocervicalis*	a. subclavia	tiroidea inferior, supraescapular y transversa del cuello	glándula tiroides, región escapular y músculos del cuello
E	**a. umbilical** *a. umbilicalis*	a. ilíaca interna	porción permeable: a. del conducto deferente y vesicales superiores porción ocluida: ligamento umbilical	conducto deferente, vesículas seminales y vejiga
F	**a. uretral** *a. urethralis*	a. pudenda interna	ninguna	uretra
G	**a. uterina** *a. uterina*	a. ilíaca interna	vaginales, ovárica, tubárica y helicinas	útero, parte superior de la vagina, ligamento redondo del útero, cuello y trompa uterina
H	**a. vaginal** *a. vaginalis*	a. ilíaca interna o a. uterina	ninguna	vagina, fondo de la vejiga urinaria y recto

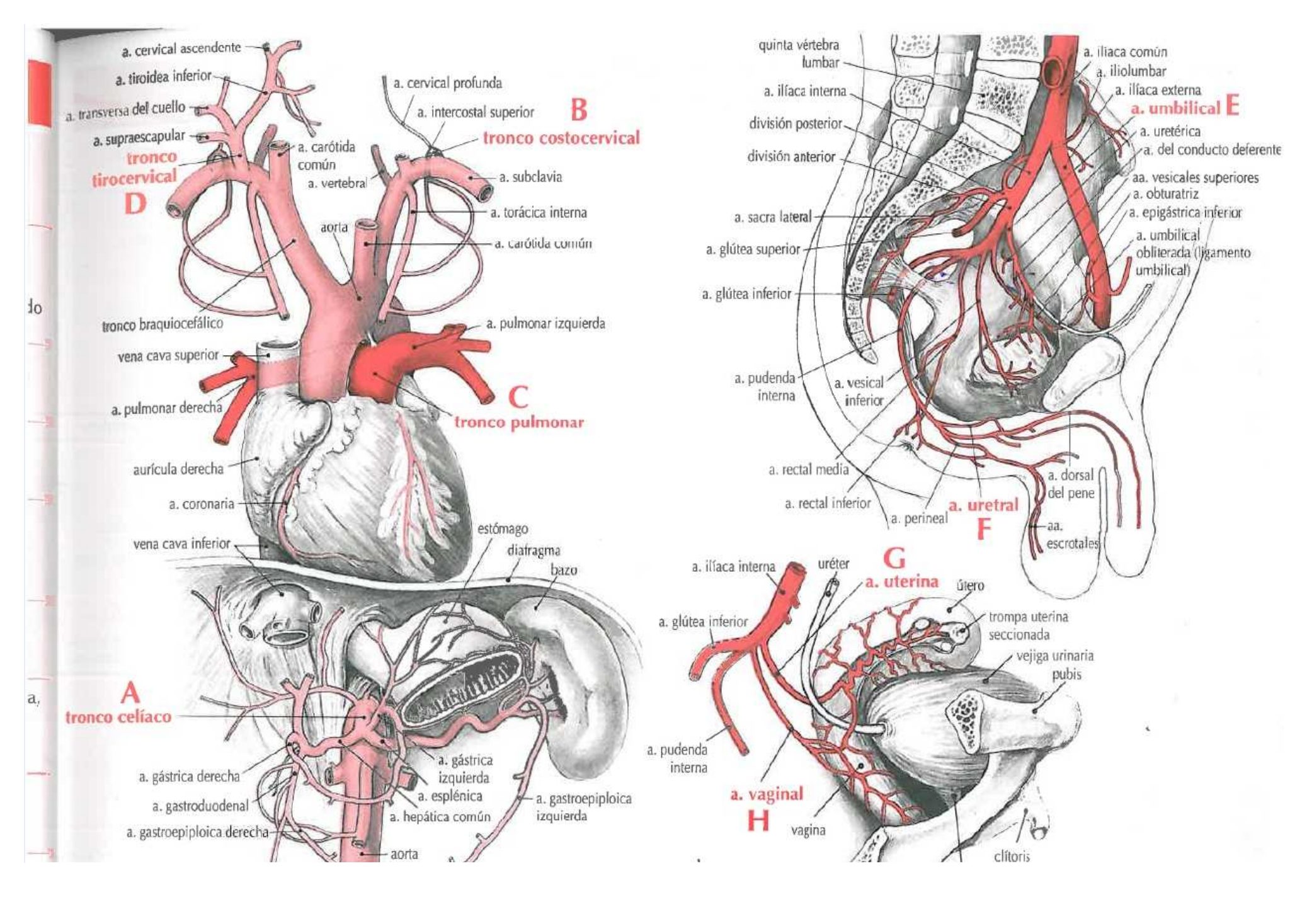
a. cervical ascendente
a. tiroidea inferior
a. transversa del cuello
a. supraescapular
tronco tirocervical
D
a. carótida común
a. vertebral
a. cervical profunda
a. intercostal superior
B
tronco costocervical
a. subclavia
a. torácica interna
a. carótida común
aorta
tronco braquiocefálico
a. pulmonar izquierda
vena cava superior
a. pulmonar derecha
C
tronco pulmonar
aurícula derecha
a. coronaria
vena cava inferior
estómago
diafragma
bazo
A
tronco celíaco
a. gástrica derecha
a. gastroduodenal
a. gastroepiploica derecha
a. gástrica izquierda
a. esplénica
a. hepática común
a. gastroepiploica izquierda
aorta
quinta vértebra lumbar
a. ilíaca interna
división posterior
división anterior
a. sacra lateral
a. glútea superior
a. glútea inferior
a. pudenda interna
a. vesical inferior
a. rectal media
a. rectal inferior
a. perineal
a. uretral
F
a. ilíaca común
a. iliolumbar
a. ilíaca externa
a. umbilical
E
a. uretérica
a. del conducto deferente
aa. vesicales superiores
a. obturatriz
a. epigástrica inferior
a. umbilical obliterada (ligamento umbilical)
a. dorsal del pene
aa. escrotales
a. ilíaca interna
uréter
G
a. uterina
útero
a. glútea inferior
trompa uterina seccionada
vejiga urinaria
pubis
a. pudenda interna
a. vaginal
H
vagina
clítoris

	ARTERIA	ORIGEN	RAMAS	DISTRIBUCIÓN
A	**a. vertebral** *a. vertebralis*	a. subclavia	porción cervical: espinales y musculares porción craneal: meníngeas, espinal posterior, espinal anterior, cerebelosa inferoposterior y bulbares medial y lateral	vértebras, músculos profundos del cuello y médula espinal cerebelo y bulbo raquídeo
B	**a. vesical inferior** *a. vesicalis inferior*	a. ilíaca interna	prostáticas (en el varón)	fondo de la vejiga urinaria y próstata y vesículas seminales (en el varón)
C	**aa. vesicales superiores** *aa. vesicales superiores*	a. umbilical	uretéricas	uréter y parte superior de la vejiga urinaria
D	**aa. yeyunales** *aa. jejunales*	a. mesentérica superior	ninguna	yeyuno

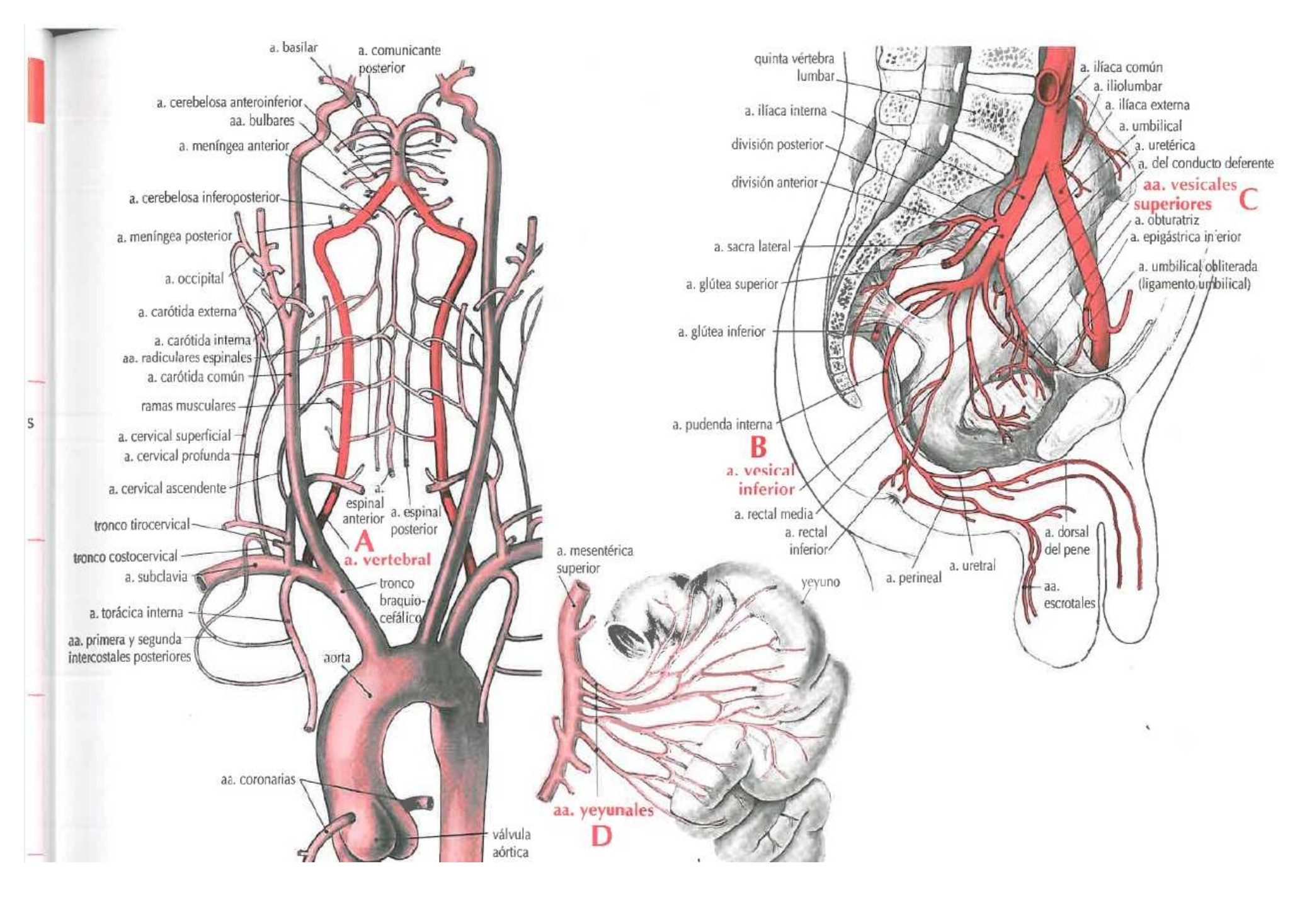
a. basilar
a. comunicante posterior
a. cerebelosa anteroinferior
aa. bulbares
a. meníngea anterior
a. cerebelosa inferoposterior
a. meníngea posterior
a. occipital
a. carótida externa
a. carótida interna
aa. radiculares espinales
a. carótida común
ramas musculares
a. cervical superficial
a. cervical profunda
a. cervical ascendente
tronco tirocervical
tronco costocervical
a. subclavia
a. torácica interna
aa. primera y segunda intercostales posteriores
a. espinal anterior
a. espinal posterior
A
a. vertebral
tronco braquio-cefálico
aorta
aa. coronarias
válvula aórtica
quinta vértebra lumbar
a. ilíaca interna
división posterior
división anterior
a. sacra lateral
a. glútea superior
a. glútea inferior
a. pudenda interna
B
a. vesical inferior
a. rectal media
a. rectal inferior
a. perineal
a. uretral
a. dorsal del pene
aa. escrotales
a. ilíaca común
a. iliolumbar
a. ilíaca externa
a. umbilical
a. uretérica
a. del conducto deferente
aa. vesicales superiores
C
a. obturatriz
a. epigástrica inferior
a. umbilical obliterada (ligamento umbilical)
a. mesentérica superior
yeyuno
aa. yeyunales
D

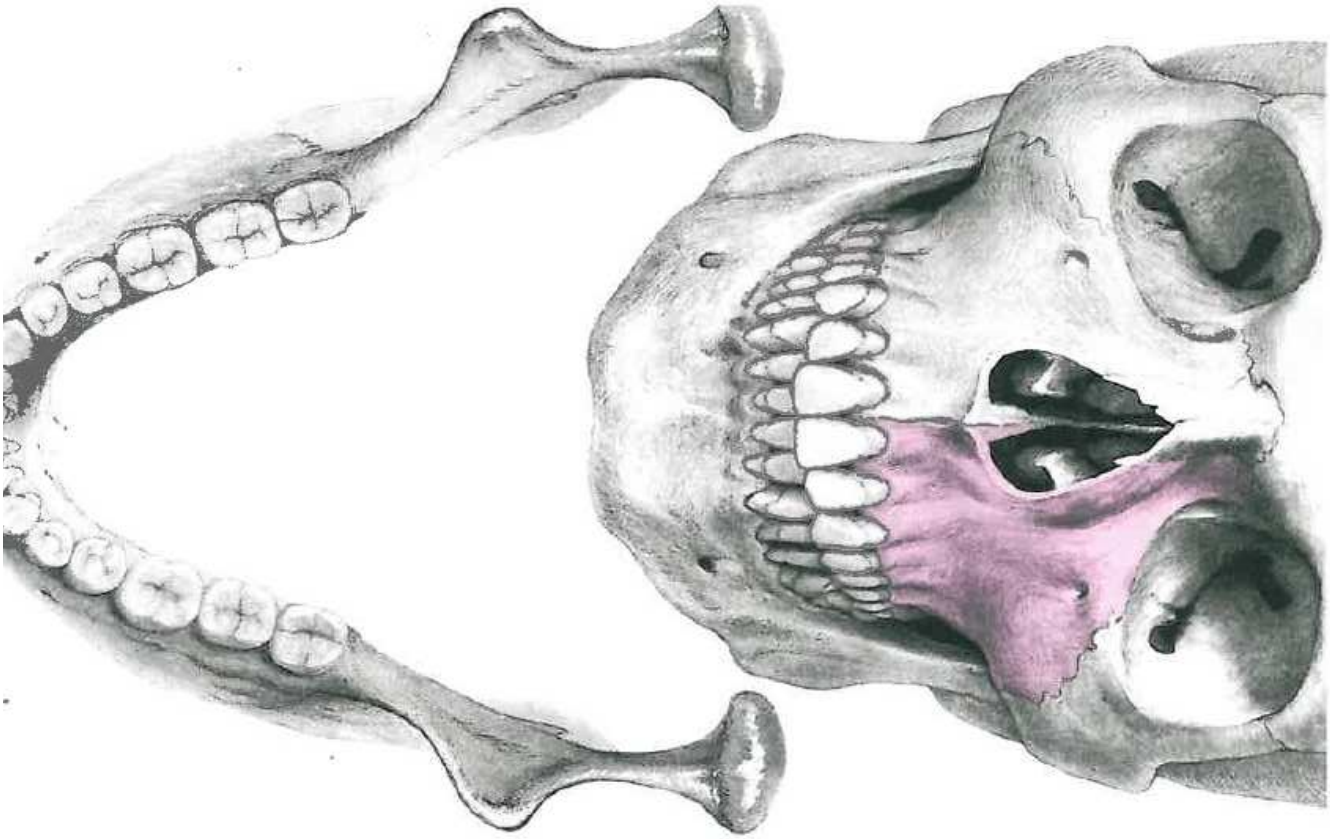

HUESOS

	HUESO	LOCALIZACIÓN	DESCRIPCIÓN	ARTICULACIÓN	INSERCIÓN MUSCULAR / TENDINOSA
A	**astrágalo** *talus*	tarso, en el tobillo	segundo hueso más grande del tarso, que conecta el pie con la pierna, formado por: CABEZA, CUELLO con surco para el tendón del músculo flexor largo del dedo gordo; CUERPO con dos apófisis (lateral y posterior), dos tubérculos (lateral y medial) y tróclea; siete SUPERFICIES ARTICULARES (navicular, troclear, medial, lateral y tres plantares)	superficie navicular: con el hueso navicular superficie troclear: con la tibia superficie medial: con el maléolo medial (tibia) superficie lateral: con el maléolo lateral (peroné) superficies plantares (anterior, media y posterior): con el calcáneo	ninguna
B	**atlas** *atlas* *primera vértebra cervical*	cuello, entre el cráneo y el axis (segunda vértebra cervical)	vértebra en forma de anillo que carece de cuerpo y de una verdadera apófisis espinosa; formada por un ARCO ANTERIOR (con tubérculo y carilla articular); un ARCO POSTERIOR (con tubérculo), dos MASAS LATERALES (cada una de ellas con una carilla articular superior y una inferior), y dos APÓFISIS TRANSVERSAS. Rota sobre el diente (apófisis odontoides) del axis	craneal: con los cóndilos del occipital a ambos lados del agujero magno caudal: con las carillas articulares superiores del axis y la apófisis odontoides del axis (cara anterior)	tubérculo anterior: largo del cuello (parte superior oblicua) tubérculo posterior: recto posterior menor de la cabeza masa lateral: recto anterior de la cabeza apófisis transversa: recto lateral de la cabeza, oblicuo superior de la cabeza, oblicuo inferior de la cabeza, elevador de la escápula, esplenio del cuello, escaleno medio
C	**axis** *axis* *segunda vértebra cervical*	cuello, entre el atlas (primera vértebra cervical) y la tercera vértebra cervical	vértebra cervical formada por: DIENTE, una apófisis en forma de diente sobre la que rota el atlas (con el vértice y la cara articular anterior), CUERPO pequeño (con dos carillas articulares superiores), dos PEDÍCULOS, dos APÓFISIS TRANSVERSAS (con un tubérculo cada una), dos TUBÉRCULOS ANTERIORES, dos APÓFISIS ARTICULARES INFERIORES (con carillas articulares), dos LÁMINAS y una APÓFISIS ESPINOSA bífida	craneal: con la carilla del arco anterior del atlas; carillas articulares inferiores del atlas caudal: con las carillas articulares superiores de la tercera vértebra cervical	cuerpo: parte vertical del largo del cuello apófisis transversa: elevador de la escápula, escaleno medio, esplenio del cuello apófisis espinosa: espinoso del cuello; del cuello, recto posterior mayor de la cabeza, oblicuo inferior de la cabeza

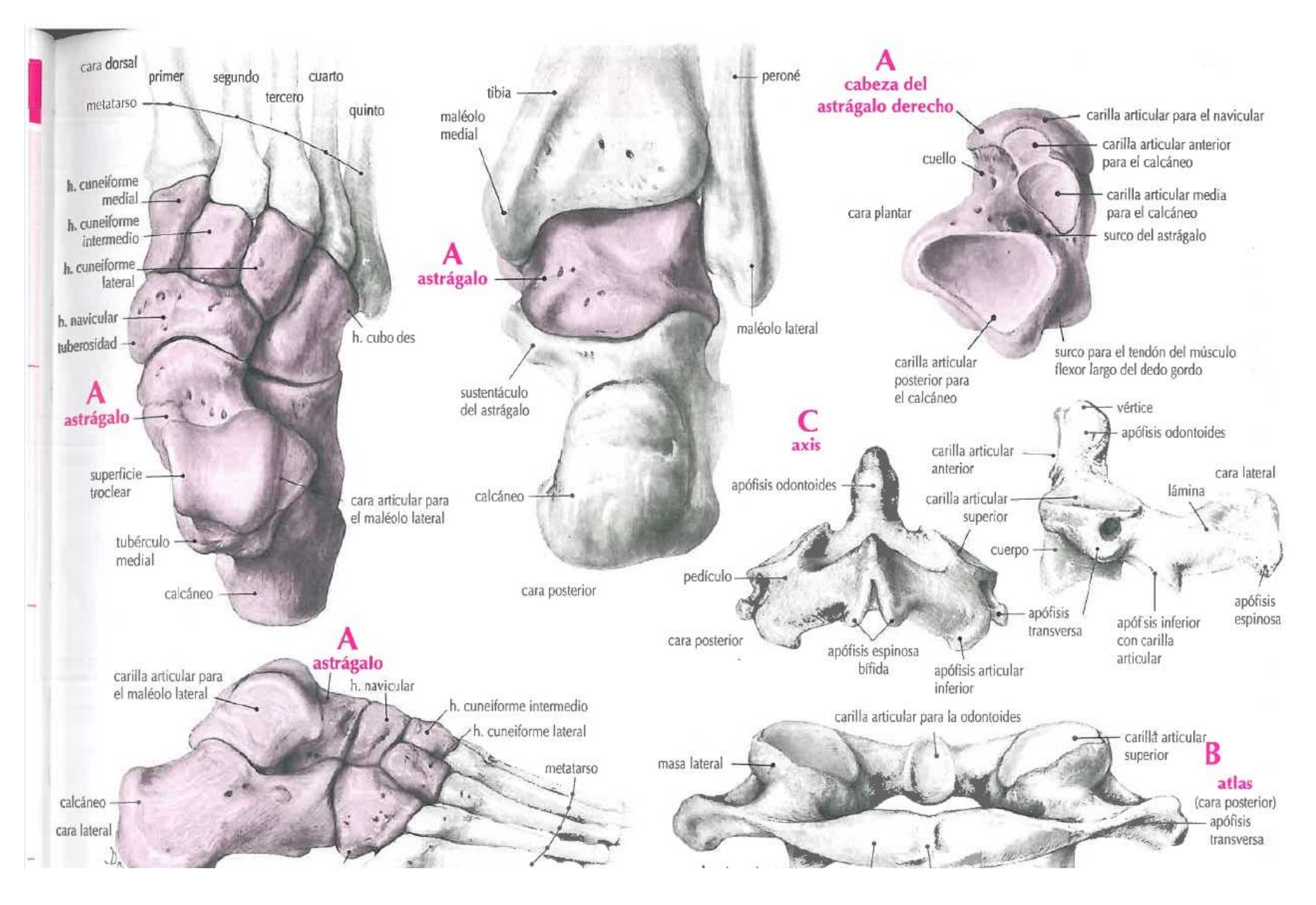
cara dorsal
primer
segundo
tercero
cuarto
quinto
metatarso
h. cuneiforme medial
h. cuneiforme intermedio
h. cuneiforme lateral
h. navicular
tuberosidad
h. cubo des
A
astrágalo
superficie troclear
cara articular para el maléolo lateral
tubérculo medial
calcáneo
tibia
maléolo medial
peroné
A
astrágalo
maléolo lateral
sustentáculo del astrágalo
calcáneo
cara posterior
A
cabeza del astrágalo derecho
carilla articular para el navicular
carilla articular anterior para el calcáneo
cuello
carilla articular media para el calcáneo
cara plantar
surco del astrágalo
carilla articular posterior para el calcáneo
surco para el tendón del músculo flexor largo del dedo gordo
C
axis
vértice
apófisis odontoides
carilla articular anterior
cara lateral
lámina
apófisis odontoides
carilla articular superior
cuerpo
pedículo
apófisis transversa
apófisis inferior con carilla articular
apófisis espinosa
cara posterior
apófisis espinosa bífida
apófisis articular inferior
A
astrágalo
carilla articular para el maléolo lateral
h. navicular
h. cuneiforme intermedio
h. cuneiforme lateral
metatarso
calcáneo
cara lateral
carilla articular para la odontoides
carilla articular superior
masa lateral
B
atlas
(cara posterior)
apófisis transversa

	HUESO	LOCALIZACIÓN	DESCRIPCIÓN	ARTICULACIÓN	INSERCIÓN MUSCULAR / TENDINOSA
A	**calcáneo** *calcaneus* *talón*	parte posterior del pie	hueso mayor del tarso; sobresale hacia detrás formando el talón; tiene seis SUPERFICIES: posterior, anterior, superior (con el surco del calcáneo), plantar (con la tuberosidad, dos apófisis y el tubérculo), medial (con el sustentáculo del astrágalo y el surco para el tendón del músculo flexor largo del dedo gordo), lateral (con dos surcos para los tendones de los músculos peroneos y la tróclea peroneal)	superficie superior: con las carillas posterior, media y anterior del astrágalo superficie anterior: con la superficie proximal del cuboides	superficie plantar: abductor del dedo gordo, abductor del quinto dedo, flexor corto de los dedos, cuadrado plantar (flexor accesorio de los dedos) superficie dorsolateral: extensor corto de los dedos, extensor corto del dedo gordo superficie posterior: gastrocnemio junto con el sóleo a través del tendón calcáneo (tendón del calcáneo)
B	**carpo** *carpalia*	mano	los ocho huesos del carpo; organizados en dos filas: FILA PROXIMAL (con escafoides, semilunar, piramidal y pisiforme) y FILA DISTAL (con trapecio, trapezoide, hueso grande y ganchoso)	fila proximal (semilunar y escafoides): con el radio fila distal: con los metacarpianos	véase cada hueso por separado
C	**cigomático** *os zygomaticum*	lateral de la cara	hueso cuadrangular de la mejilla; se compone de: tres SUPERFICIES (lateral, temporal y orbitaria) y dos APÓFISIS (frontal y temporal)	apófisis frontal: con la apófisis cigomática del hueso frontal y al ala mayor del esfenoides apófisis temporal: con la apófisis cigomática del hueso temporal borde anteroinferior: con el maxilar	cigomáticos (mayor y menor), elevador del labio superior, masetero
D	**clavícula** *clavicula*	parte más superior del tórax, desde la raíz del cuello hasta la punta del hombro	hueso largo y curvo que forma la porción anterior (ventral) de la cintura escapular; formado por: EXTREMO ESTERNAL (con superficie articular e impresión para el ligamento costoclavicular), CUERPO (con surco subclavio) y EXTREMO ACROMIAL (con carilla articular, tubérculo deltoides, línea trapezoide y tubérculo conoide)	extremo esternal: con la escotadura clavicular del manubrio esternal, y el cartílago de la primera costilla extremo acromial: con el lado medial del acromion	los 2/3 mediales del hueso: esternohioideo, esternocleidomastoideo, pectoral mayor, subclavio el 1/3 lateral del hueso: deltoides, trapecio

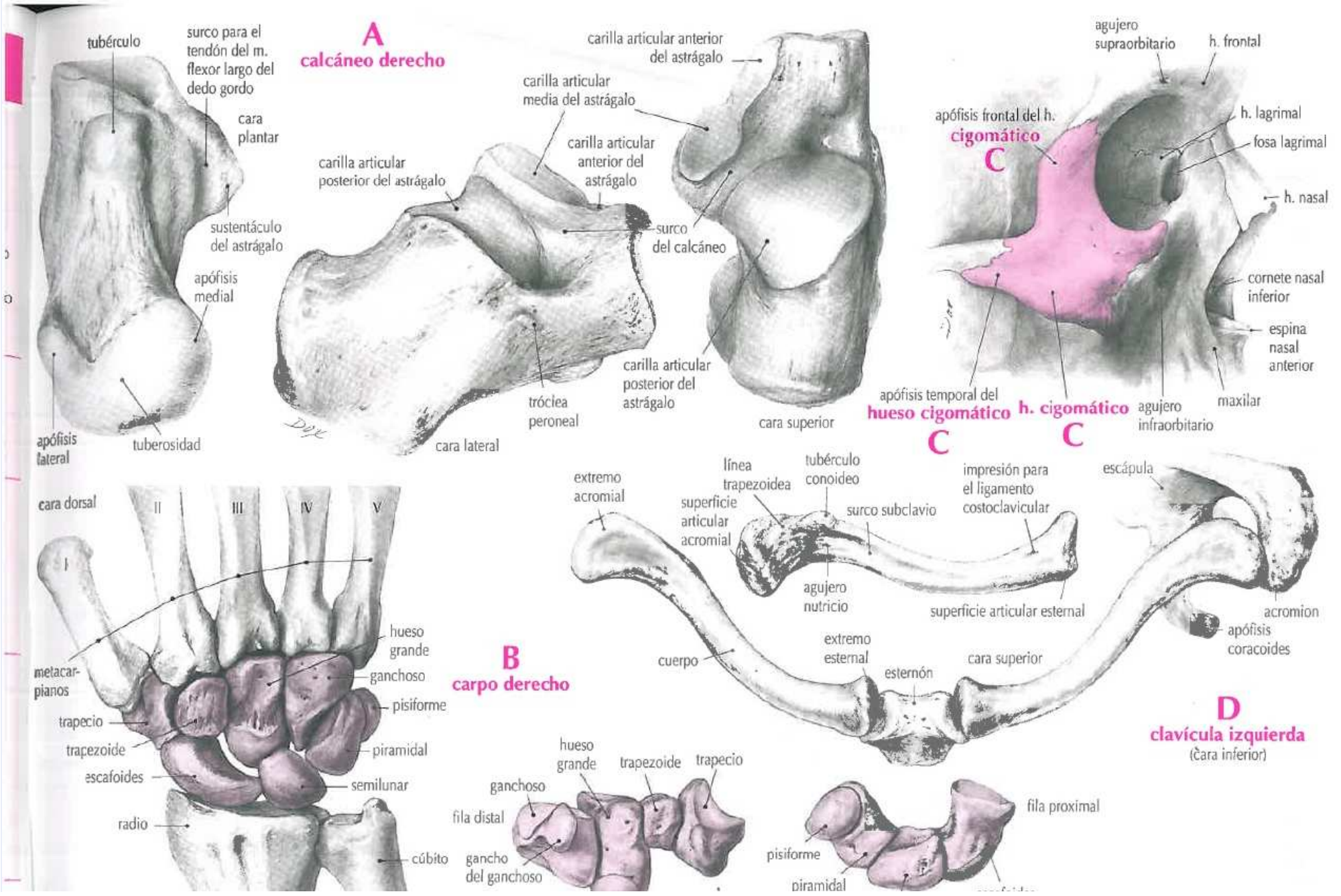
A
calcáneo derecho
tubérculo
surco para el tendón del m. flexor largo del dedo gordo
cara plantar
sustentáculo del astrágalo
apófisis medial
apófisis lateral
tuberosidad
carilla articular posterior del astrágalo
carilla articular media del astrágalo
carilla articular anterior del astrágalo
surco del calcáneo
tróclea peroneal
cara lateral
carilla articular anterior del astrágalo
carilla articular posterior del astrágalo
cara superior
agujero supraorbitario
h. frontal
apófisis frontal del h. cigomático
C
h. lagrimal
fosa lagrimal
h. nasal
cornete nasal inferior
espina nasal anterior
maxilar
apófisis temporal del hueso cigomático
C
h. cigomático
C
agujero infraorbitario
cara dorsal
I
II
III
IV
V
metacarpianos
hueso grande
ganchoso
pisiforme
trapecio
trapezoide
piramidal
escafoides
semilunar
radio
cúbito
B
carpo derecho
hueso grande
trapezoide
trapecio
ganchoso
fila distal
gancho del ganchoso
pisiforme
piramidal
fila proximal
extremo acromial
línea trapezoidea
tubérculo conoideo
superficie articular acromial
surco subclavio
impresión para el ligamento costoclavicular
escápula
agujero nutricio
superficie articular esternal
acromion
apófisis coracoides
cuerpo
extremo esternal
esternón
cara superior
D
clavícula izquierda
(cara inferior)

	HUESO	LOCALIZACIÓN	DESCRIPCIÓN	ARTICULACIÓN	INSERCIÓN MUSCULAR / TENDINOSA
A	**cóccix** *coccyx*	extremo inferior de la columna vertebral	pequeño hueso triangular formado por tres a cinco VÉRTEBRAS (por lo general fusionadas), APÓFISIS TRANSVERSAS rudimentarias, dos ASTAS coccígeas y dos SUPERFICIES (pélvica y dorsal)	con el vértice del sacro	superficie pélvica: elevador del ano, coccígeo superficie dorsal: glúteo mayor, esfínter anal externo
B	**columna vertebral** *columna vertebralis*	línea media de la espalda, desde el cráneo a la pelvis	parte del esqueleto axial formado por 32 a 34 vértebras (7 cervicales, 12 dorsales, 5 lumbares, 5 sacras fusionadas, 3 a 5 coccígeas fusionadas), contiene el CANAL VERTEBRAL; tiene tres CURVATURAS: cervical (convexidad anterior), dorsal (concavidad anterior y lumbar (convexidad anterior)	atlas (primera cervical): con los cóndilos occipitales dorsales (1 a 10): con los tubérculos de las costillas dorsal (12): con las cabezas costales sacro: con la superficie auricular del ílion	véase: vértebras, atlas, axis, sacro, cóccix
C	**cornete nasal inferior** *concha nasalis inferior*	cavidad nasal; se extiende horizontalmente sobre la pared inferoexterna de la cavidad	hueso fino, esponjoso, con forma de pergamino; formado por tres APÓFISIS (etmoidal, lagrimal y maxilar), dos SUPERFICIES (medial y lateral), dos BORDES (superior e inferior) y dos EXTREMOS (anterior y posterior)	con etmoides, maxilar, palatino y lagrimal	ninguna
D	**costillas** *costae*	tórax	24 huesos planos, curvos y estrechos (12 a cada lado), que forman las paredes del tórax; se conocen como COSTILLAS VERDADERAS (los siete pares superiores) y COSTILLAS FALSAS (los cinco pares inferiores) de las que los dos últimos pares se llaman COSTILLAS FLOTANTES; la costilla típica está formada por: EXTREMO POSTERIOR (con cabeza, cuello, tubérculo y tres carillas articulares), CUERPO con surco costal y ángulo costal) y EXTREMO ANTERIOR La cabeza de las costillas atípicas tienen sólo una carilla articular; COSTILLA I: la más pequeña con dos surcos poco profundos y tubérculo escaleno en el cuerpo; COSTILLA II: transición entre las costillas I y típica; COSTILLA X: igual que la costilla típica pero más pequeña;	cabeza: con los cuerpos de las vértebras contiguas y los discos intervertebrales tubérculo: con las apófisis transversas de la vértebra dorsal correspondiente anterior: con el esternón (siete pares superiores a través de cartílagos individuales; los cartílagos de las costillas VIII, IX y X se fusionan con el cartílago de la costilla superior)	a diferentes niveles: intercostales (externos, internos e íntimos), elevadores de las costillas, subcostales, iliocostal (del cuello, torácico y lumbar), longísimo torácico, cuadrado lumbar, serrato posterior (superior e inferior), serrato anterior, escaleno (posterior, medio, anterior y mínimo), subclavio, oblicuo del abdomen (externo e interno), pectoral (mayor y menor), diafragma

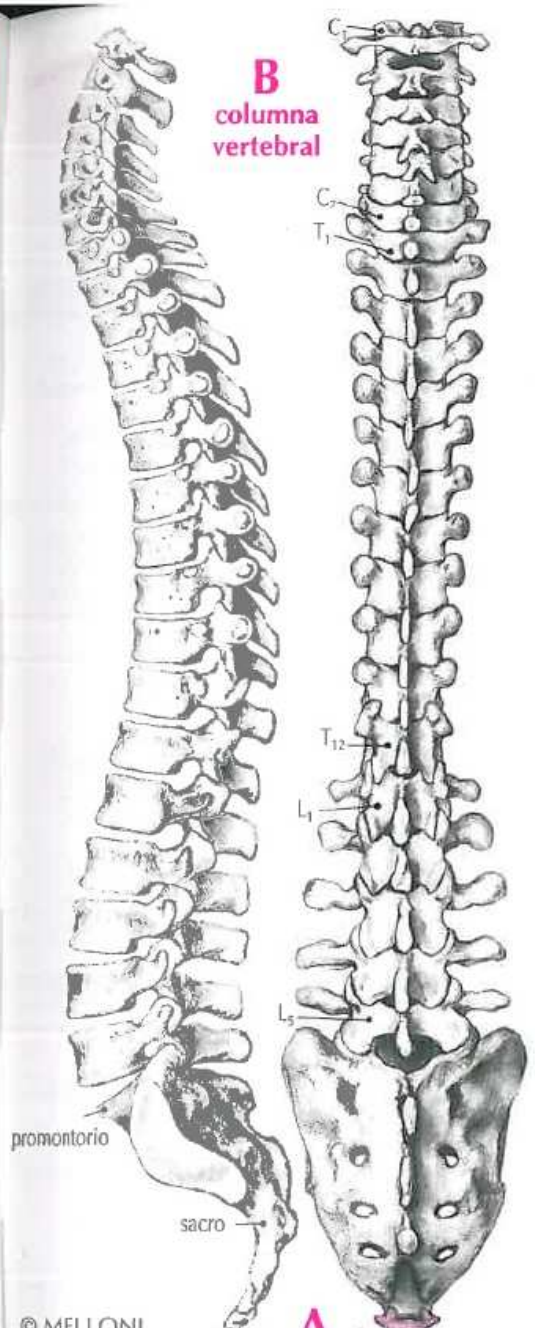
B
columna vertebral
C_1
C_7
T_1
T_{12}
L_1
L_5
promontorio
sacro

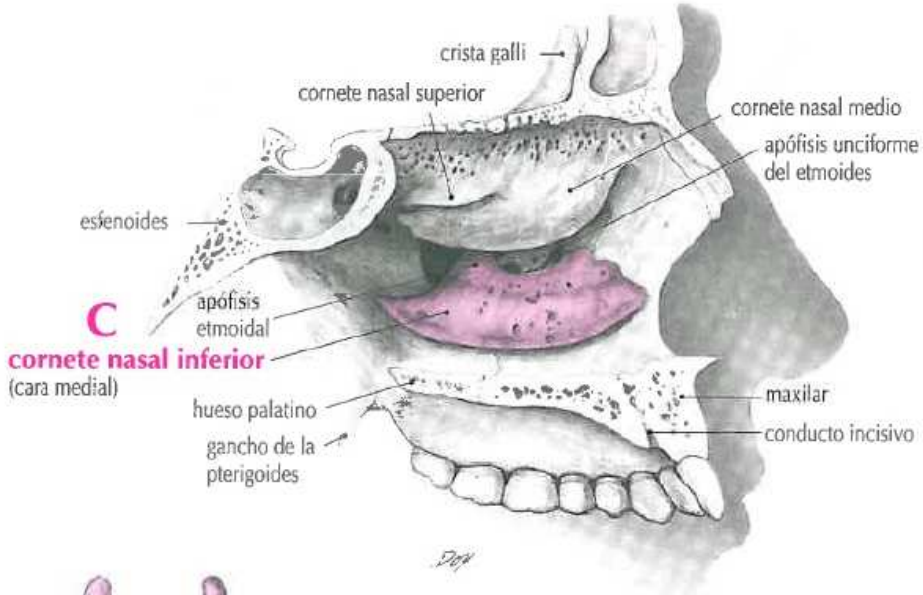
crista galli
cornete nasal superior
cornete nasal medio
apófisis unciforme del etmoides
esfenoides
apófisis etmoidal
C
cornete nasal inferior
(cara medial)
hueso palatino
gancho de la pterigoides
maxilar
conducto incisivo

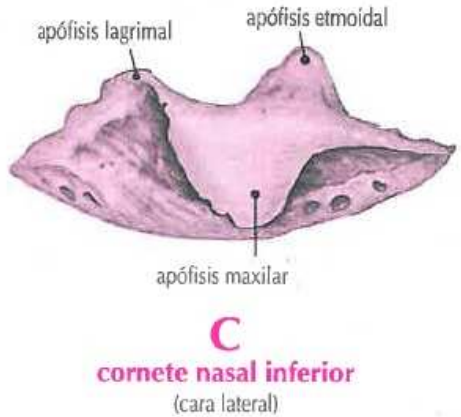
apófisis lagrimal
apófisis etmoidal
apófisis maxilar
C
cornete nasal inferior
(cara lateral)

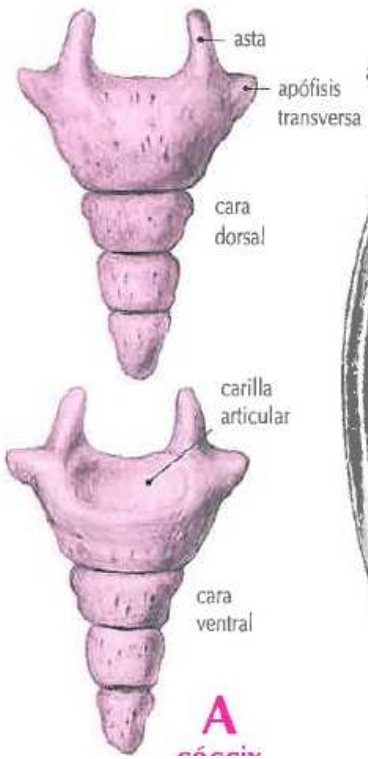
asta
apófisis transversa
cara dorsal
carilla articular
cara ventral
A

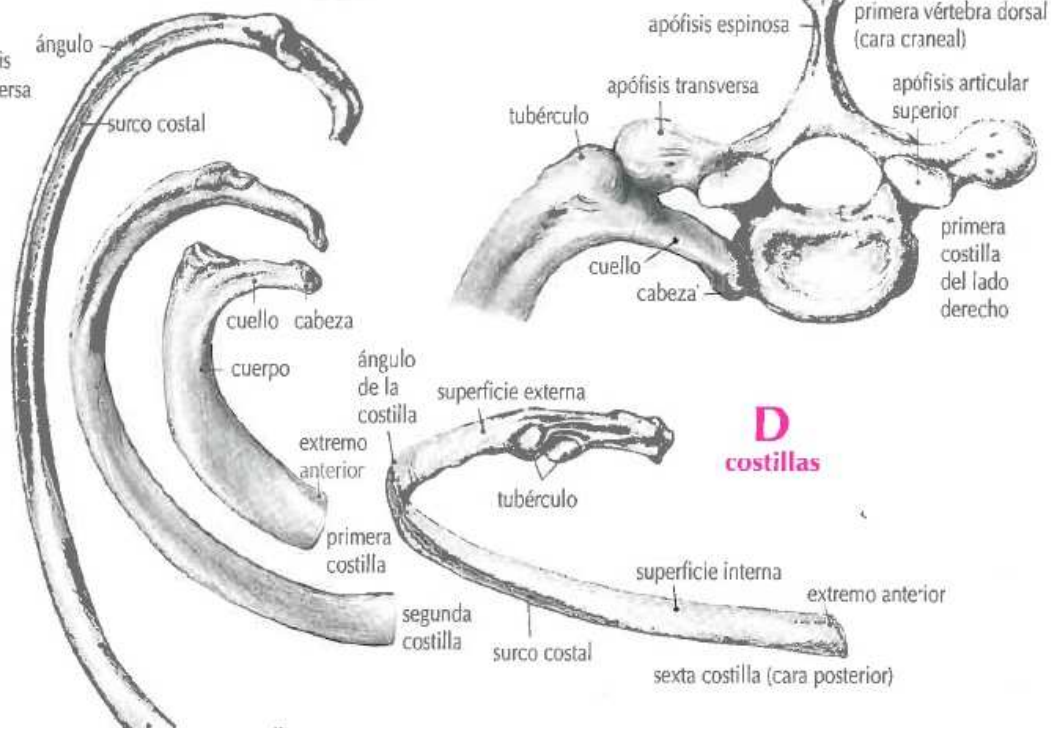
ángulo
surco costal
cuello
cabeza
cuerpo
primera costilla
segunda costilla
ángulo de la costilla
extremo anterior
superficie externa
tubérculo
D
costillas
superficie interna
extremo anterior
surco costal
sexta costilla (cara posterior)
apófisis espinosa
primera vértebra dorsal (cara craneal)
apófisis transversa
apófisis articular superior
tubérculo
cuello
cabeza
primera costilla del lado derecho

© MELLONI

	HUESO	LOCALIZACIÓN	DESCRIPCIÓN	ARTICULACIÓN	INSERCIÓN MUSCULAR / TENDINOSA
A	**coxal** *os coxae*	cadera y pelvis	hueso grande, ancho, irregular y par que, con el sacro y la cadera opuesta, forma la pelvis; consiste en tres partes: ILION, ISQUION, y PUBIS, contiene el AGUJERO OBTURADOR y el ACETÁBULO (formado en la parte superior por el ilion, la anteroinferior por el pubis y la posteroinferior por el isquion)	anterior: con el hueso del lado opuesto (a través de la sínfisis púbica) posterior: con el sacro lateral: con la cabeza del fémur	ver ilion, pubis e isquion
B	**cráneo** *cranium*	cabeza	extremo superior del esqueleto axial; formado por la CALVARIA y el ESQUELETO FACIAL; tiene seis huesos impares (frontal, occipital, mandíbula, etmoides, esfenoides, vómer) y ocho huesos pares (parietal, temporal, maxilar, nasal, lagrimal, zigomático, cornete nasal inferior, palatino); contiene: CAVIDADES (nasal, oral, orbitaria, craneal con tres fosas); CÁMARA DEL OÍDO MEDIO; HUESECILLOS del oído; OÍDO INTERNO; SENOS (frontal, esfenoidal, etmoidal, maxilar)	cóndilos occipitales: con las carillas articulares superiores del atlas (primera vértebra cervical)	véase cada hueso por separado
C	**cúbito** *ulna*	antebrazo, cara medial	el más largo de los dos huesos del antebrazo; formado por: EXTREMO PROXIMAL en forma de gancho en el codo (con olécranon, apófisis coronoides, tuberosidad, escotadura radial y escotadura troclear); DIÁFISIS con tres superficies (anterior, medial y posterior), tres bordes (interóseo, anterior y posterior) y cresta del supinador; EXTREMO DISTAL en la muñeca (con cabeza, apófisis estiloides y circunferencia articular	EXTREMO PROXIMAL escotadura troclear: con la tróclea del húmero escotadura radial: con la cabeza del radio EXTREMO DISTAL cabeza: con la escotadura cubital del radio	olécranon: tríceps braquial, cubital anterior, flexor profundo de los dedos, ancóneo apófisis coronoides: braquial, flexor superficial de los dedos, pronador redondo, flexor largo del pulgar (ocasionalmente), flexor profundo de los dedos superficie anterior de la diáfisis: flexor profundo de los dedos, pronador cuadrado borde anterior de la diáfisis: flexor profundo de los dedos superficie medial de la diáfisis: flexor profundo de los dedos superficie posterior de la diáfisis: ancóneo, abductor largo del pulgar, extensor largo del pulgar, extensor del índice, cubital posterior borde posterior de la diáfisis: cubital posterior, cubital anterior

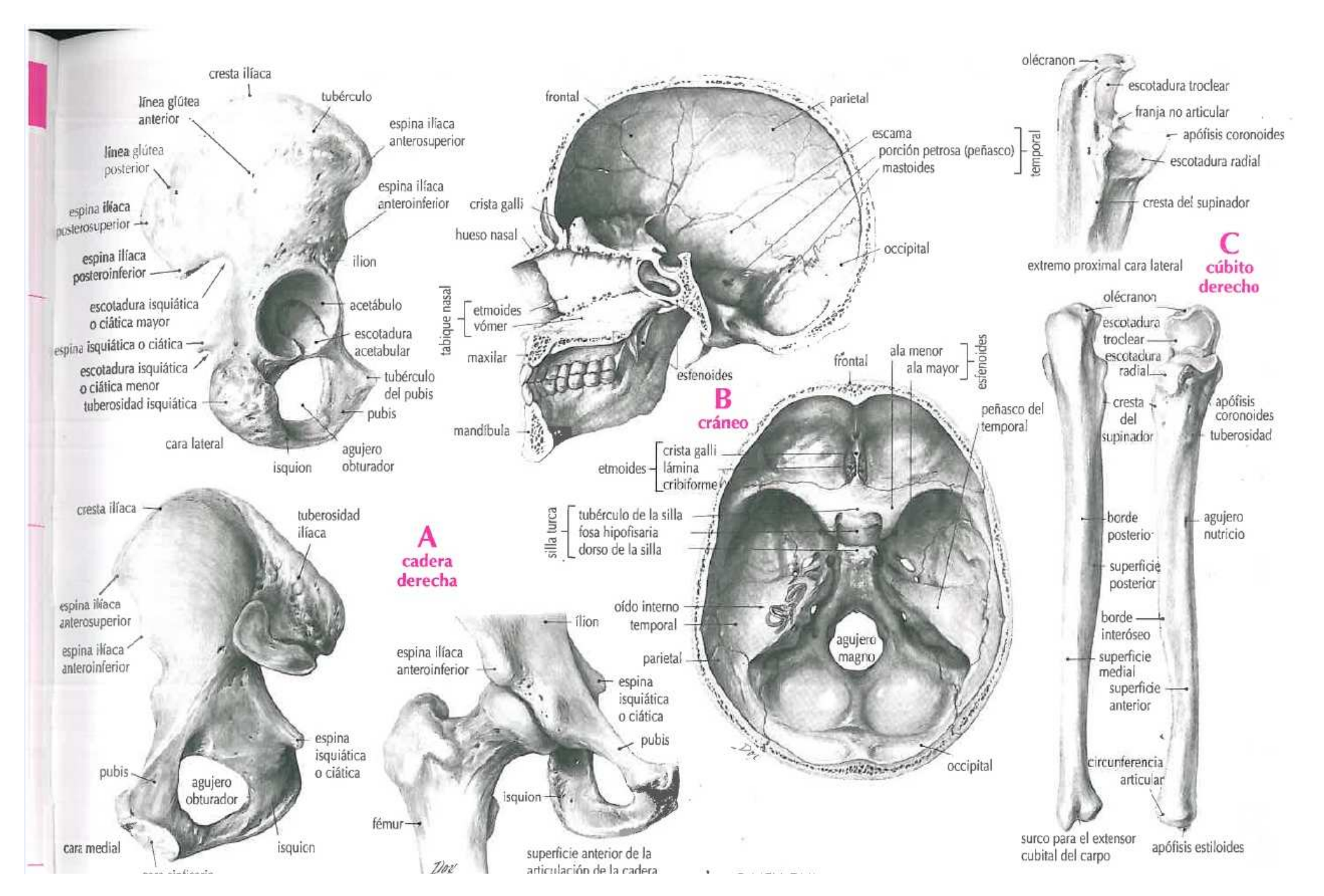
cresta ilíaca
línea glútea anterior
tubérculo
espina ilíaca anterosuperior
línea glútea posterior
espina ilíaca anteroinferior
espina ilíaca posterosuperior
espina ilíaca posteroinferior
ilion
escotadura isquiática o ciática mayor
acetábulo
espina isquiática o ciática
escotadura acetabular
escotadura isquiática o ciática menor
tubérculo del pubis
tuberosidad isquiática
pubis
cara lateral
agujero obturador
isquion
frontal
parietal
escama
porción petrosa (peñasco)
mastoides
temporal
crista galli
hueso nasal
occipital
tabique nasal
etmoides
vómer
maxilar
esfenoides
mandíbula
B
cráneo
frontal
ala menor
ala mayor
esfenoides
peñasco del temporal
etmoides
crista galli
lámina cribiforme
silla turca
tubérculo de la silla
fosa hipofisaria
dorso de la silla
oído interno
temporal
parietal
agujero magno
occipital
olécranon
escotadura troclear
franja no articular
apófisis coronoides
escotadura radial
cresta del supinador
extremo proximal cara lateral
C
cúbito derecho
olécranon
escotadura troclear
escotadura radial
cresta del supinador
apófisis coronoides
tuberosidad
borde posterior
agujero nutricio
superficie posterior
borde interóseo
superficie medial
superficie anterior
circunferencia articular
surco para el extensor cubital del carpo
apófisis estiloides
cresta ilíaca
tuberosidad ilíaca
espina ilíaca anterosuperior
espina ilíaca anteroinferior
espina isquiática o ciática
pubis
agujero obturador
isquion
cara medial
A
cadera derecha
ilion
espina ilíaca anteroinferior
espina isquiática o ciática
pubis
isquion
fémur
superficie anterior de la articulación de la cadera

	HUESO	LOCALIZACIÓN	DESCRIPCIÓN	ARTICULACIÓN	INSERCIÓN MUSCULAR / TENDINOSA
A	**cuboides** *os cuboideum*	cara lateral del pie, entre el calcáneo y los huesos metatarsianos cuarto y quinto	hueso corto con: APÓFISIS, TUBEROSIDAD, SURCO para el tendón del peroneo largo y seis SUPERFICIES (dorsal, lateral, plantar, medial, distal y proximal)	superficie medial: con el hueso cuneiforme lateral y el hueso navicular (ocasionalmente) superficie distal: con los huesos metatarsianos cuarto y quinto superficie proximal: con el calcáneo superficie plantar: con los huesos sesamoideos	superficie plantar: tibial posterior, flexor corto del dedo gordo
B	**cuneiforme intermedio** *os cuneiforme intermedium*	pie, en la base del segundo dedo del pie; fila distal del tarso, entre los huesos cuneiformes medial y lateral	hueso corto en forma de cuña, el más pequeño de los huesos cuneiformes; tiene seis SUPERFICIES (dorsal, plantar, proximal, distal, lateral y medial)	superficie distal: con el segundo hueso metatarsiano superficie proximal: con el hueso navicular superficie medial: con el hueso cuneiforme medial superficie lateral: con el hueso cuneiforme lateral	superficie plantar: tibial posterior
C	**cuneiforme lateral** *os cuneiform laterale*	pie, en la base del tercer dedo del pie; fila distal del tarso, entre los huesos cuneiforme intermedio y cuboides	hueso corto en forma de cuña, tiene seis SUPERFICIES (dorsal, plantar, proximal, distal, lateral y medial)	superficie medial: con el cuneiforme intermedio y el segundo hueso metatarsiano superficie distal: con el tercer hueso metatarsiano superficie lateral: con el cuboides y el cuarto hueso metatarsiano superficie proximal: con el hueso navicular	superficie plantar: tibial posterior, flexor corto del dedo gordo (ocasionalmente)
D	**cuneiforme medial** *os cuneiform mediale*	cara medial del pie, en la base del dedo gordo; fila distal de los huesos del tarso	hueso corto en forma de cuña, el más grande de los huesos cuneiformes, tiene seis SUPERFICIES (dorsal, plantar, proximal, distal, lateral y medial)	superficie distal: con el primer hueso metatarsiano superficie proximal: con el hueso navicular superficie lateral: con el segundo hueso metatarsiano y el cuneiforme intermedio	superficie plantar: tibial posterior superficie medial: tibial anterior

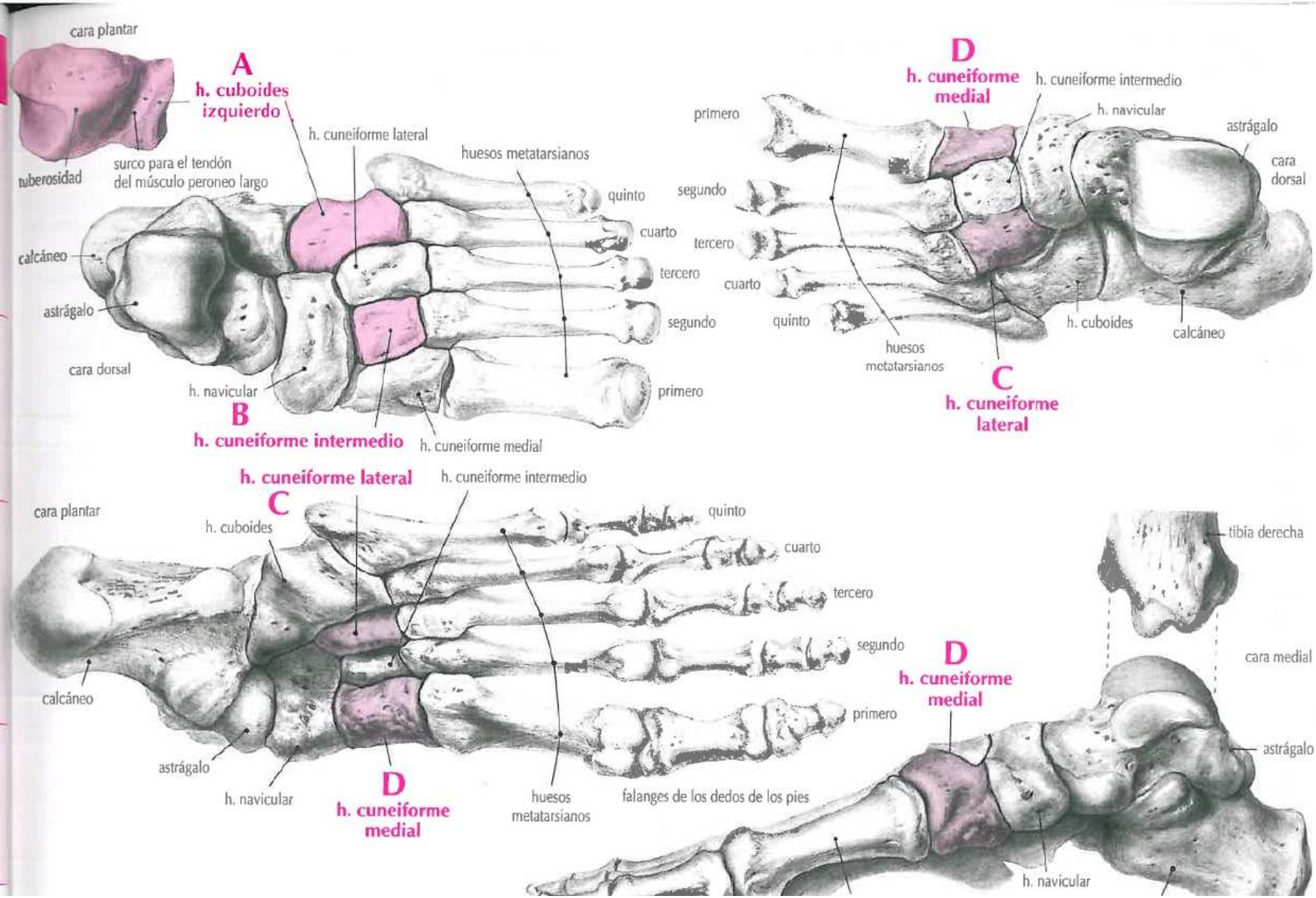
cara plantar
A
h. cuboides izquierdo
tuberosidad
surco para el tendón del músculo peroneo largo
h. cuneiforme lateral
huesos metatarsianos
quinto
cuarto
tercero
segundo
primero
calcáneo
astrágalo
cara dorsal
h. navicular
B
h. cuneiforme intermedio
h. cuneiforme medial
D
h. cuneiforme medial
h. cuneiforme intermedio
h. navicular
astrágalo
cara dorsal
primero
segundo
tercero
cuarto
quinto
huesos metatarsianos
h. cuboides
calcáneo
C
h. cuneiforme lateral
h. cuneiforme lateral
C
h. cuneiforme intermedio
cara plantar
h. cuboides
quinto
cuarto
tercero
segundo
primero
calcáneo
astrágalo
h. navicular
D
h. cuneiforme medial
huesos metatarsianos
falanges de los dedos de los pies
tibia derecha
cara medial
D
h. cuneiforme medial
astrágalo
h. navicular

	HUESO	LOCALIZACIÓN	DESCRIPCIÓN	ARTICULACIÓN	INSERCIÓN MUSCULAR / TENDINOSA
A	**escafoides** *os scaphoideum*	muñeca, el más lateral de la fila proximal de huesos del carpo	hueso más grande de la fila proximal; tiene TUBÉRCULO en su superficie palmar y siete SUPERFICIES (dorsal, palmar, lateral, distal, radial, semilunar y capitada)	distalmente: con los huesos trapecio y trapezoide medialmente: con los huesos semilunar y grande proximalmente: con el radio	tubérculo: abductor corto del dedo pulgar
B	**escápula** *scapula*	parte superior y lateral de la espalda	hueso plano y triangular que forma la parte posterior de la cintura escapular; formado por: dos SUPERFICIES (costal [con la fosa subescapular] y posterior [con la espina de la escápula, la fosa supraespinosa y la fosa infraespinosa]), ACROMION (con superficie articular), tres BORDES (lateral, medial y superior [con escotadura supraescapular]), APÓFISIS CORACOIDES, tres ÁNGULOS (superior, lateral e inferior), CAVIDAD GLENOIDEA y dos TUBÉRCULOS (supraglenoideo e infraglenoideo)	acromion: con la clavícula cavidad glenoidea: con la cabeza del húmero	superficie costal: subescapular, serrato anterior superficie dorsal: supraespinoso, infraespinoso, redondo (mayor y menor) borde superior: omohioideo (vientre inferior) borde medial: elevador de la escápula, romboideo (mayor y menor) ángulo inferior: dorsal ancho tubérculo infraglenoideo: tríceps braquial (cabeza larga) espina escapular: trapecio, deltoides (fibras posteriores) acromion: deltoides (fibras medias), trapecio (fibras horizontales) apófisis coracoides: coracobraquial, bíceps braquial (cabeza corta), pectoral menor
C	**esfenoides** *os sphenoidale*	base del cráneo	hueso impar y plano; se compone de: un CUERPO (con silla turca, surco prequiasmático, dos surcos carotídeos, língula, cresta, seno, dos cornetes, superficie orbitaria y superficie cerebral), dos ALAS MAYORES (cada una con agujeros redondos, ovales y espinosos; cresta infratemporal y espina del esfenoides), dos ALAS MENORES (cada una con conducto óptico, apófisis clinoides anterior y fisura orbitaria superior), dos APÓFISIS PTERIGOIDES (cada una con láminas medial y lateral, fosas pterigoidea y escafoidea, escotadura pterigoidea, apófisis vaginal, gancho de la pterigoides y conducto pterigoideo) y cuatro LÁMINAS PTERIGOIDEAS (dos laterales y dos mediales)	cuerpo: con el hueso etmoides (lámina cribosa, lámina perpendicular, laberinto y lámina orbitaria), porción petrosa del hueso temporal ala mayor: con la lámina orbitaria del hueso frontal, hueso cigomático, hueso temporal (porciones escamosa y petrosa), hueso parietal ala menor: con la lámina orbitaria del hueso frontal apófisis pterigoides: con la apófisis piramidal del hueso palatino lámina pterigoidea lateral: con el hueso palatino lámina pterigoidea medial: con el hueso palatino (apófisis esfenoidal y lámina perpendicular), ala del vómer cornetes esfenoidales: con el hueso palatino (apófisis orbitaria), ala del vómer, hueso etmoides (lámina orbitaria), hueso frontal	ala mayor: temporal, pterigoideo lateral (cabeza superior), tendón común anular (músculos rectos del globo ocular) apófisis pterigoides: tensor del velo del paladar lámina pterigoidea lateral: pterigoideo lateral (cabeza inferior), pterigoideo medial lámina pterigoidea medial: tensor del velo del paladar, constrictor superior de la faringe

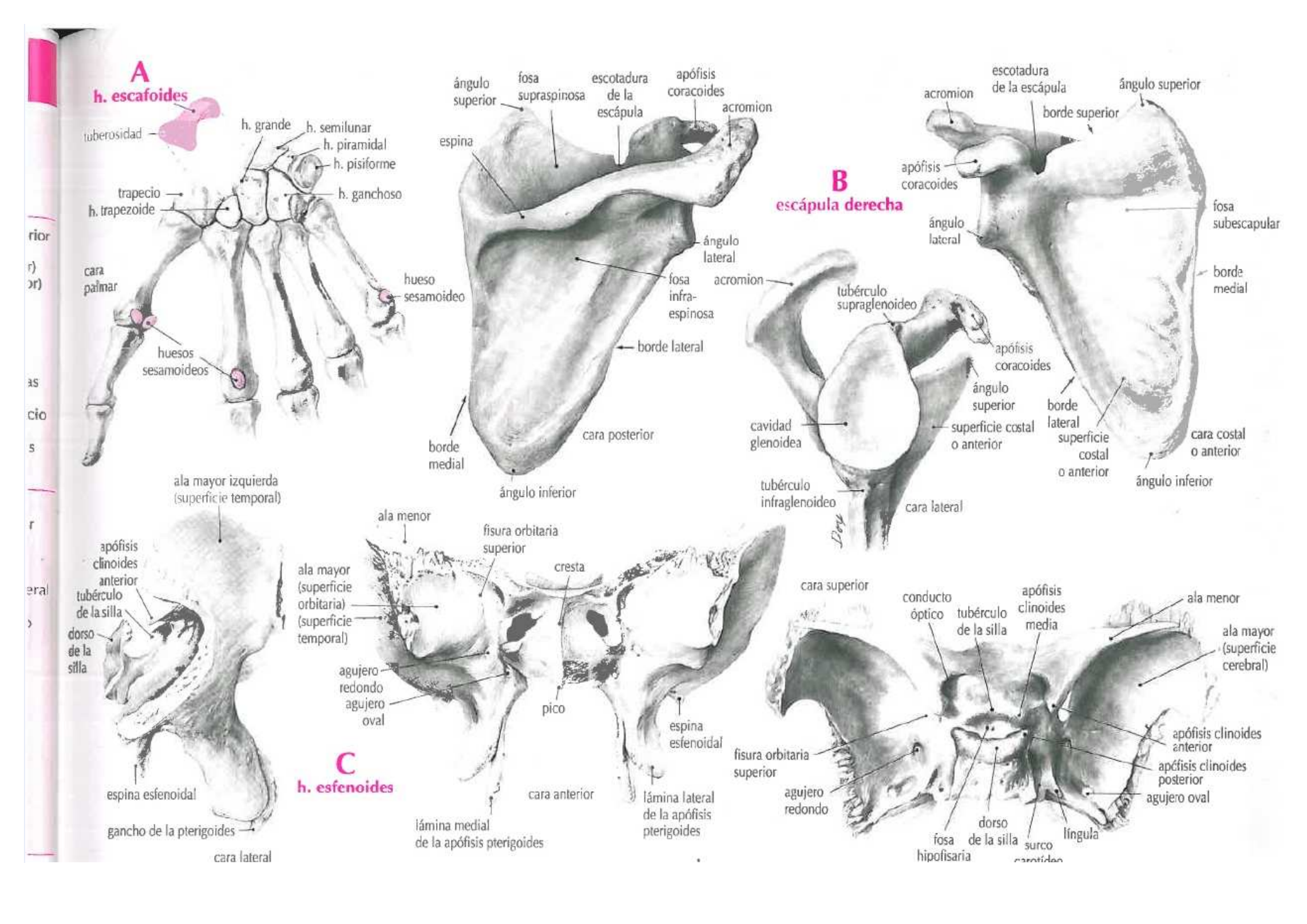
A
h. escafoides
tuberosidad
h. grande
h. semilunar
h. piramidal
h. pisiforme
trapecio
h. trapezoide
h. ganchoso
cara palmar
hueso sesamoideo
huesos sesamoideos
ángulo superior
fosa supraspinosa
escotadura de la escápula
apófisis coracoides
acromion
espina
ángulo lateral
fosa infra-espinosa
borde lateral
borde medial
cara posterior
ángulo inferior
B
escápula derecha
acromion
escotadura de la escápula
ángulo superior
borde superior
apófisis coracoides
fosa subescapular
ángulo lateral
borde medial
acromion
tubérculo supraglenoideo
apófisis coracoides
ángulo superior
cavidad glenoidea
superficie costal o anterior
borde lateral
superficie costal o anterior
cara costal o anterior
ángulo inferior
tubérculo infraglenoideo
cara lateral
ala mayor izquierda (superficie temporal)
apófisis clinoides anterior
tubérculo de la silla
dorso de la silla
espina esfenoidal
gancho de la pterigoides
cara lateral
ala menor
fisura orbitaria superior
cresta
ala mayor (superficie orbitaria) (superficie temporal)
agujero redondo
agujero oval
pico
espina esfenoidal
C
h. esfenoides
cara anterior
lámina medial de la apófisis pterigoides
lámina lateral de la apófisis pterigoides
cara superior
conducto óptico
tubérculo de la silla
apófisis clinoides media
ala menor
ala mayor (superficie cerebral)
apófisis clinoides anterior
apófisis clinoides posterior
agujero oval
fisura orbitaria superior
agujero redondo
fosa hipofisaria
dorso de la silla
surco carotídeo
lígula

	HUESO	LOCALIZACIÓN	DESCRIPCIÓN	ARTICULACIÓN	INSERCIÓN MUSCULAR / TENDINOSA
A	**esternón** *sternum*	pared anterior del tórax	hueso alargado y plano con dos SUPERFICIES (anterior y posterior); formado por manubrio (con escotadura yugular y escotadura clavicular), CUERPO (con cuatro esternebras) y APÓFISIS XIFOIDES	en ambos lados, manubrio: con la clavícula, el cartílago de la primera costilla y parte de la segunda costilla cuerpo: con parte del cartílago de la segunda costilla, cartílagos de la tercera, cuarta, quinta y sexta y parte de la séptima costillas apófisis xifoides: con parte del cartílago de la séptima costilla	en ambos lados, manubrio: pectoral mayor, esternocleidomastoideo, esternotiroideo, esternohioideo cuerpo: pectoral mayor, transverso torácico (esternocostal) apófisis xifoides: recto del abdomen, diafragma y (a través de sus aponeurosis) oblicuo interno, oblicuo externo y transverso del abdomen
B	**estribo** stapes	oído medio, entre el yunque y la ventana vestibular u oval (pared medial de la cámara del oído medio)	con forma de estribo y el menor de los huesecillos del oído, formado por: CABEZA (con superficie articular), CUELLO, EXTREMIDADES anterior y posterior (crura) y BASE	cabeza: apófisis lentiforme del yunque base: márgenes de la ventana vestibular u oval	cuello: estapedio
C	**etmoides** *os ethmoidale*	parte anterior del cráneo, debajo del hueso frontal y anterior al hueso esfenoides	hueso impar que forma parte de las órbitas, parte posterosuperior del septo nasal y techo y paredes laterales de la cavidad nasal; se compone de LÁMINA CRIBOSA, CRISTA GALLI (con dos apófisis alares), LÁMINA PERPENDICULAR y dos LABERINTOS (cada uno con celdas etmoidales, cornetes nasales superior y medial, lámina orbitaria y apófisis unciforme)	lámina cribosa: con el hueso frontal lámina perpendicular: con la espina nasal del hueso frontal, huesos nasales, esfenoides y vómer laberintos: con el maxilar, los huesos frontal, palatino, lagrimal y esfenoides y la cornete nasal inferior	ninguna

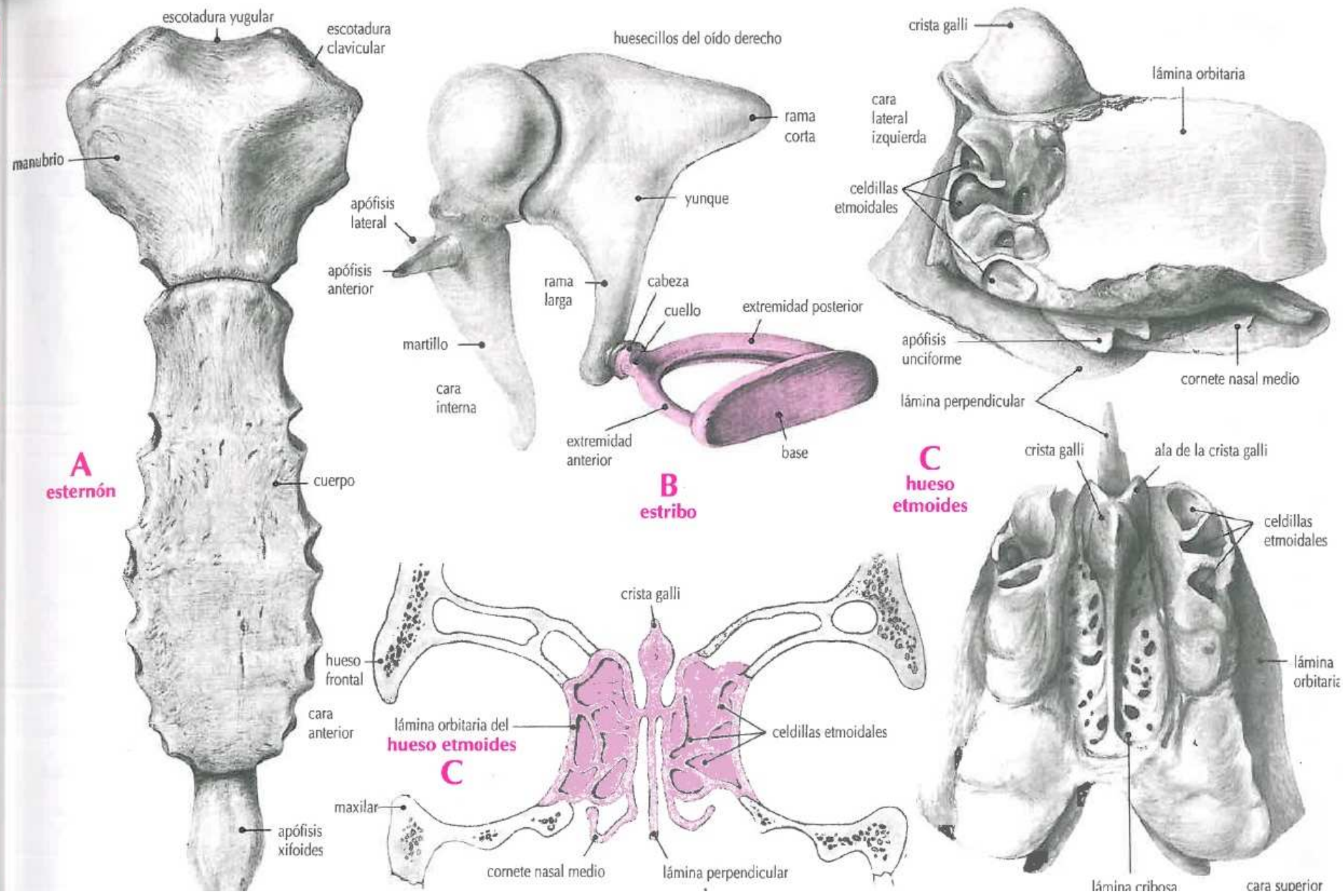
escotadura yugular
escotadura clavicular
manubrio
cuerpo
apófisis xifoides
A
esternón
huesecillos del oído derecho
rama corta
yunque
apófisis lateral
apófisis anterior
rama larga
cabeza
cuello
extremidad posterior
martillo
cara interna
extremidad anterior
base
B
estribo
crista galli
lámina orbitaria
cara lateral izquierda
celdillas etmoidales
apófisis unciforme
cornete nasal medio
lámina perpendicular
C
hueso etmoides
crista galli
ala de la crista galli
celdillas etmoidales
lámina orbitaria
lámina cribosa
cara superior
crista galli
hueso frontal
cara anterior
lámina orbitaria del hueso etmoides
C
celdillas etmoidales
maxilar
cornete nasal medio
lámina perpendicular

	HUESO	LOCALIZACIÓN	DESCRIPCIÓN	ARTICULACIÓN	INSERCIÓN MUSCULAR / TENDINOSA
A	**falanges de la mano** *ossa digitorum manus*	dedos	14 huesos de los dedos, tres en cada dedo (proximal, medial y distal) y dos en el pulgar (proximal y distal); cada hueso se compone de BASE, CUERPO y CABEZA	pulgar - falange proximal: con el primer hueso metacarpiano y la falange distal; falange distal: con la falange proximal resto de dedos – falange proximal: con el correspondiente hueso metacarpiano y la falange medial; falange medial: con las falanges proximal y distal; falange distal: con la falange media	pulgar – falange proximal: extensor corto del pulgar, flexor corto del pulgar, aductor corto del pulgar, aductor del pulgar; falange distal: extensor largo del pulgar, flexor largo del pulgar dedos índice, medio y anular – falange proximal: extensor del índice (2º dedo), lumbricales, interóseos dorsales, interóseos palmares (índice y anular); falange media: extensor de los dedos, flexor superficial de los dedos; falange distal: extensor de los dedos, flexor profundo de los dedos dedo meñique – falange proximal: flexor del dedo meñique, flexor corto del dedo meñique, aductor del dedo meñique, lumbricales, interóseos palmares; falange medial: extensor de los dedos, extensor del dedo meñique, flexor superficial de los dedos; falange distal: extensor de los dedos, extensor del dedo meñique, flexor profundo de los dedos
B	**falanges del pie** *ossa digitorum pedis*	dedos de los pies	14 dedos de los pies, tres en cada dedo (proximal, medial y distal) y dos en el dedo gordo (proximal y distal); cada hueso se compone de BASE, CUERPO y CABEZA	dedo gordo – falange proximal: con el primer hueso metatarsiano y la falange distal resto de dedos – falange proximal: con el correspondiente hueso metatarsiano y la falange medial; falange medial: con las falanges proximal y distal; falange distal: con la falange proximal	dedo gordo – falange proximal: extensor corto del dedo gordo, flexor corto del dedo gordo, m abductor del dedo gordo, aductor del dedo gordo; falange distal: extensor largo del dedo gordo, flexor largo del dedo gordo dedos segundo, tercero y cuarto – falange proximal: lumbricales, interóseos dorsales, interóseos plantares (tercer y cuarto dedo); falange medial: extensor largo de los dedos, extensor corto de los dedos, flexor corto de los dedos; falange distal: extensor largo de los dedos, extensor corto de los dedos, flexor largo de los dedos quinto dedo – falange proximal: flexor corto del quinto dedo, abductor del quinto dedo, lumbricales, interóseos plantares; falange medial: extensor largo de los dedos, extensor corto de los dedos, flexor corto de los dedos: falange distal: extensor largo de los dedos, flexor largo de los dedos, abductor del quinto dedo

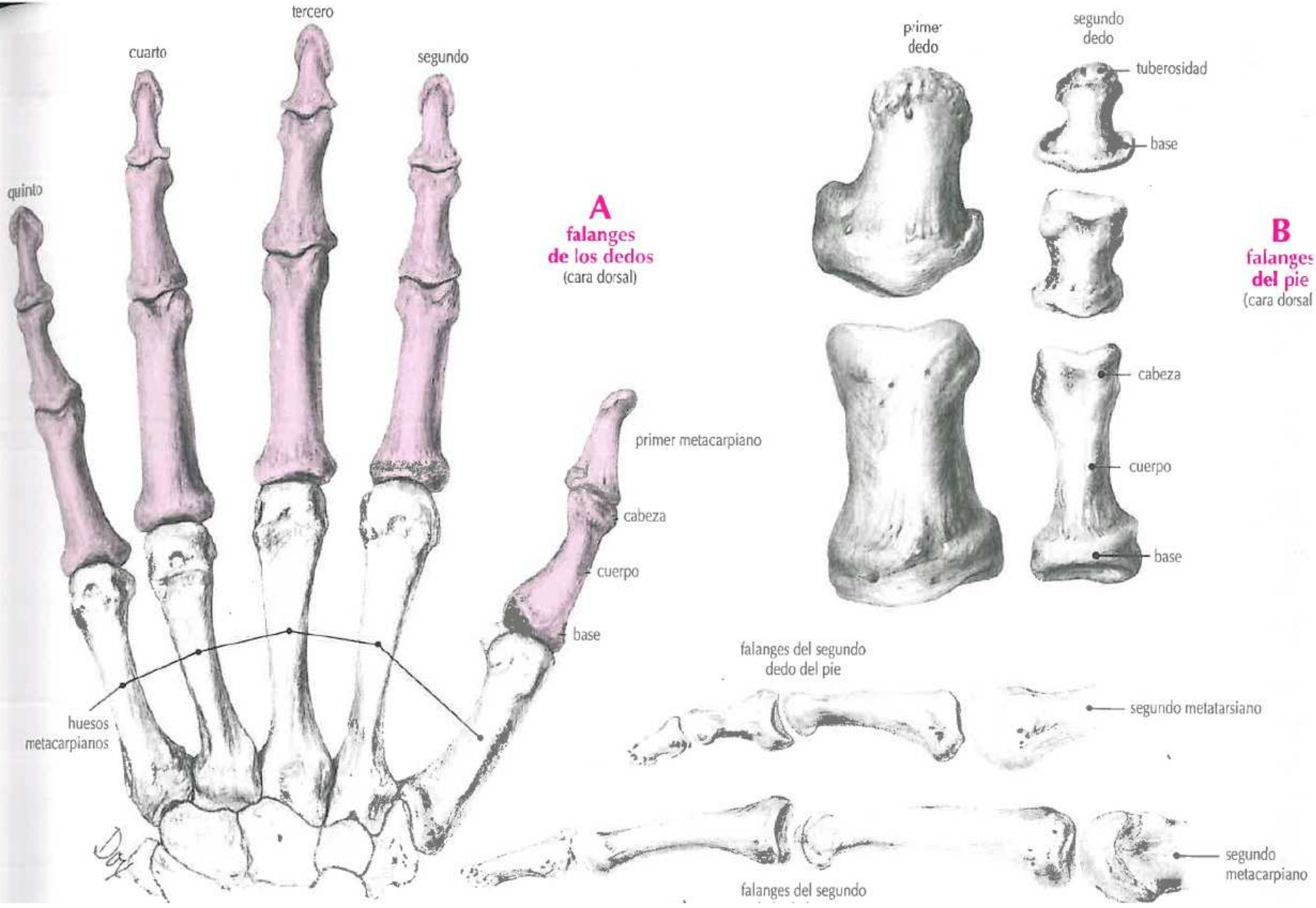
tercero
cuarto
segundo
quinto
A
falanges
de los dedos
(cara dorsal)
primer metacarpiano
cabeza
cuerpo
base
huesos
metacarpianos
primer
dedo
segundo
dedo
tuberosidad
base
B
falanges
del pie
(cara dorsal
cabeza
cuerpo
base
falanges del segundo
dedo del pie
segundo metatarsiano
segundo
metacarpiano
falanges del segundo

	HUESO	LOCALIZACIÓN	DESCRIPCIÓN	ARTICULACIÓN	INSERCIÓN MUSCULAR / TENDINOSA
A	**fémur** *femur*	muslo, entre la cadera y la rodilla	el hueso más largo, fuerte y pesado del cuerpo; formado por: EXTREMO PROXIMAL (con cabeza, fóvea , cuello anatómico, cuello quirúrgico, trocánteres mayor y menor, fosa trocantérea, cresta intertrocantérea, línea intertrocantérea y tubérculo cuadrado); DIÁFISIS (con tuberosidad glútea, línea áspera, línea pectínea, líneas supracondíleas medial y lateral y superficie poplítea); y EXTREMO DISTAL (con cóndilos medial y lateral, epicóndilos lateral y medial, fosa intercondílea, línea intercondílea, cara rotuliana y tubérculo del aductor)	EXTREMO PROXIMAL cabeza: con el acetábulo del hueso ilíaco EXTREMO DISTAL superficie rotuliana: con la superficie articular (posterior) de la rótula cóndilos: con la superficie articular superior de la tibia	trocánter mayor: glúteo medio y menor, tendón común del obturador interno y el gemelo (superior e inferior) fosa trocantérea: obturador externo tubérculo cuadrado: cuadrado femoral trocánter menor: psoas mayor, ilíaco diáfisis: pectíneo, glúteo mayor, vasto (lateral, intermedio y medial), aductor (corto, largo y mayor), articular de la rodilla, bíceps femoral (cabeza corta), plantar, gastrocnemio (cabeza medial) cóndilo lateral: gastrocnemio (cabeza lateral), poplíteo cóndilo medial: aductor mayor
B	**frontal** *os frontale*	parte anterosuperior del cráneo	hueso plano e impar de la parte anterior de la cabeza que forma parte del techo de las órbitas y la cavidad nasal; se compone de: SUPERFICIE EXTERNA (cada lado de la línea media con una eminencia frontal, un arco superciliar, un borde supraorbitario y una escotadura supraorbitaria), dos SUPERFICIES TEMPORALES (cada una con apófisis cigomática, línea temporal, borde parietal y parte de la fosa temporal), SUPERFICIE INTERNA (con cresta frontal y agujero ciego), dos PORCIONES ORBITARIAS (cada una con lámina orbitaria, fosa de la glándula lagrimal y escotadura etmoidal) y PORCIÓN NASAL (con espina nasal); contiene SENO FRONTAL	apófisis cigomática: con los huesos cigomáticos porción nasal: con los huesos nasales y la lámina perpendicular del hueso etmoides bordes parietales: con las alas mayores del hueso esfenoides y los huesos parietales escotadura etmoidal: con la lámina cribosa del hueso etmoides láminas orbitarias: con las alas mayor y menor del hueso esfenoides	superficie temporal: temporal borde supraorbitario: corrugador de la ceja

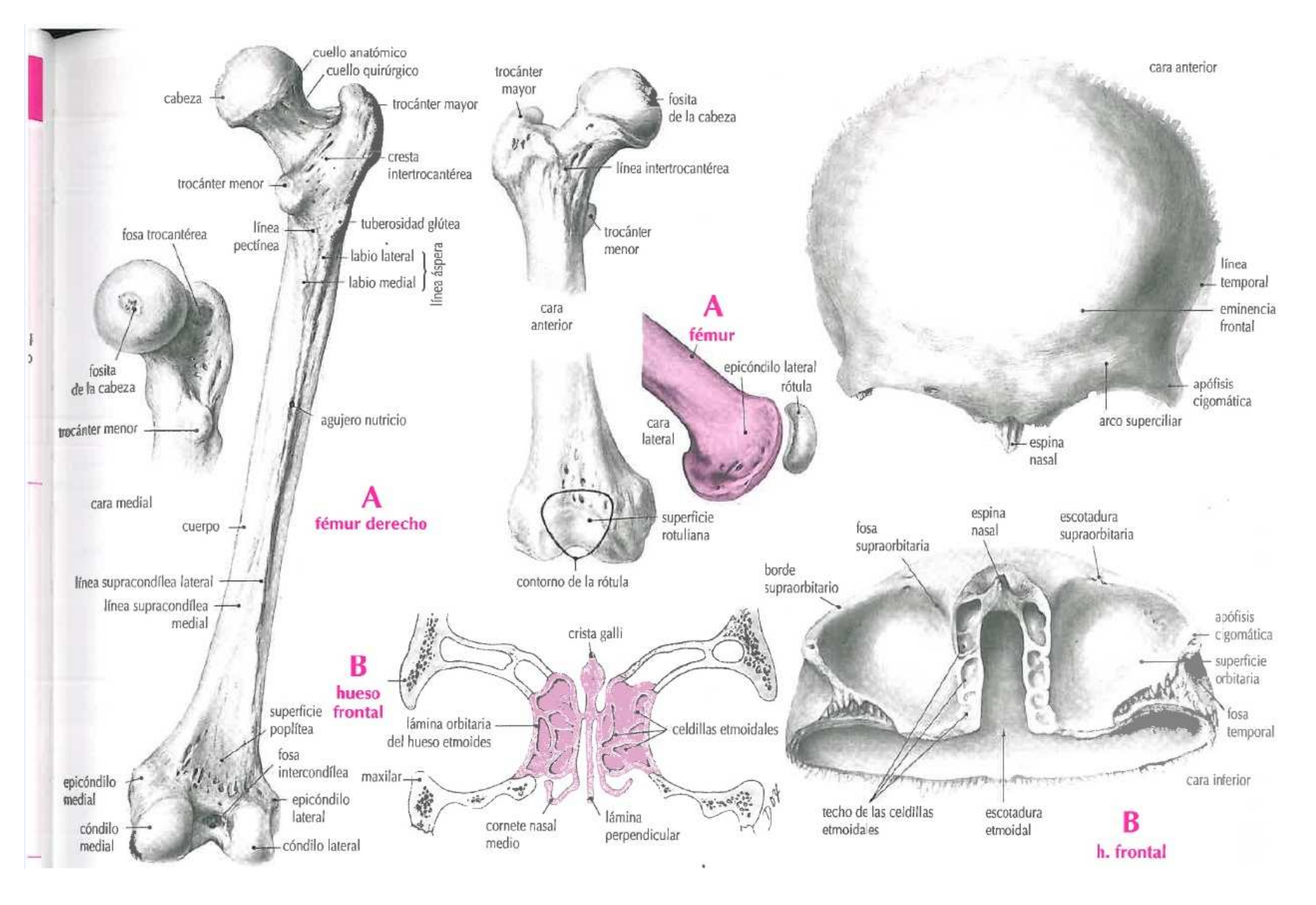
cuello anatómico
cuello quirúrgico
cabeza
trocánter mayor
cresta intertrocantérea
trocánter menor
tuberosidad glútea
línea pectínea
labio lateral
labio medial
línea áspera
fosa trocantérea
fosita de la cabeza
trocánter menor
cara medial
agujero nutricio
cuerpo
línea supracondílea lateral
línea supracondílea medial
superficie poplítea
fosa intercondílea
epicóndilo medial
epicóndilo lateral
cóndilo medial
cóndilo lateral
A
fémur derecho
trocánter mayor
fosita de la cabeza
línea intertrocantérea
trocánter menor
cara anterior
A
fémur
epicóndilo lateral
rótula
cara lateral
superficie rotuliana
contorno de la rótula
cara anterior
línea temporal
eminencia frontal
apófisis cigomática
arco superciliar
espina nasal
B
hueso frontal
crista galli
lámina orbitaria del hueso etmoides
celdillas etmoidales
maxilar
cornete nasal medio
lámina perpendicular
fosa supraorbitaria
espina nasal
escotadura supraorbitaria
borde supraorbitario
apófisis cigomática
superficie orbitaria
fosa temporal
cara inferior
techo de las celdillas etmoidales
escotadura etmoidal
B
h. frontal

	HUESO	LOCALIZACIÓN	DESCRIPCIÓN	ARTICULACIÓN	INSERCIÓN MUSCULAR / TENDINOSA
A	**ganchoso** *os hamatum*	muñeca, el más medial de la fila distal de huesos del carpo	hueso con forma de cuña en la base de los dedos anular y meñique; tiene GANCHO (apófisis unciforme) en su superficie palmar y seis SUPERFICIES (distal, proximal, medial, lateral, dorsal y palmar)	superficie distal: con los huesos metacarpianos cuarto y quinto superficie proximal: con el hueso semilunar superficie medial: con el hueso piramidal superficie lateral: con el hueso grande	superficie palmar: flexor del dedo meñique, oponente del dedo meñique
B	**grande** *os capitatum*	muñeca, centro de la fila distal de huesos del carpo	hueso más grande del carpo con seis SUPERFICIES (distal, proximal, medial, lateral, dorsal y palmar)	superficie distal: con los huesos metacarpianos segundo, tercero y cuarto superficie proximal: con el hueso semilunar superficie medial: con el ganchoso superficie lateral: con el hueso escafoides	superficie palmar: aductor del pulgar (cabeza oblicua), flexor corto del pulgar (cabeza profunda)
C	**hioides** *os hyoideum*	parte anterior del cuello	hueso pequeño, impar y en forma de U; se compone de: CUERPO y cuatro ASTAS (dos mayores y dos menores)	ninguna	cuerpo: genihioideo, hiogloso, milohioideo, esternohioideo, omohioideo, geniogloso, tirohioideo, elevador de la glándula tiroides, condrogloso asta mayor: constrictor medio de la faringe, hiogloso, estilohioideo, tirohioideo asta menor: constrictor medio de la faringe, condrogloso
D	**húmero** *humerus*	brazo, entre el hombro y el codo	el hueso más grande y más largo de las extremidades superiores; formado por: EXTREMO PROXIMAL (con cabeza, cuello anatómico, cuello quirúrgico, troquíter y troquín, corredera bicipital y crestas subtroquiteriana y subtroquiniana); DIÁFISIS (con bordes lateral y medial, caras anterolateral, anteromedial y posterior, tuberosidad deltoidea y surco del nervio radial) y EXTREMO DISTAL (con epicóndilo medial, tróclea, capítulo, epicóndilo lateral, fosa del olécranon, surco del nervio cubital, fosa coronoidea y crestas supracondíleas medial y lateral)	EXTREMO PROXIMAL cabeza: con la cavidad glenoidea de la escápula EXTREMO DISTAL tróclea: con la escotadura troclear del cúbito capítulo: con la cabeza del radio	troquíter: supraespinoso, redondo menor, infraespinoso troquín: subescapular diáfisis: pectoral mayor, dorsal ancho, braquial, coracobraquial, tríceps (cabezas medial y lateral), redondo mayor, deltoides, supinador largo, primer radial externo epicóndilo lateral: ancóneo, extensor de los dedos, segundo radial externo, cubital posterior epicóndilo medial: pronador redondo, palmar mayor, cubital anterior, palmar menor

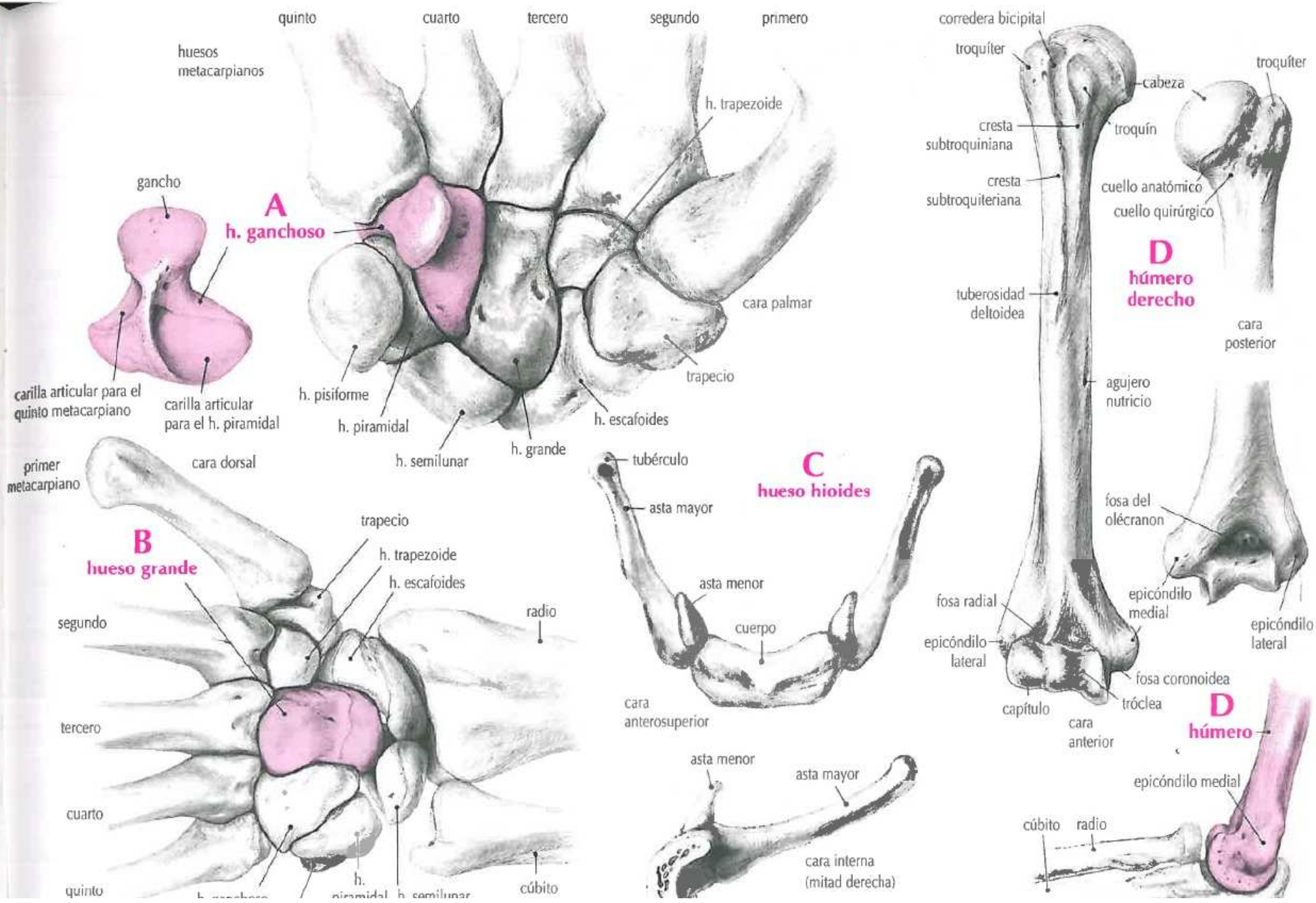
quinto
cuarto
tercero
segundo
primero
huesos metacarpianos
h. trapezoide
gancho
A
h. ganchoso
cara palmar
trapecio
carilla articular para el quinto metacarpiano
carilla articular para el h. piramidal
h. pisiforme
h. piramidal
h. semilunar
h. grande
h. escafoides
primer metacarpiano
cara dorsal
B
hueso grande
trapecio
h. trapezoide
h. escafoides
segundo
radio
tercero
cuarto
quinto
cúbito
tubérculo
asta mayor
C
hueso hioides
asta menor
cuerpo
cara anterosuperior
asta menor
asta mayor
cara interna (mitad derecha)
corredera bicipital
troquíter
cabeza
troquín
cresta subtroquiniana
cresta subtroquiteriana
tuberosidad deltoidea
agujero nutricio
fosa radial
epicóndilo lateral
capítulo
cara anterior
fosa coronoidea
tróclea
epicóndilo medial
fosa del olécranon
epicóndilo lateral
D
húmero derecho
troquíter
cuello anatómico
cuello quirúrgico
cara posterior
D
húmero
epicóndilo medial
cúbito
radio

	HUESO	LOCALIZACIÓN	DESCRIPCIÓN	ARTICULACIÓN	INSERCIÓN MUSCULAR / TENDINOSA
A	**ilion o hueso ilíaco** *Os illi [illium]*	pelvis	parte superior de la cadera: forma la parte superior del acetábulo; se compone de: CUERPO, ALA con cresta ilíaca, cuatro ESPINAS (anterosuperior, anteroinferior, posterosuperior y posteroinferior), SUPERFICIE GLÚTEA (con líneas glúteas anterior, posterior e inferior), SUPERFICIE MEDIAL (con línea arqueada y fosa ilíaca), SUPERFICIE SACROPELVIANA (con superficie auricular, superficie pelviana y tuberosidad ilíaca), dos LABIOS (interno y externo), TUBÉRCULO, LÍNEA INTERMEDIA y la parte superior de la ESCOTADURA CIÁTICA MAYOR	cuerpo: con el pubis, el isquion y la cabeza del fémur	cresta ilíaca oblicuo del abdomen (interno y externo), dorsal ancho, tensor de la fascia lata, transverso del abdomen, cuadrado lumbar, erector de la columna espina anterosuperior: sartorio superficie glútea: piriforme, glúteo (mayor, medio y menor), recto femoral fosa ilíaca: iliaco, psoas mayor superficie pelviana: parte superior del obturador interno
B	**isquion** *os ischii [ischium]*	pelvis	parte posteroinferior de la cadera; forma el borde inferolateral del agujero obturador y la parte posteroinferior del acetábulo; se compone de CUERPO con dos superficies (femoral y dorsal), RAMAS (con superficie anterior y posterior y tuberosidad isquiática), ESPINA ISQUIÁTICA O CIÁTICA, ESCOTADURA CIÁTICA MENOR y la parte inferior de la ESCOTADURA CIÁTICA MAYOR	cuerpo: con el pubis, el ilion y la cabeza del fémur ramas: con la rama inferior del pubis	cuerpo: obturador interno, obturador externo, cuadrado femoral ramas: obturador externo, aductor mayor, recto interno, obturador interno, esfínter de la uretra, isquiocavernoso, transverso superficial del peroné tuberosidad isquiática: semimembranoso, semitendinoso, bíceps femoral (cabeza larga), aductor mayor, gemelo inferior espina isquiática: coccígeo, elevador del ano, gemelo superior
C	**lagrimal** *os lagrimale*	pared anteromedial de la órbita	hueso par, el más pequeño y más frágil de la cara; se compone de: dos SUPERFICIES (orbital y nasal), cuatro BORDES (anterior, superior, posterior e inferior), APÓFISIS descendente, CRESTA lagrimal posterior y GANCHO lagrimal	borde anterior: con la apófisis frontal del maxilar borde superior: con el hueso frontal borde posterior: con la lámina orbitaria del hueso etmoides borde inferior: con la superficie orbitaria del maxilar apófisis descendente: con el maxilar y la apófisis lagrimal del cornete nasal	parte lagrimal del orbicular del ojo

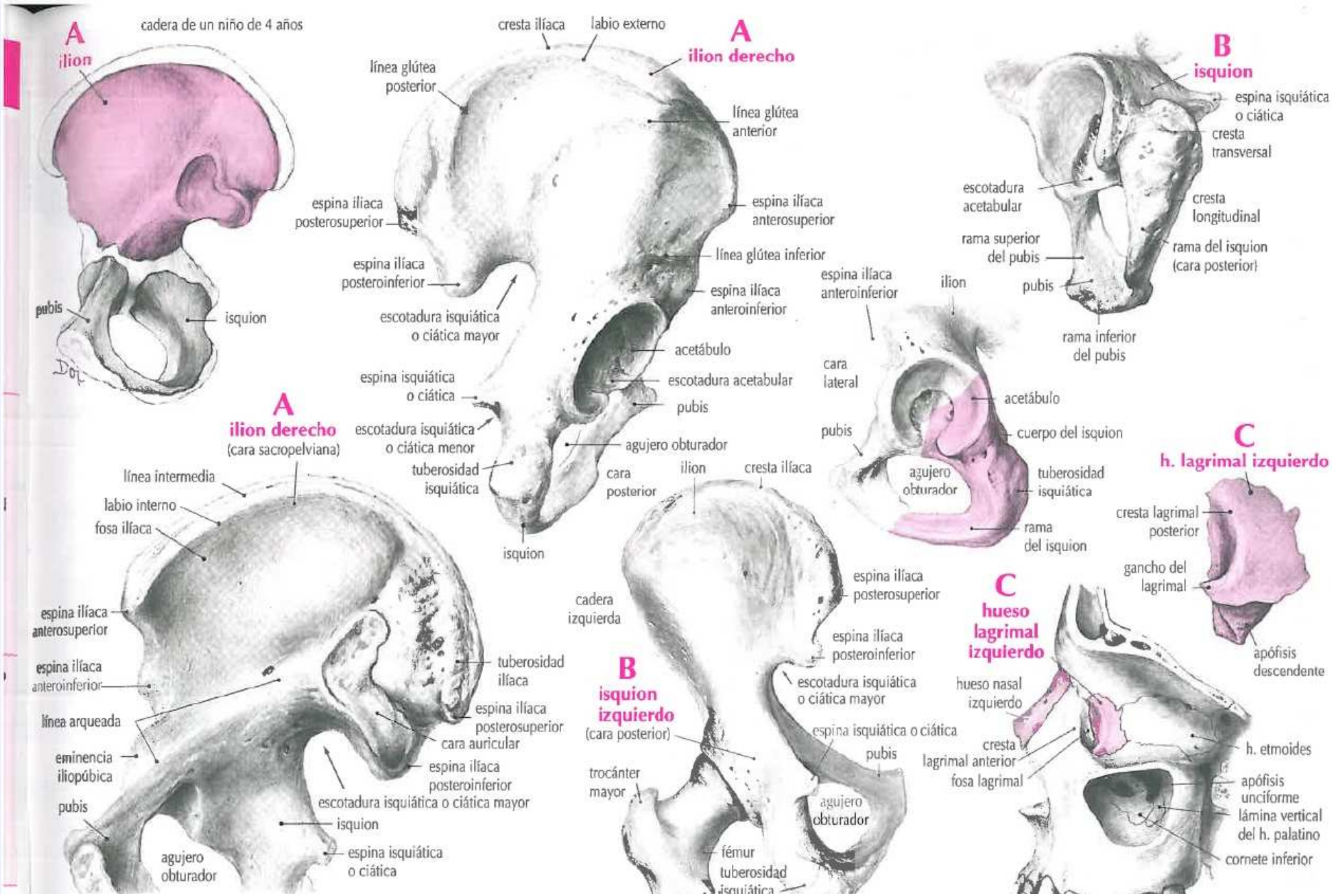
A
ilion
cadera de un niño de 4 años
pubis
isquion
A
ilion derecho
cresta ilíaca
labio externo
línea glútea posterior
línea glútea anterior
espina iliaca posterosuperior
espina ilíaca anterosuperior
línea glútea inferior
espina ilíaca posteroinferior
espina ilíaca anteroinferior
escotadura isquiática o ciática mayor
acetábulo
escotadura acetabular
espina isquiática o ciática
pubis
escotadura isquiática o ciática menor
agujero obturador
tuberosidad isquiática
isquion
B
isquion
espina isquiática o ciática
cresta transversal
escotadura acetabular
cresta longitudinal
rama superior del pubis
rama del isquion (cara posterior)
pubis
rama inferior del pubis
espina ilíaca anteroinferior
ilion
cara lateral
acetábulo
pubis
cuerpo del isquion
agujero obturador
tuberosidad isquiática
rama del isquion
A
ilion derecho
(cara sacropelviana)
línea intermedia
labio interno
fosa ilíaca
espina ilíaca anterosuperior
espina ilíaca anteroinferior
línea arqueada
eminencia iliopúbica
pubis
agujero obturador
tuberosidad ilíaca
espina ilíaca posterosuperior
cara auricular
espina ilíaca posteroinferior
escotadura isquiática o ciática mayor
isquion
espina isquiática o ciática
cara posterior
ilion
cresta ilíaca
cadera izquierda
espina ilíaca posterosuperior
espina ilíaca posteroinferior
escotadura isquiática o ciática mayor
B
isquion izquierdo
(cara posterior)
espina isquiática o ciática
pubis
trocánter mayor
agujero obturador
fémur
tuberosidad isquiática
C
h. lagrimal izquierdo
cresta lagrimal posterior
gancho del lagrimal
apófisis descendente
C
hueso lagrimal izquierdo
hueso nasal izquierdo
cresta lagrimal anterior
fosa lagrimal
h. etmoides
apófisis unciforme
lámina vertical del h. palatino
cornete inferior

	HUESO	LOCALIZACIÓN	DESCRIPCIÓN	ARTICULACIÓN	INSERCIÓN MUSCULAR / TENDINOSA
A	**mandíbula** *mandibula*	porción inferior de la cara	mandíbula inferior, con forma de herradura y el hueso más fuerte de la cara, contiene alvéolos para 16 dientes; compuesta de: CUERPO (con dos tubérculos mentonianos, dos agujeros mentonianos, dos líneas oblicuas y protuberancia mentoniana en la cara externa; dos fosas digástricas, espina mentoniana, dos líneas milohioideas, dos fositas submandibulares y dos fositas sublinguales en la cara interna) y RAMAS a cada lado del hueso (cada una con apófisis condilar, fosita pterigoidea, cuello, escotadura mandibular y apófisis coronoides; en la cara interna de la rama: agujero mandibular, língula y surco milohioideo)	apófisis condilar: con la fosa mandibular de ambos huesos temporales	cuerpo: mentoniano, orbicular de la boca (incisivo del labio inferior), depresor del labio inferior, depresor del ángulo de la boca, buccinador, platisma o cutáneo del cuello, geniogloso, genihioideo, digástrico (vientre anterior), milohioideo ramas: constrictor superior de la faringe, pterigoideo medial, masetero apófisis coronoides: temporal cuello: pterigoideo lateral (cabeza inferior)
B	**martillo** *malleus*	oído medio, entre la membrana timpánica y el yunque	con forma de martillo, es el más grande y el más lateral de los huesecillos del oído; formado por CABEZA (con carilla articular), CUELLO, MANUBRIO, APÓFISIS ANTERIOR y APÓFISIS LATERAL	cara posterior de la cabeza: con la superficie anterior del cuerpo del yunque	tensor del tímpano
C	**maxilar** *maxilla*	porción media de la cara	hueso que, unido a su opuesto, forma la mandíbula superior y la mayor parte del techo de la boca, también forma el suelo y la pared lateral de la cavidad nasal y parte de la órbita; encierra el seno maxilar y contiene alvéolos para 16 dientes; formado por CUERPO (con cuatro SUPERFICIES (orbitaria, anterior, infratemporal y nasal) y cuatro APÓFISIS (cigomática, frontal, palatina y alveolar)	cuerpo: con el maxilar del lado opuesto, hueso lagrimal, lámina orbitaria del etmoides, apófisis orbitaria y piramidal del hueso palatino, lámina perpendicular del etmoides y cornete nasal inferior apófisis cigomática: con el hueso cigomático apófisis frontal: con los huesos frontales, nasales y lagrimales apófisis palatina: con la apófisis palatina del hueso opuesto, vómer y lámina horizontal	cuerpo: orbicular de la boca (incisivo del labio superior), elevador del ángulo de la boca, nasal, depresor del tabique, pterigoideo medial, oblicuo inferior (del globo ocular) apófisis frontal: orbicular del ojo, elevador del labio superior y del ala de la nariz apófisis alveolar: buccinador apófisis cigomática: elevador del labio superior

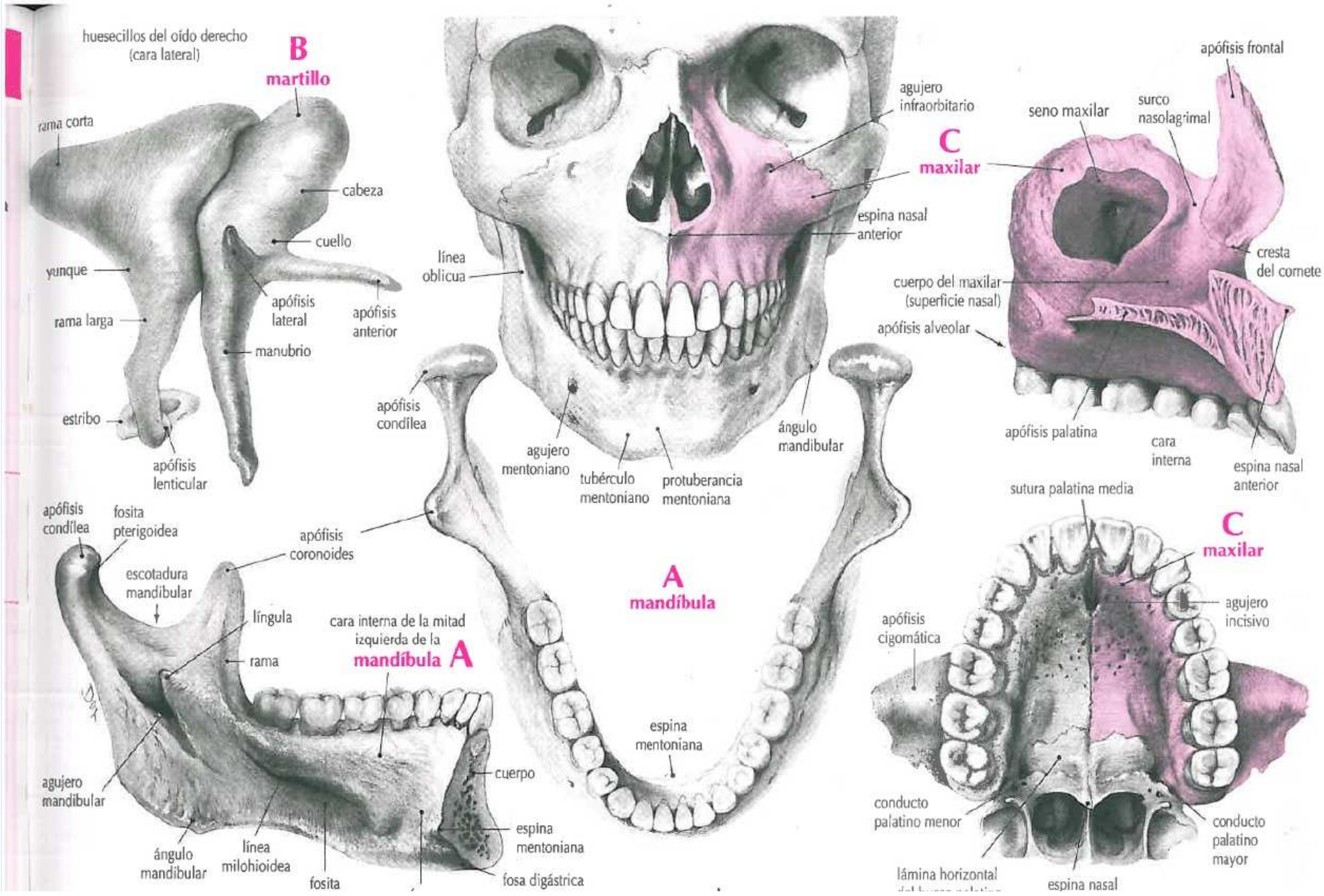
huesecillos del oído derecho
(cara lateral)
B
martillo
rama corta
cabeza
cuello
yunque
apófisis lateral
apófisis anterior
rama larga
manubrio
estribo
apófisis lenticular
línea oblicua
agujero infraorbitario
C
maxilar
espina nasal anterior
apófisis condílea
agujero mentoniano
tubérculo mentoniano
protuberancia mentoniana
ángulo mandibular
A
mandíbula
espina mentoniana
apófisis frontal
seno maxilar
surco nasolagrimal
cresta del cornete
cuerpo del maxilar
(superficie nasal)
apófisis alveolar
apófisis palatina
cara interna
espina nasal anterior
apófisis condílea
fosita pterigoidea
escotadura mandibular
apófisis coronoides
língula
rama
cara interna de la mitad izquierda de la
mandíbula A
agujero mandibular
ángulo mandibular
línea milohioidea
fosita
cuerpo
espina mentoniana
fosa digástrica
sutura palatina media
C
maxilar
agujero incisivo
apófisis cigomática
conducto palatino menor
conducto palatino mayor
lámina horizontal
espina nasal

	HUESO	LOCALIZACIÓN	DESCRIPCIÓN	ARTICULACIÓN	INSERCIÓN MUSCULAR / TENDINOSA
A	**metacarpianos** *metacarpalia*	mano, entre la muñeca y los dedos	cinco huesos largos y finos de la mano, compuestos de: BASE, DIÁFISIS y CABEZA; numerados del primero al quinto empezando por el lado del pulgar	cabeza de cada hueso: con la falange proximal del dedo correspondiente primer metacarpiano: con el trapecio segundo metacarpiano: con el tercer metacarpiano, el trapecio, el trapezoide y el hueso grande tercer metacarpiano: con el segundo y el cuarto metacarpianos y el hueso grande cuarto metacarpiano: con el tercer y el quinto metacarpianos, el hueso grande y el ganchoso quinto metacarpiano: con el cuarto metacarpiano y el ganchoso	primer metacarpiano: oponente del pulgar, abductor largo del pulgar, cabeza radial del primer interóseo dorsal, primer interóseo palmar segundo metacarpiano: primero y segundo radial externo, palmar mayor, cabeza cubital del primer interóseo dorsal, segundo interóseo palmar y cabeza radial del segundo interóseo dorsal tercer metacarpiano: palmar mayor, segundo radial externo, cabeza cubital del segundo interóseo dorsal, cabeza radial del tercer interóseo dorsal, cabeza transversa del aductor del pulgar cuarto metacarpiano: tercer interóseo palmar, cabeza cubital del tercer interóseo dorsal, cabeza radial del cuarto interóseo dorsal quinto metacarpiano: cubital posterior, oponente del dedo meñique, cuarto interóseo palmar, cabeza cubital del cuarto interóseo dorsal
B	**metatarsianos** *metatarsalia*	pie, entre la fila distal de huesos tarsianos y las primeras falanges de los dedos de los pies	cinco huesos finos del pie, compuestos de: BASE, DIÁFISIS y CABEZA, numerados del primero al quinto desde el lado medial al lateral	cabeza de cada hueso: con la falange proximal del correspondiente dedo del pie primer metatarsiano: con el segundo metatarsiano y el segundo cuneiforme segundo metatarsiano: con el primer y el tercer metatarsianos y los cuneiformes (medial, intermedio y lateral) tercer metatarsiano: con el segundo y el cuarto metatarsianos y el hueso cuneiforme lateral cuarto metatarsiano: con el tercer y el quinto metatarsianos y el hueso cuboides quinto metatarsiano: con el cuarto metatarsiano y el hueso cuboides	primer metatarsiano: tibial anterior, primer interóseo dorsal segundo metatarsiano: cabeza lateral del primer interóseo dorsal, cabeza medial del segundo interóseo dorsal tercer metatarsiano: cabeza lateral del segundo interóseo dorsal, primera cabeza medial plantar del tercer interóseo dorsal cuarto metatarsiano: cabeza lateral del tercer dorsal, segundo interóseo plantar, cabeza medial del cuarto interóseo dorsal quinto metatarsiano: tercer peroneo, peroneo corto, flexor corto del quinto dedo, cabeza lateral del cuarto interóseo dorsal, tercer interóseo plantar

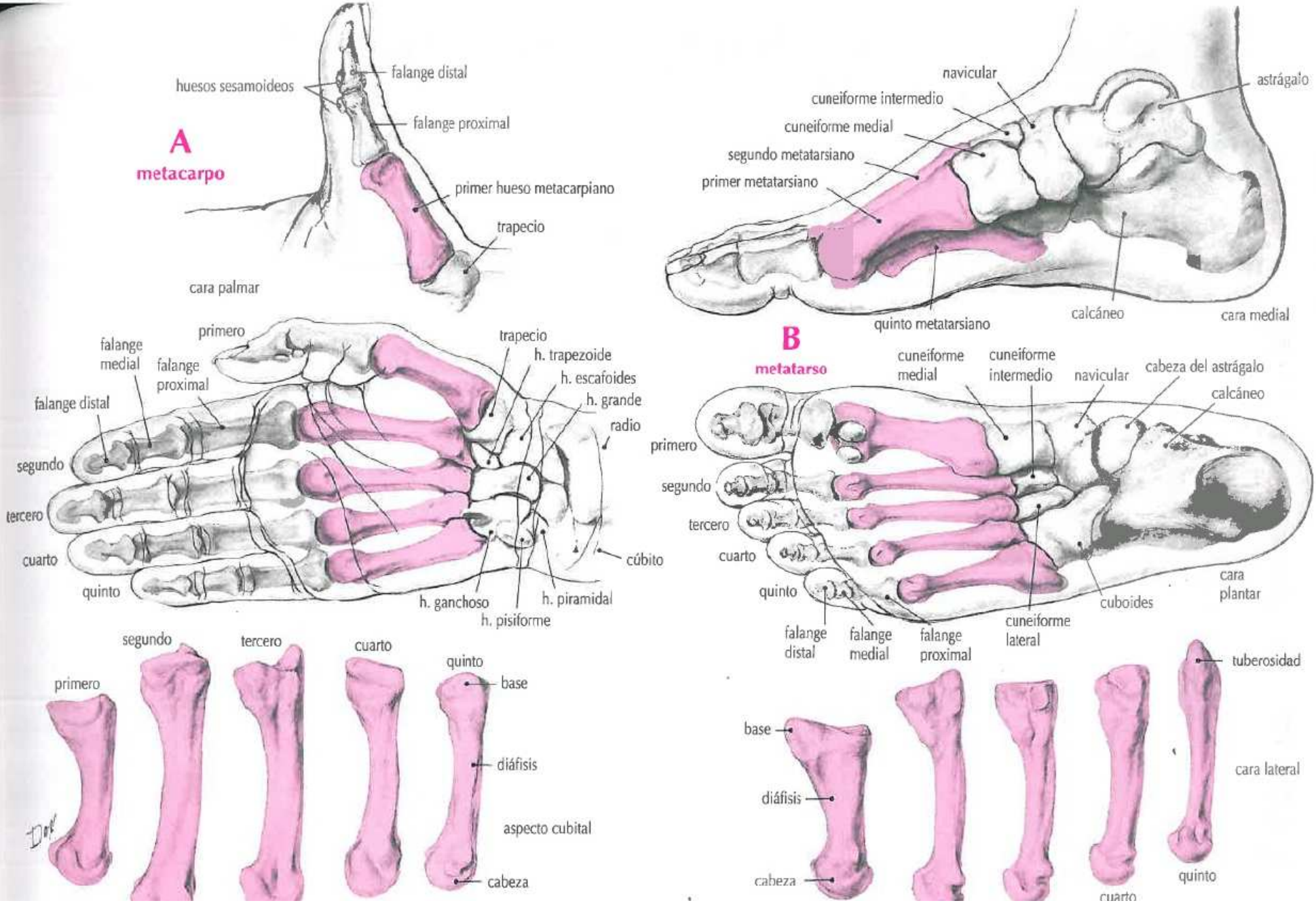
A
metacarpo
huesos sesamoideos
falange distal
falange proximal
primer hueso metacarpiano
trapecio
cara palmar
primero
falange medial
falange proximal
falange distal
segundo
tercero
cuarto
quinto
trapecio
h. trapezoide
h. escafoides
h. grande
radio
cúbito
h. ganchoso
h. piramidal
h. pisiforme
primero
segundo
tercero
cuarto
quinto
base
diáfisis
aspecto cubital
cabeza
navicular
cuneiforme intermedio
cuneiforme medial
segundo metatarsiano
primer metatarsiano
astrágalo
quinto metatarsiano
calcáneo
cara medial
B
metatarso
cuneiforme medial
cuneiforme intermedio
navicular
cabeza del astrágalo
calcáneo
primero
segundo
tercero
cuarto
quinto
cara plantar
cuboides
cuneiforme lateral
falange distal
falange medial
falange proximal
tuberosidad
base
diáfisis
cara lateral
cabeza
quinto
cuarto

	HUESO	LOCALIZACIÓN	DESCRIPCIÓN	ARTICULACIÓN	INSERCIÓN MUSCULAR / TENDINOSA
A	**nasal** *os nasale*	región central de la cara	pequeño hueso que forma, junto al hueso nasal del lado opuesto, el puente de la nariz; tiene dos SUPERFICIES (externa e interna), cuatro BORDES (superior, inferior, lateral y medial) y un SURCO ETMOIDAL	borde superior: con el hueso frontal borde lateral: con la apófisis frontal del maxilar borde medial: hueso nasal opuesto, espina nasal del frontal y lámina perpendicular del etmoides	ninguna
B	**navicular** h. escafoides del pie *os naviculare*	pie; cara medial del tarso entre el astrágalo y los 3 huesos cuneiformes	hueso con forma de barco, el más corto del tarso; tiene TUBEROSIDAD en la superficie medial y seis SUPERFICIES (distal, proximal, medial, lateral, dorsal y plantar)	superficie proximal: con la cabeza del astrágalo superficie distal: con los tres huesos cuneiformes	tuberosidad: tibial posterior
C	**occipital** *os occipitale*	parte inferoposterior del cráneo	hueso impar que encierra el agujero magno; se compone de: ESCAMA, tiene superficie externa (con protuberancia occipital externa, línea nucal suprema, línea nucal superior y línea nucal inferior), superficie interna (con protuberancia occipital interna y surcos para el seno sagital, el seno transverso y el seno sigmoide); PORCIÓN BASILAR, superficie inferior (con tubérculo faríngeo) y superficie superior (con la lámina basilar o clivus); y PORCIONES LATERALES, superficies inferiores (cada una con cóndilo del occipital, conducto del hipogloso, conducto condíleo, fosa condílea, apófisis yugular, escotadura yugular y apófisis intrayugular) y superficies superiores (cada una con un tubérculo yugular)	escama: con los huesos temporales (partes mastoideas) y huesos parietales porción basilar: con los huesos temporales (porción petrosa) y huesos esfenoides cóndilos occipitales: con el atlas (carillas articulares superiores)	escama: semiespinoso de la cabeza, oblicuo superior de la cabeza, recto posterior de la cabeza (mayor y menor), esplenio de la cabeza, esternocleidomastoideo, occipitofrontal (vientre occipital) y trapecio porción basilar: largo de la cabeza, recto anterior de la cabeza porción lateral: recto lateral de la cabeza
D	**palatino** *os palatinum*	cavidad nasal posterior	hueso par y en forma de L que contribuye a la formación del paladar duro, el suelo y la pared lateral de la cavidad nasal y el suelo de la órbita; se compone de: tres APÓFISIS (piramidal, orbitaria y esfenoidal) y dos LÁMINAS (horizontal y perpendicular)	lámina horizontal: apófisis palatina del maxilar, hueso palatino opuesto, vómer lámina perpendicular: cornetes nasales inferior y medio, maxilar, hueso esfenoides (lámina medial de la apófisis pterigoides y cuerpo) apófisis piramidal: láminas medial y lateral de la apófisis pterigoides y tuberosidad del maxilar apófisis orbitaria: maxilar, cornete esfenoidal y laberinto del hueso etmoides apófisis esfenoidal: cornete esfenoidal, lámina medial de la apófisis pterigoides y ala del vómer	lámina horizontal: tensor del velo del paladar, de la úvula apófisis piramidal: pterigoideo medial

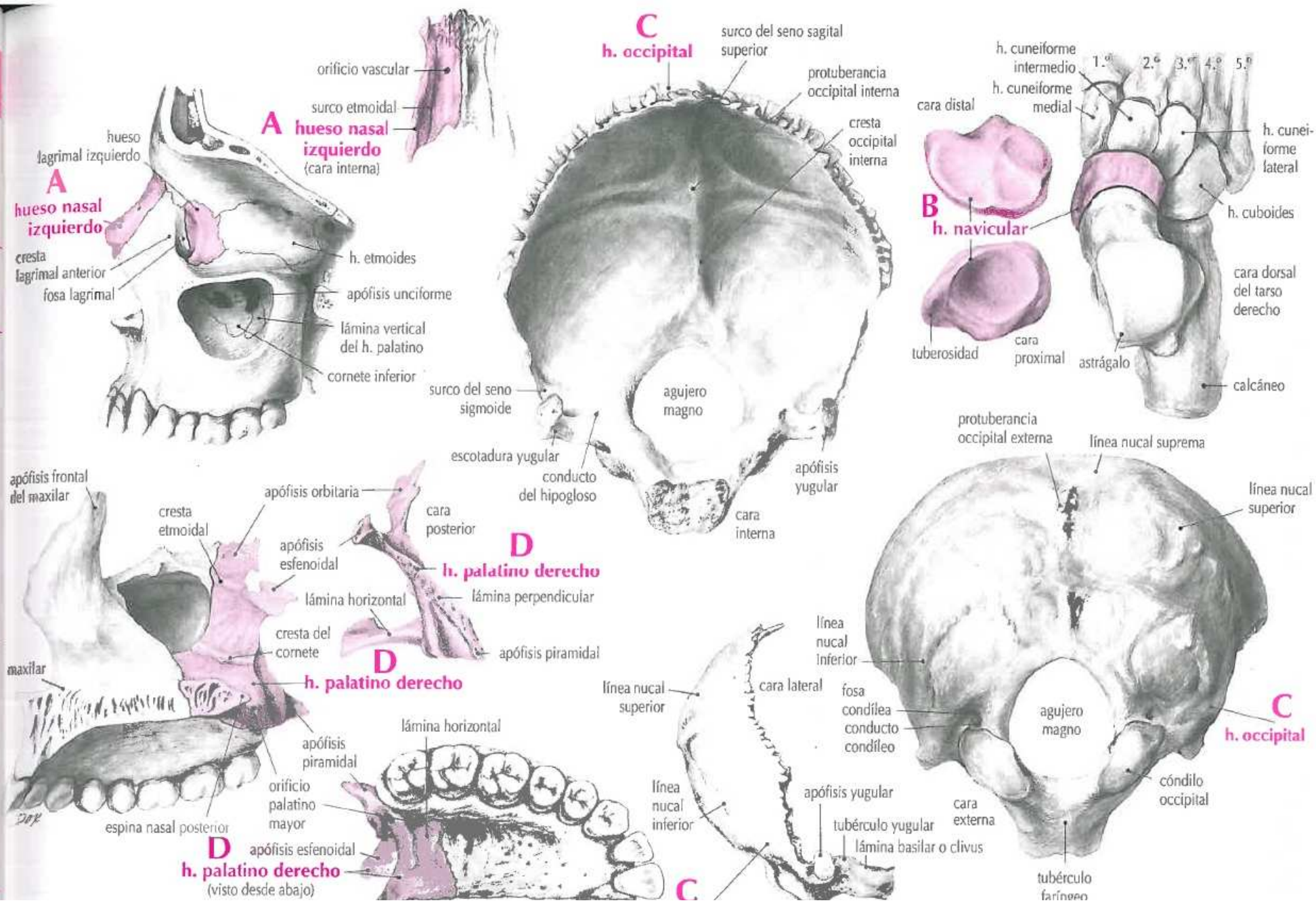
A
hueso nasal izquierdo
hueso lagrimal izquierdo
cresta lagrimal anterior
fosa lagrimal
h. etmoides
apófisis unciforme
lámina vertical del h. palatino
cornete inferior
A
hueso nasal izquierdo
(cara interna)
orificio vascular
surco etmoidal
C
h. occipital
surco del seno sagital superior
protuberancia occipital interna
cresta occipital interna
surco del seno sigmoide
escotadura yugular
conducto del hipogloso
agujero magno
apófisis yugular
cara interna
B
h. navicular
cara distal
tuberosidad
cara proximal
h. cuneiforme intermedio
h. cuneiforme medial
1.º
2.º
3.º
4.º
5.º
h. cuneiforme lateral
h. cuboides
cara dorsal del tarso derecho
astrágalo
calcáneo
apófisis frontal del maxilar
cresta etmoidal
apófisis orbitaria
apófisis esfenoidal
lámina horizontal
cresta del cornete
maxilar
espina nasal posterior
apófisis piramidal
orificio palatino mayor
D
h. palatino derecho
cara posterior
lámina perpendicular
apófisis piramidal
D
h. palatino derecho
lámina horizontal
apófisis esfenoidal
D
h. palatino derecho
(visto desde abajo)
línea nucal superior
cara lateral
línea nucal inferior
apófisis yugular
tubérculo yugular
lámina basilar o clivus
línea nucal inferior
fosa condílea
conducto condíleo
agujero magno
cara externa
tubérculo faríngeo
protuberancia occipital externa
línea nucal suprema
línea nucal superior
C
h. occipital
cóndilo occipital

	HUESO	LOCALIZACIÓN	DESCRIPCIÓN	ARTICULACIÓN	INSERCIÓN MUSCULAR / TENDINOSA
A	**parietal** *os parietale*	parte laterosuperior del cráneo	hueso par en forma de cuadrilátero que forma el techo y los lados del cráneo con el hueso del lado opuesto; se compone de: cuatro BORDES (frontal, sagital, occipital y escamoso) y dos SUPERFICIES: superficie interna (con surco del seno sigmoideo, surco del seno sagital superior y fositas granulares) y superficie externa (con líneas temporales superiores y tuberosidad parietal)	borde frontal: con el hueso frontal borde sagital: con el hueso parietal del lado opuesto borde occipital: con la parte escamosa del hueso occipital borde escamoso: con el hueso esfenoides (ala mayor) y el hueso temporal (partes escamosa y mastoidea)	temporal
B	**pelvis** *pelvis*	entre las cabezas femorales y la quinta vértebra lumbar	cintura ósea compuesta por: ilion, isquion y pubis a ambos lados del sacro y en la parte posterior; tiene: PELVIS MAYOR (con abertura pélvica superior y ala de la pelvis), PELVIS MENOR (con abertura pélvica inferior), AGUJERO OBTURADOR y ACETÁBULO	base del sacro: con la quinta vértebra lumbar vértice del sacro: con la base del cóccix	véase cada hueso por separado
C	**peroné** *fibula*	cara lateral de la pierna, entre la rodilla y el tobillo	hueso lateral y delgado de la pierna; formado por: EXTREMO PROXIMAL (con cabeza, cara articular, vértice y cuello), DIÁFISIS con cresta medial, tres caras (medial, posterior y lateral), tres bordes (anterior, interóseo y posterior) y EXTREMO DISTAL (con maléolo lateral, cara articular, fosa del maléolo y surco)	EXTREMO PROXIMAL cabeza: con la cara inferior de epicóndilo lateral de la tibia EXTREMO DISTAL maléolo lateral: con la cara lateral del astrágalo en el tobillo	cabeza: bíceps femoral, peroneo largo, extensor largo de los dedos cara medial de la diáfisis: extensor largo de los dedos, extensor largo del dedo gordo, tercer peroneo cara posterior de la diáfisis: sóleo, flexor largo del dedo gordo, tibial posterior cara lateral de la diáfisis: peroneo (largo y corto)
D	**piramidal** *os triquetrum*	muñeca, fila proximal de huesos del carpo, el segundo desde el lado cubital	hueso pequeño y piramidal, tiene carilla articular oval en su superficie palmar y cuatro SUPERFICIES (palmar, ganchosa, semilunar y mediodorsal)	superficie palmar: con la superficie dorsal del hueso pisiforme superficie ganchosa: con el hueso ganchoso superficie semilunar: con el hueso semilunar	ninguna

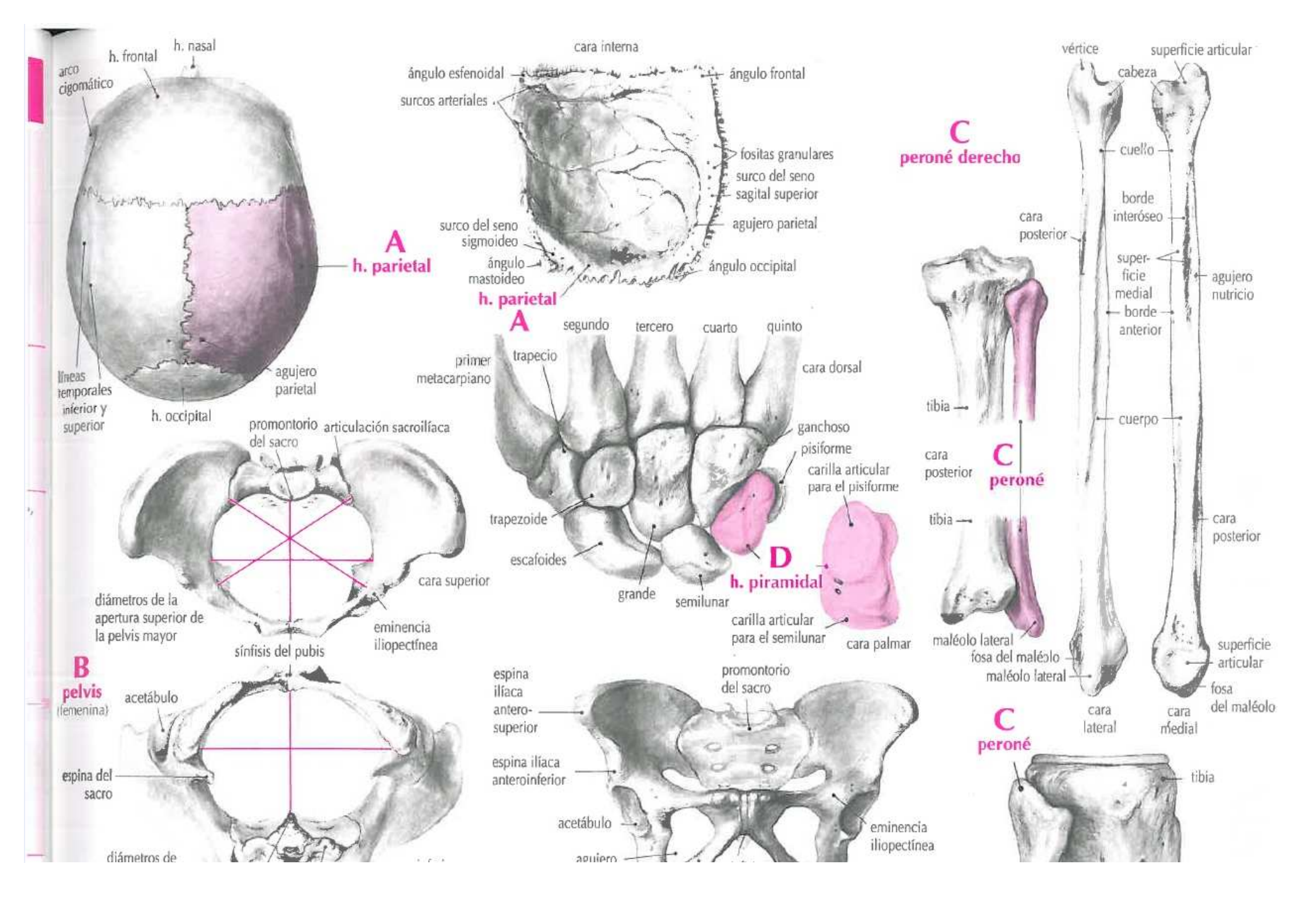
h. nasal
h. frontal
arco cigomático
A
h. parietal
líneas temporales inferior y superior
agujero parietal
h. occipital
cara interna
ángulo esfenoidal
ángulo frontal
surcos arteriales
fositas granulares
surco del seno sagital superior
agujero parietal
surco del seno sigmoideo
ángulo mastoideo
ángulo occipital
h. parietal
A
segundo
tercero
cuarto
quinto
primer metacarpiano
trapecio
cara dorsal
ganchoso
pisiforme
carilla articular para el pisiforme
trapezoide
escafoides
grande
semilunar
D
h. piramidal
carilla articular para el semilunar
cara palmar
promontorio del sacro
articulación sacroilíaca
cara superior
diámetros de la apertura superior de la pelvis mayor
eminencia iliopectínea
sínfisis del pubis
B
pelvis
(femenina)
acetábulo
espina del sacro
diámetros de
espina ilíaca antero-superior
promontorio del sacro
espina ilíaca anteroinferior
acetábulo
eminencia iliopectínea
C
peroné derecho
vértice
superficie articular
cabeza
cuello
cara posterior
borde interóseo
super-ficie medial
agujero nutricio
borde anterior
tibia
cuerpo
C
peroné
cara posterior
tibia
cara posterior
maléolo lateral
fosa del maléolo
maléolo lateral
superficie articular
fosa del maléolo
cara lateral
cara medial
C
peroné
tibia

	HUESO	LOCALIZACIÓN	DESCRIPCIÓN	ARTICULACIÓN	INSERCIÓN MUSCULAR / TENDINOSA
A	**pisiforme** *os pisiforme*	muñeca; lado cubital de la fila proximal de huesos del carpo	hueso más pequeño del carpo; más o menos de forma esférica con una cara articular plana en la SUPERFICIE DORSAL	superficie dorsal: con la superficie palmar del hueso piramidal	lado palmar: cubital anterior, proximalmente; abductor del dedo meñique, distalmente
B	**pubis** *os pubis*	pelvis	porción anterior de la cadera; forma las porciones anterosuperiores del acetábulo y del agujero obturador; se compone de: CUERPO (con superficies anterior, posterior y sinfisaria, cresta del pubis y tubérculo del pubis), RAMA SUPERIOR (con superficies pélvica, pectínea y obturadora, surco obturador, cresta obturadora, eminencia iliopúbica y cresta pectínea) y RAMA INFERIOR con dos superficies (interna y externa)	cuerpo: con el hueso del lado opuesto rama superior: con el isquion, el ilion y la cabeza del fémur rama inferior: con la rama del isquion	superficie pectínea de la rama superior: pectíneo tubérculo del pubis: cremáster (parte medial) cresta del pubis: recto del abdomen, piramidal (superficie anterior), aductor (largo y corto), recto interno, obturador externo rama inferior (superficie externa): recto interno, aductor corto, obturador externo cresta pectínea: psoas menor eminencia iliopúbica: psoas menor cuerpo (superficie posterior): fibras anteriores del elevador del ano, obturador interno rama inferior (superficie interna): esfínter de la uretra, obturador interno
C	**radio** *radius*	cara lateral del antebrazo, entre el codo y la muñeca	el más corto de los dos huesos del antebrazo; formado por: un EXTREMO PROXIMAL pequeño en el codo (con cabeza, fóvea, circunferencia articular y cuello); una DIÁFISIS con tuberosidad, 3 superficies (anterior, posterior y lateral) y 3 bordes (interóseo, anterior y posterior); y un EXTREMO DISTAL ancho en la muñeca (con apófisis estiloides, tubérculo dorsal, superficie articular carpiana y escotadura cubital)	EXTREMO PROXIMAL cabeza: con la escotadura radial del cúbito y el capítulo de húmero EXTREMO DISTAL superficie articular carpiana: con los huesos semilunar y escafoides escotadura cubital: con la cabeza del cúbito	tuberosidad: bíceps braquial borde anterior de la diáfisis: flexor superficial de los dedos superficie anterior de la diáfisis: flexor largo del pulgar, pronador cuadrado superficie lateral de la diáfisis: pronador redondo, supinador superficie posterior de la diáfisis: abductor largo del pulgar, extensor corto del pulgar apófisis estiloides: braquiorradial

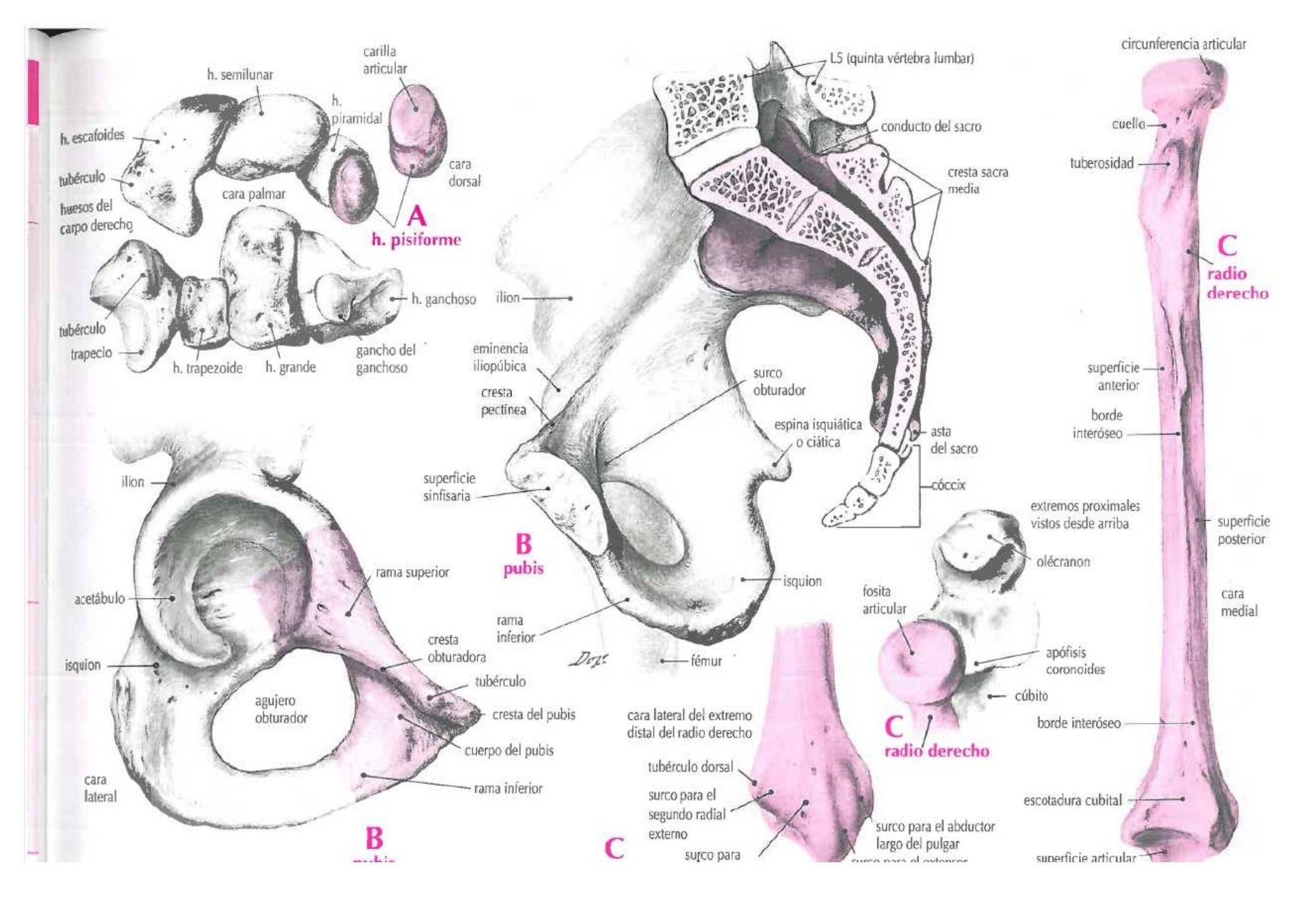
carilla articular
h. semilunar
h. piramidal
h. escafoides
tubérculo
huesos del carpo derecho
cara palmar
cara dorsal
A
h. pisiforme
tubérculo
trapecio
h. trapezoide
h. grande
gancho del ganchoso
h. ganchoso
L5 (quinta vértebra lumbar)
conducto del sacro
cresta sacra media
ilion
eminencia iliopúbica
cresta pectínea
surco obturador
espina isquiática o ciática
asta del sacro
cóccix
superficie sinfisaria
B
pubis
isquion
rama inferior
fémur
ilion
acetábulo
rama superior
isquion
cresta obturadora
tubérculo
agujero obturador
cresta del pubis
cuerpo del pubis
cara lateral
rama inferior
B
circunferencia articular
cuello
tuberosidad
C
radio derecho
superficie anterior
borde interóseo
superficie posterior
cara medial
borde interóseo
escotadura cubital
superficie articular
extremos proximales vistos desde arriba
olécranon
fosita articular
apófisis coronoides
cúbito
C
radio derecho
cara lateral del extremo distal del radio derecho
tubérculo dorsal
surco para el segundo radial externo
surco para
surco para el abductor largo del pulgar
C

	HUESO	LOCALIZACIÓN	DESCRIPCIÓN	ARTICULACIÓN	INSERCIÓN MUSCULAR / TENDINOSA
A	**rótula** *patella*	parte frontal de la rodilla	hueso sesamoideo grande, plano y triangular; se compone de: SUPERFICIE ANTERIOR, SUPERFICIE POSTERIOR (con caras articulares y cresta), BASE (en la parte superior) y VÉRTICE (en la parte inferior)	fémur	superficie anterior: tendón del cuadrado femoral (tendón conjunto del recto femoral y vastos lateral, medial e intermedio)
B	**sacro** *os sacrum*	parte inferior de la espalda	hueso triangular que forma la porción posterior de la cintura pélvica, formado por la fusión de cinco vértebras; contiene el conducto del sacro y se compone de: BASE (con dos apófisis articulares superiores y promontorio), dos PORCIONES LATERALES (cada una con superficie auricular y tuberosidad sacra), SUPERFICIE PÉLVICA (con líneas transversales, agujeros sacros anteriores y agujeros intervertebrales), SUPERFICIE DORSAL (con agujeros sacros posteriores, dos astas, hiato del sacro y crestas sacras media, intermedia y lateral) y VÉRTICE (con carilla articular)	base: con la quinta vértebra lumbar superficie auricular: con la superficie auricular del ilion vértice: con la base del cóccix	superficie dorsal: multífidos, erector de la columna, glúteo mayor superficie pélvica: ilíaco, piriforme, coccígeo
C	**semilunar** *os lunatum*	muñeca, en la mitad de la fila proximal de huesos del carpo	en forma de media luna con convexidad hacia el radio; tiene seis SUPERFICIES (proximal, distal, lateral, medial, dorsal y palmar)	superficie proximal: con el radio superficie distal: con el hueso grande superficie medial: con el hueso piramidal superficie lateral: con el hueso escafoides	ninguna
D	**sesamoideos** *ossa sesamoidea*	habitualmente entre tendones, especialmente de las extremidades	huesos pequeños y ovalados (la rótula es el hueso sesamoide más grande)	ninguna	ninguna
E	**suturales o wormianos** *ossa suturarum*	en suturas del cráneo, especialmente la sutura lambdoidea	huesos pequeños, irregulares e infrecuentes	ninguna	ninguna

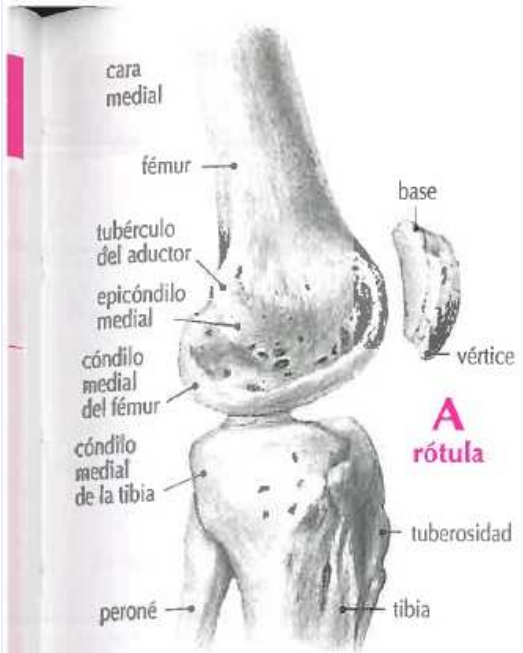

A
rótula

A
rótula
izquierda

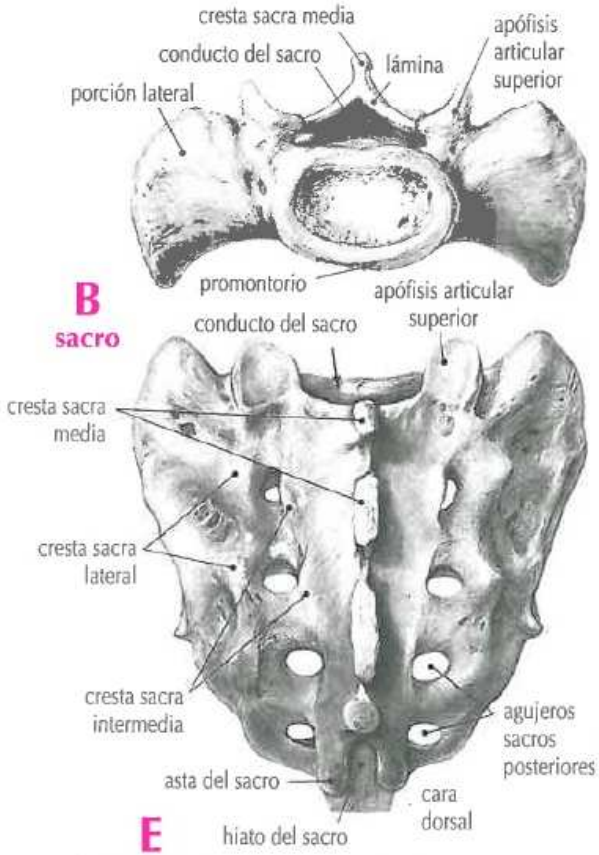

B
sacro

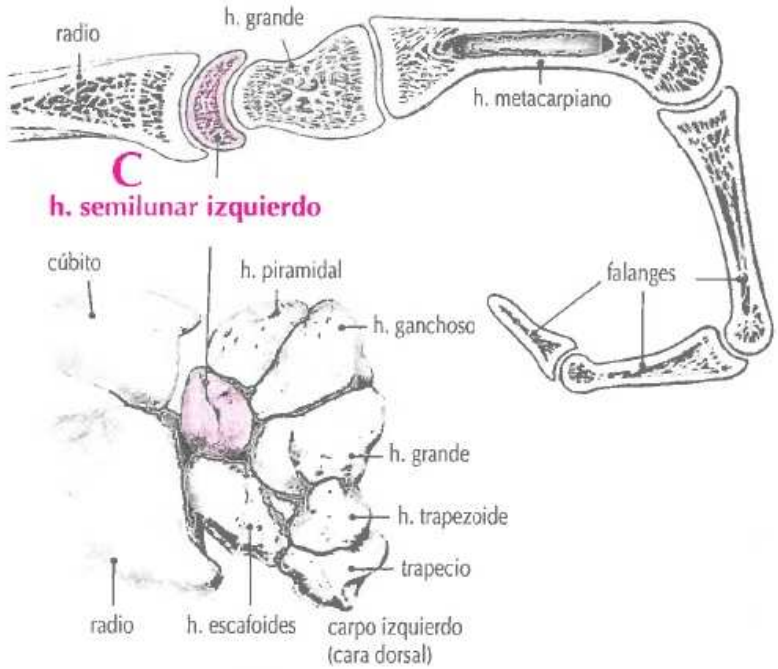

C
h. semilunar izquierdo

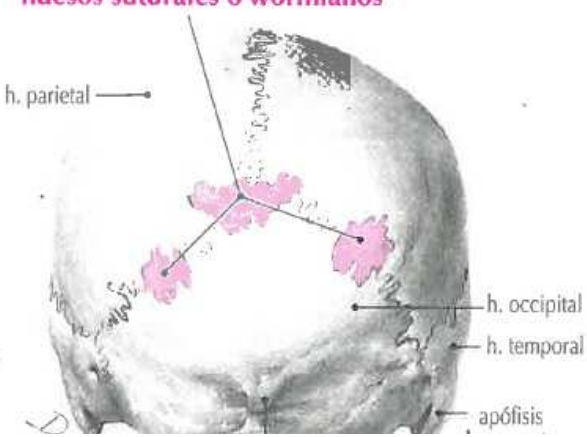

E
huesos suturales o wormianos

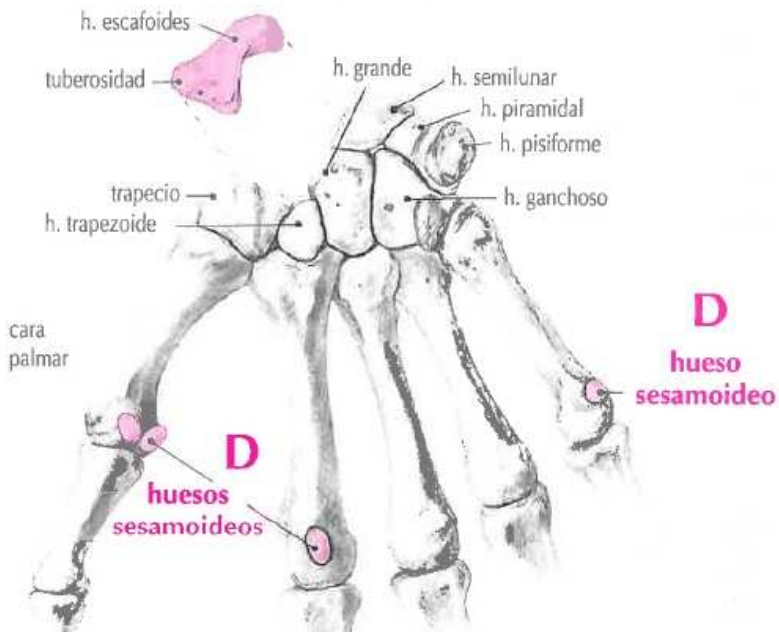

D
huesos
sesamoideos

D
hueso
sesamoideo

	HUESO	LOCALIZACIÓN	DESCRIPCIÓN	ARTICULACIÓN	INSERCIÓN MUSCULAR / TENDINOSA
A	**tarso** tarsalia	pie	los siete huesos de la mitad posterior del pie; dispuestos en dos filas: FILA PROXIMAL (con el astrágalo y el calcáneo) y FILA DISTAL (con los huesos cuneiforme medial, cuneiforme intermedio, cuneiforme lateral y cuboides)	fila proximal (astrágalo): con la tibia fila distal: con los huesos del metatarso	véase cada hueso por separado
B	**temporal** *os temporalis*	lateral del cráneo	hueso par formado por: PORCIÓN ESCAMOSA, que forma parte de la fosa temporal y el conducto auditivo externo; tiene superficie posterior, superficie temporal (con apófisis cigomática y fosa mandibular); PORCIÓN MASTOIDEA, que contiene la cámara del oído medio, el antro mastoideo y las celdillas mastoideas; tiene superficie externa (con apófisis mastoidea) y superficie interna (con surco sigmoideo); PORCIÓN PETROSA, que contiene el laberinto y el conducto auditivo interno; tiene superficie anterior (con eminencia arqueada y techo del tímpano), superficie inferior (con apófisis estiloides y fosa yugular), vértice (con canal carotídeo, conducto de la trompa auditiva y el músculo tensor del tímpano); PORCIÓN TIMPÁNICA, que forma parte del conducto auditivo externo y tiene surco timpánico para la membrana timpánica	borde anteroinferior: con el ala mayor del hueso esfenoides borde posterosuperior: con el hueso parietal borde posteroinferior: con el hueso occipital apófisis cigomática: con el hueso cigomático	fosa temporal: temporal apófisis cigomática: masetero apófisis estiloides: estilogloso, estilofaríngeo, estilohioideo apófisis mastoides: esternocleidomastoideo, esplenio de la cabeza, longísimo de la cabeza, digástrico pared posterior de la cámara del oído medio: estapedio conducto de trompa en la porción petrosa del hueso temporal: tensor del tímpano

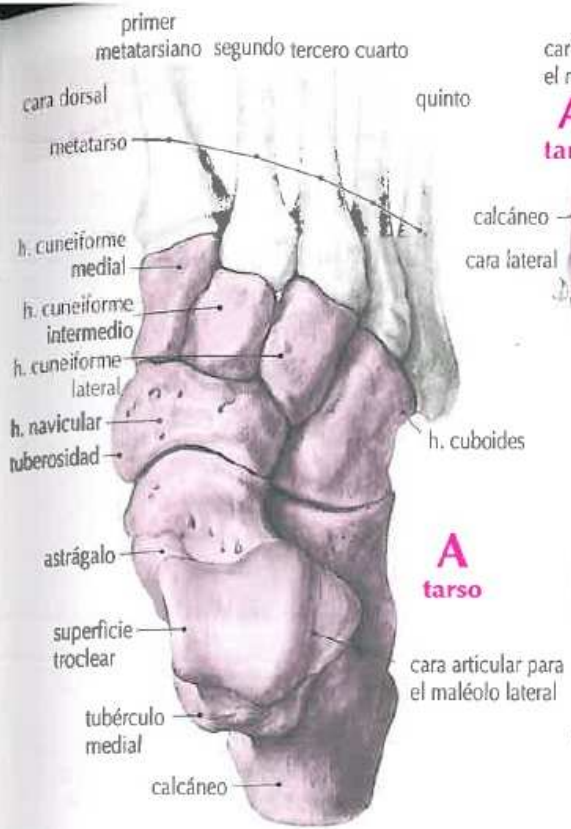
primer metatarsiano
segundo
tercero
cuarto
quinto
cara dorsal
metatarso
h. cuneiforme medial
h. cuneiforme intermedio
h. cuneiforme lateral
h. navicular
tuberosidad
astrágalo
superficie troclear
tubérculo medial
calcáneo
h. cuboides
cara articular para el maléolo lateral
A
tarso

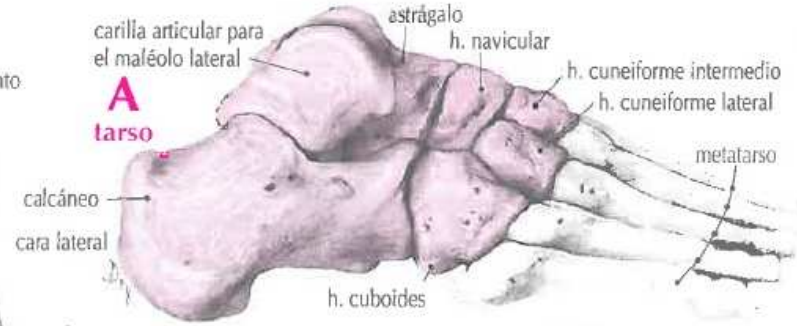
carilla articular para el maléolo lateral
astrágalo
h. navicular
h. cuneiforme intermedio
h. cuneiforme lateral
metatarso
A
tarso
calcáneo
cara lateral
h. cuboides

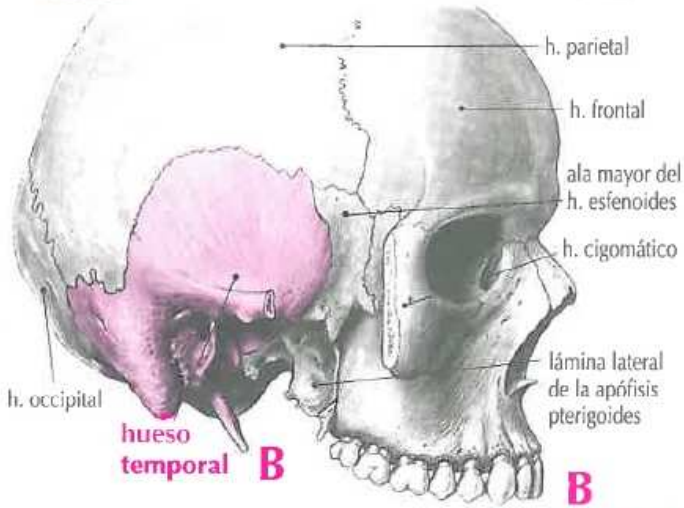
h. parietal
h. frontal
ala mayor del h. esfenoides
h. cigomático
lámina lateral de la apófisis pterigoides
h. occipital
hueso temporal
B

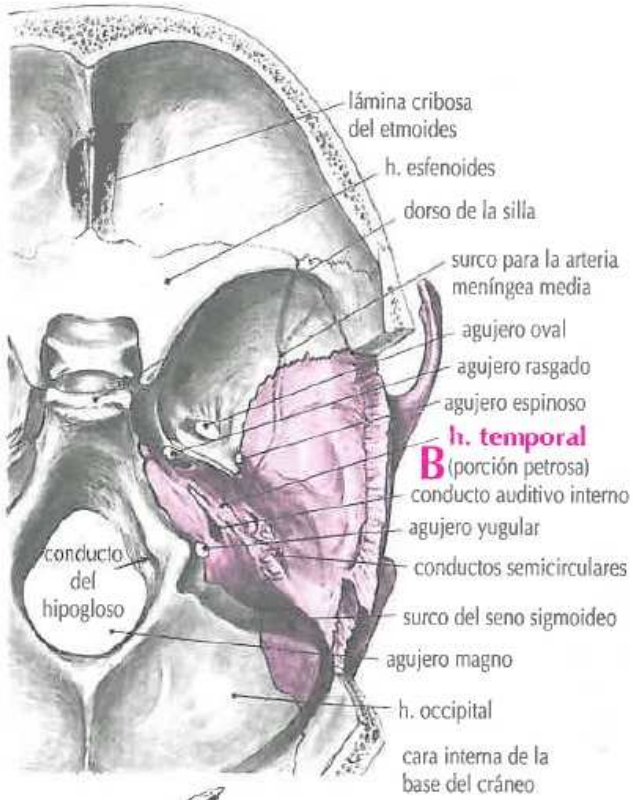
lámina cribosa del etmoides
h. esfenoides
dorso de la silla
surco para la arteria meníngea media
agujero oval
agujero rasgado
agujero espinoso
h. temporal
B
(porción petrosa)
conducto auditivo interno
agujero yugular
conductos semicirculares
surco del seno sigmoideo
agujero magno
h. occipital
cara interna de la base del cráneo
conducto del hipogloso

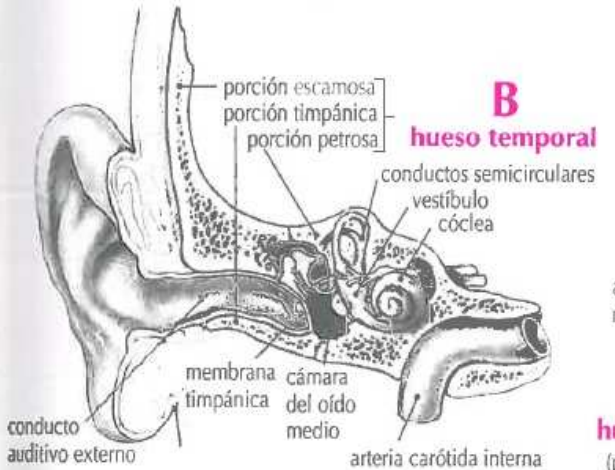
porción escamosa
porción timpánica
porción petrosa
B
hueso temporal
conductos semicirculares
vestíbulo
cóclea
membrana timpánica
cámara del oído medio
conducto auditivo externo
arteria carótida interna

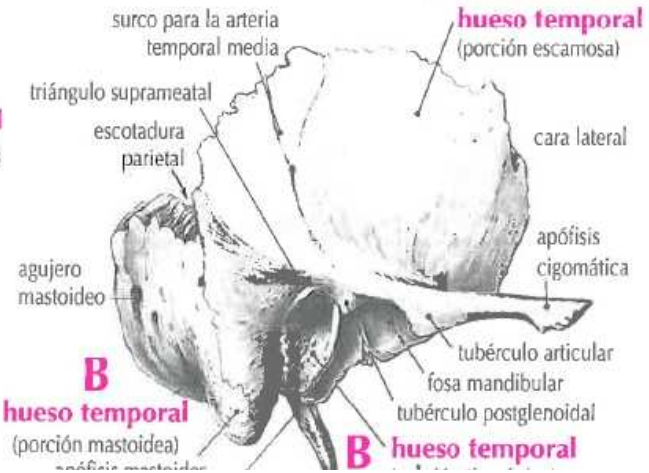
surco para la arteria temporal media
hueso temporal
(porción escamosa)
triángulo suprameatal
escotadura parietal
cara lateral
apófisis cigomática
agujero mastoideo
tubérculo articular
fosa mandibular
tubérculo postglenoidal
B
hueso temporal
(porción mastoidea)
B
hueso temporal

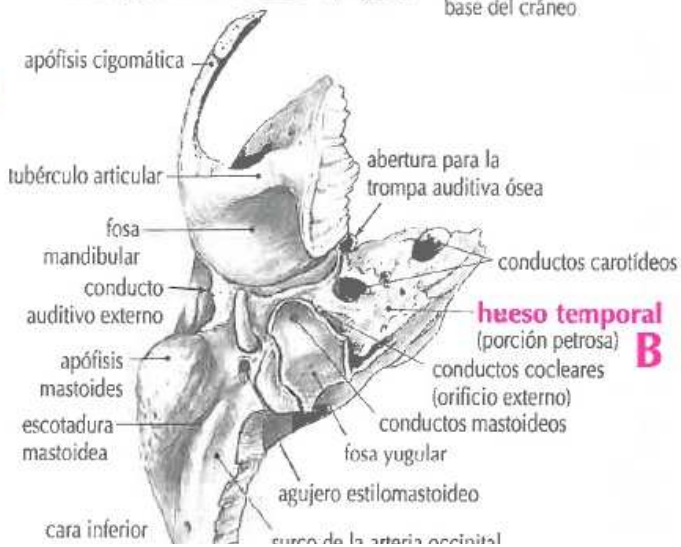
apófisis cigomática
tubérculo articular
abertura para la trompa auditiva ósea
fosa mandibular
conductos carotídeos
conducto auditivo externo
hueso temporal
(porción petrosa)
B
apófisis mastoides
conductos cocleares (orificio externo)
escotadura mastoidea
conductos mastoideos
fosa yugular
agujero estilomastoideo
cara inferior

	HUESO	LOCALIZACIÓN	DESCRIPCIÓN	ARTICULACIÓN	INSERCIÓN MUSCULAR / TENDINOSA
A	**tibia** *tibia*	cara medial de la pierna entre la rodilla y el tobillo	el más largo de los dos huesos de la pierna; formado por: un EXTREMO PROXIMAL grande en la rodilla con dos cóndilos (lateral y medial), dos áreas intercondíleas (anterior y posterior), dos tubérculos intercondíleos (medial y lateral), una eminencia intercondílea, una superficie articular superior y cara articular para el peroné; DIÁFISIS con la tuberosidad de la tibia, tres superficies (lateral, medial y posterior), tres bordes (anterior, medial e interóseo) y línea del músculo sóleo; y un EXTREMO DISTAL en el tobillo (con maléolo medial, carilla articular maleolar, surco maleolar, escotadura peronea y superficie articular inferior)	EXTREMO PROXIMAL superficie articular superior: con los cóndilos del fémur carilla articular peronea: con la cabeza del peroné EXTREMO DISTAL superficie articular inferior: con el cuerpo del astrágalo (superficie troclear) superficie articular maleolar: con el cuerpo del astrágalo (superficie medial)	cóndilo lateral: bíceps femoral superficie medial de la diáfisis: semimembranoso, sartorio, recto interno, semitendinoso superficie lateral de la diáfisis: tibial anterior superficie posterior de la diáfisis: poplíteo, sóleo, flexor largo de los dedos, tibial posterior
B	**trapecio** *os trapezium*	muñeca, fila distal de huesos del carpo en la base del pulgar	hueso cuboide irregular; tiene un TUBÉRCULO, un SURCO en su superficie palmar y seis SUPERFICIES (palmar, dorsal, proximal, distal, medial y lateral)	superficie proximal: con el hueso escafoides superficie distal: con los metacarpianos primero y segundo, lateral y medialmente respectivamente superficie medial: con el hueso trapezoide	tubérculo: flexor corto del pulgar (cabeza superficial), oponente del pulgar, abductor corto del pulgar
C	**trapezoide** *os trapezoideum*	muñeca; fila distal de huesos del carpo en la base del segundo hueso metacarpiano (del dedo índice)	hueso pequeño, más o menos triangular o en forma de cuña; tiene seis SUPERFICIES (palmar, dorsal, distal, proximal, medial y lateral)	superficie distal: con el segundo metacarpiano superficie proximal: con el hueso escafoides superficie medial: con la parte distal del hueso grande superficie lateral: con el trapecio	superficie palmar: flexor corto del pulgar (cabeza profunda)

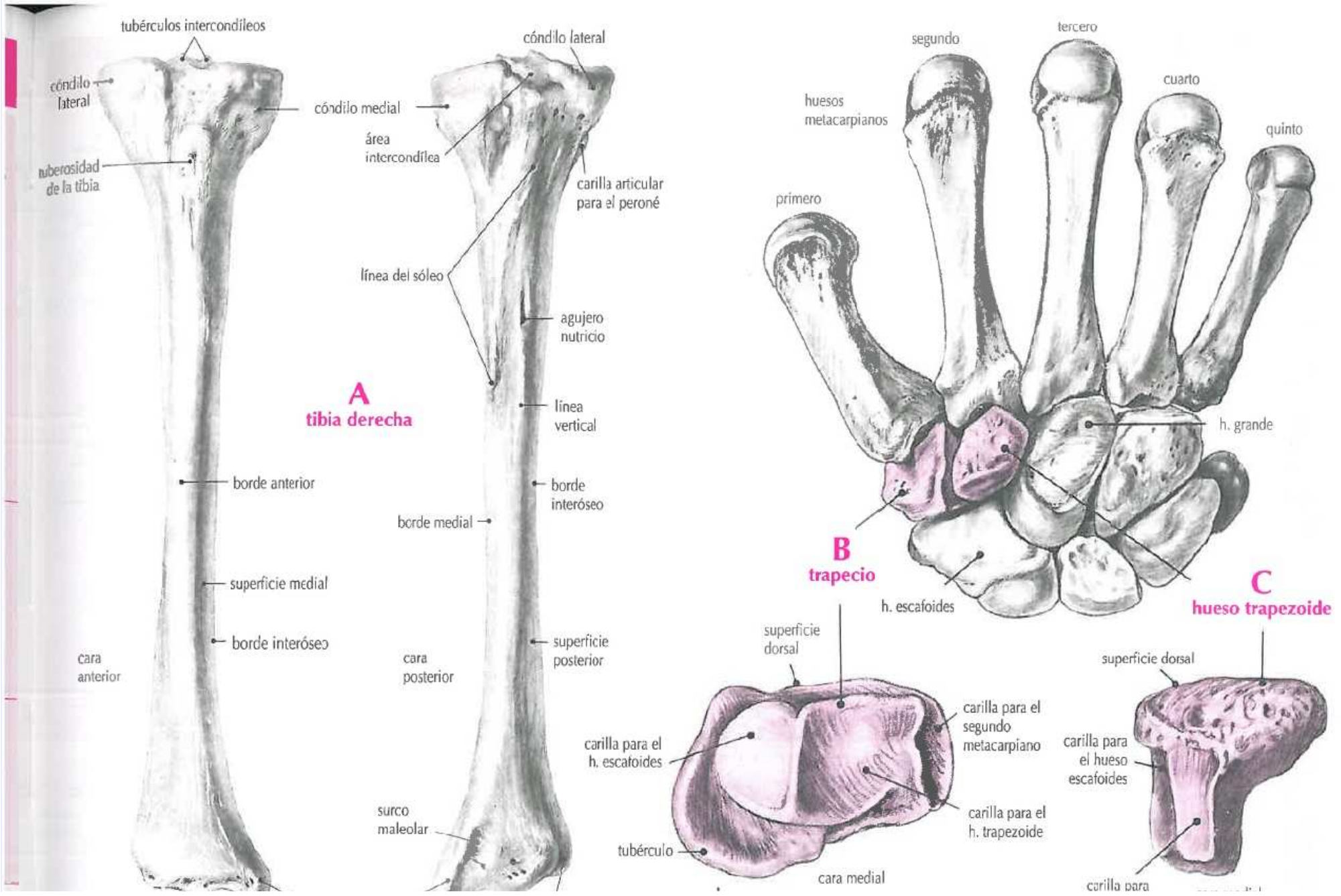
tubérculos intercondíleos
cóndilo lateral
cóndilo medial
tuberosidad de la tibia
área intercondílea
carilla articular para el peroné
línea del sóleo
agujero nutricio
A
tibia derecha
línea vertical
borde anterior
borde interóseo
borde medial
superficie medial
borde interóseo
cara anterior
cara posterior
superficie posterior
surco maleolar
cóndilo lateral
segundo
tercero
cuarto
quinto
huesos metacarpianos
primero
h. grande
B
trapecio
h. escafoides
C
hueso trapezoide
superficie dorsal
carilla para el segundo metacarpiano
carilla para el h. escafoides
carilla para el h. trapezoide
tubérculo
cara medial
superficie dorsal
carilla para el hueso escafoides
carilla para

	HUESO	LOCALIZACIÓN	DESCRIPCIÓN	ARTICULACIÓN	INSERCIÓN MUSCULAR / TENDINOSA
A	**vértebras** *vertebrae*	espalda, desde el cráneo a la pelvis	de 32 a 34 huesos que forman la columna vertebral; agrupados como sigue: 7 cervicales, 12 torácicas, 5 lumbares, 5 sacras y de 3 a 5 coccígeas. Para descripciones individuales buscar atlas (primera cervical), axis (segunda cervical), sacro (fusión de las 5 vértebras sacras) y cóccix (fusión de 3 a 5 coccígeas)	todas las vértebras: con las vértebras adyacentes atlas: con el cráneo (cóndilo occipital) . torácicas: con las cabezas de las costillas y los tubérculos de las costillas (excepto la undécima y la duodécima) sacro: con la superficie auricular del ilion	a diferentes niveles de la columna vertebral (excepto atlas, axis, sacro y cóccix): largo del cuello, largo de la cabeza, escaleno (anterior, medio y posterior), esplenio (de la cabeza y del cuello), erector de la columna, semiespinoso (del tórax, del cuello y de la cabeza), multífidos (del cuello, torácico y lumbar), rotatores (torácicos, del cuello y lumbares), interespinosos, intertransversos, elevadores de las costillas, serrato posteroinferior, serrato posterosuperior, diafragma, dorsal ancho, trapecio, romboides (mayor y menor), elevador de la escápula, transverso del abdomen, cuadrado lumbar y psoas (mayor y menor)
B	**vómer** *vomer*	cavidad nasal	hueso impar, fino y plano, que forma la parte posterior e inferior del esqueleto nasal; tiene dos ALAS y cuatro BORDES: anteriores y superiores (con surco)	alas: con el cornete esfenoidal y el hueso palatino borde inferior: con el maxilar y el hueso palatino borde anterior (mitad superior): con el hueso etmoides	ninguna
C	**yunque** *incus*	oído medio, entre el estribo y el martillo	uno de los tres huesecillos del oído; formado por: CUERPO (con carilla articular), RAMA LARGA, RAMA CORTA y APÓFISIS LENTICULAR (con carilla articular)	cuerpo: con la cabeza del martillo apófisis lenticular: con la cabeza del estribo	ninguna

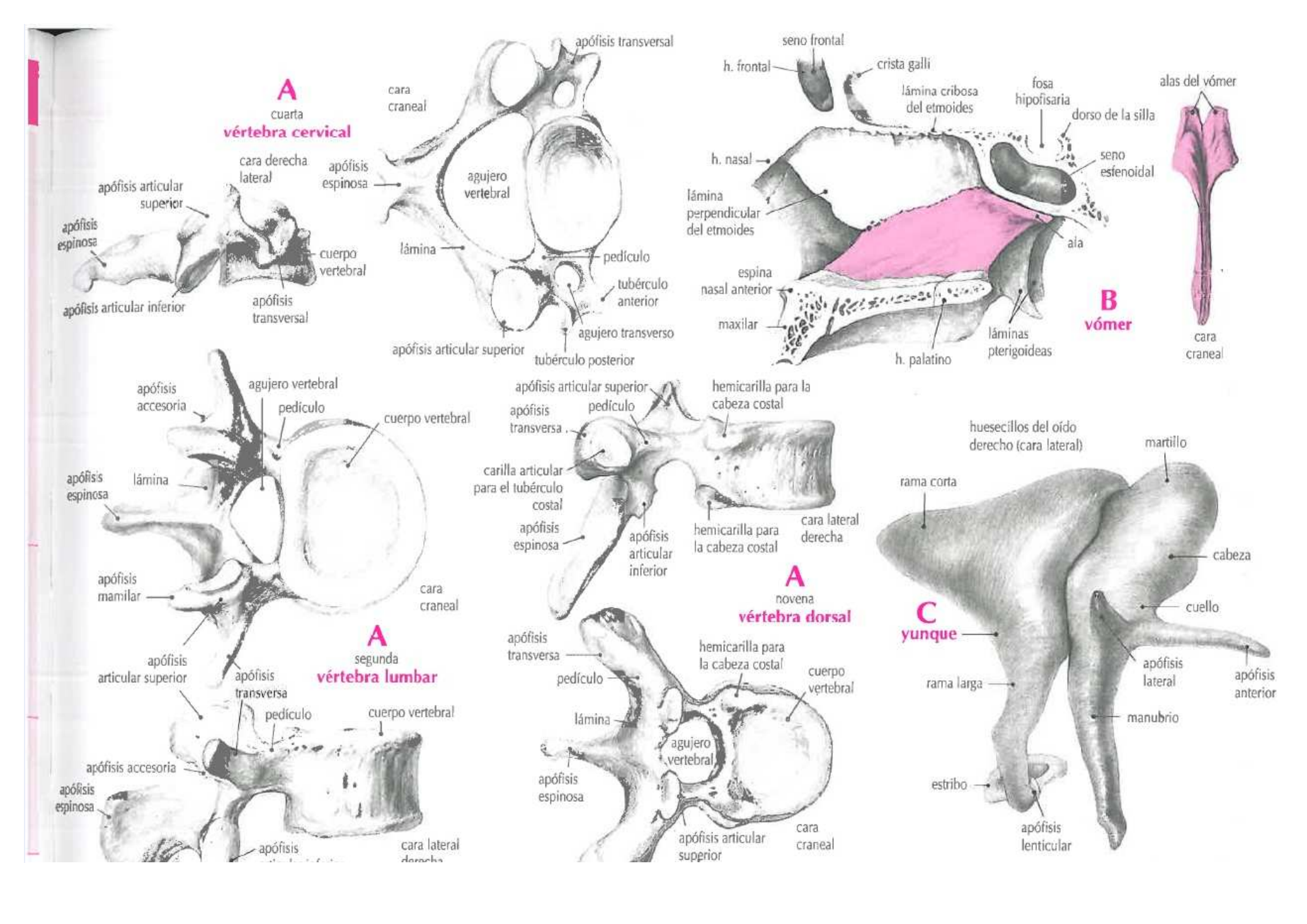
A
cuarta
vértebra cervical
cara derecha lateral
apófisis articular superior
apófisis espinosa
cuerpo vertebral
apófisis articular inferior
apófisis transversal
cara craneal
apófisis espinosa
agujero vertebral
lámina
pedículo
tubérculo anterior
agujero transverso
apófisis articular superior
tubérculo posterior
apófisis transversal
seno frontal
h. frontal
crista galli
lámina cribosa del etmoides
fosa hipofisaria
dorso de la silla
seno esfenoidal
h. nasal
lámina perpendicular del etmoides
ala
espina nasal anterior
maxilar
h. palatino
láminas pterigoideas
B
vómer
alas del vómer
cara craneal
apófisis accesoria
agujero vertebral
pedículo
cuerpo vertebral
apófisis espinosa
lámina
apófisis mamilar
cara craneal
apófisis articular superior
apófisis transversa
pedículo
cuerpo vertebral
apófisis accesoria
apófisis espinosa
apófisis
cara lateral derecha
A
segunda
vértebra lumbar
apófisis articular superior
pedículo
hemicarilla para la cabeza costal
apófisis transversa
carilla articular para el tubérculo costal
apófisis espinosa
apófisis articular inferior
hemicarilla para la cabeza costal
cara lateral derecha
A
novena
vértebra dorsal
apófisis transversa
hemicarilla para la cabeza costal
pedículo
cuerpo vertebral
lámina
agujero vertebral
apófisis espinosa
apófisis articular superior
cara craneal
huesecillos del oído derecho (cara lateral)
martillo
rama corta
cabeza
cuello
C
yunque
apófisis lateral
apófisis anterior
rama larga
manubrio
estribo
apófisis lenticular

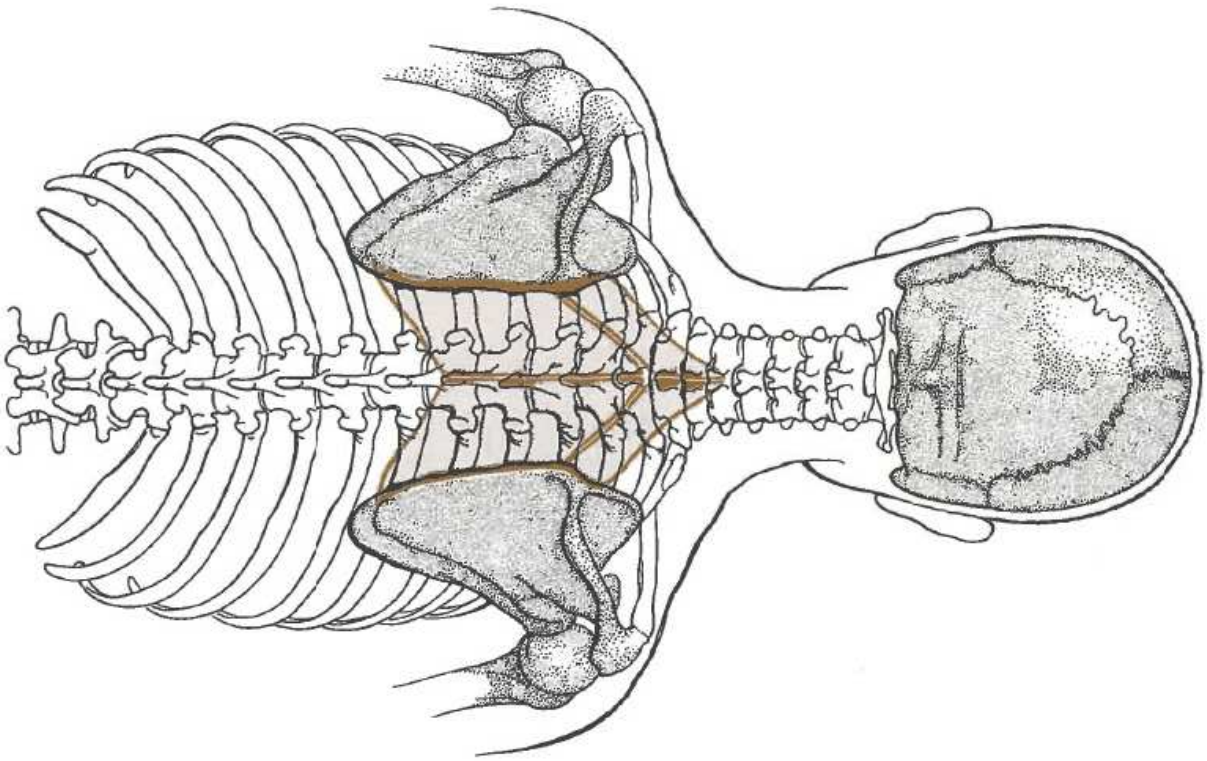

MÚSCULOS

	MÚSCULO	ORIGEN	INSERCIÓN	INERVACIÓN	ACCIÓN
A	**m. aductor corto** *m. adductor brevis*	cuerpo y rama inferior del pubis	parte superior de la diáfisis del fémur	nervio obturador (L2, L3 y L4)	aducción, flexión y rotación lateral del muslo
B	**m. abductor corto del pulgar** *m. abductor pollicis brevis*	retináculo flexor, hueso escafoides y trapecio	falange proximal del pulgar	ramo terminal lateral del nervio mediano (C8 y T1)	abducción y participa en la flexión del pulgar
C	**m. abductor del dedo gordo del pie** *m. abductor hallucis*	tuberosidad del calcáneo, retináculo flexor y aponeurosis plantar	lado interno de la base de la falange proximal del dedo gordo del pie (en común con el tendón del m. flexor corto del dedo gordo)	nervio plantar medial (S2 y S3)	abducción y participa en la flexión del dedo gordo
D	**m. aductor del dedo gordo del pie** *m. adductor hallucis*	cabeza oblicua: bases de los tres metatarsianos medios y vaina del m. peroneo largo cabeza transversa: ligamentos metatarsofalángicos plantares de los tres dedos laterales de los pies	cabeza oblicua: lado externo de la base de la falange proximal del dedo gordo del pie y hueso sesamoideo lateral cabeza transversa: falange proximal del dedo gordo (unido por el m. flexor del dedo gordo) y hueso sesamoideo lateral	nervio plantar lateral (S2 y S3)	cabeza oblicua: aducción y flexión del dedo gordo cabeza transversa: proporciona apoyo al arco transverso y aducción del dedo gordo
E	**m. abductor del dedo meñique** *m. abductor digiti minimi manus*	hueso pisiforme y tendón del m. cubital anterior	base de la falange proximal del meñique	ramo profundo del nervio cubital	abducción del meñique
F	**m. aductor del pulgar** *m. adductor pollicis*	cabeza oblicua: hueso grande y metacarpianos segundo y tercero cabeza transversa: tercer metacarpiano	falange proximal del pulgar y sesamoideo medial	ramo profundo del nervio cubital (C8 y T1)	aducción del pulgar y participa en su oposición
G	**m. abductor del quinto dedo del pie** *abductor digiti minimi pedis*	tubérculos lateral y medial del calcáneo y aponeurosis plantar	cara lateral de la base de la falange proximal del quinto dedo	nervio plantar lateral (S2 y S3)	abducción y flexión del quinto dedo

m.
del
me

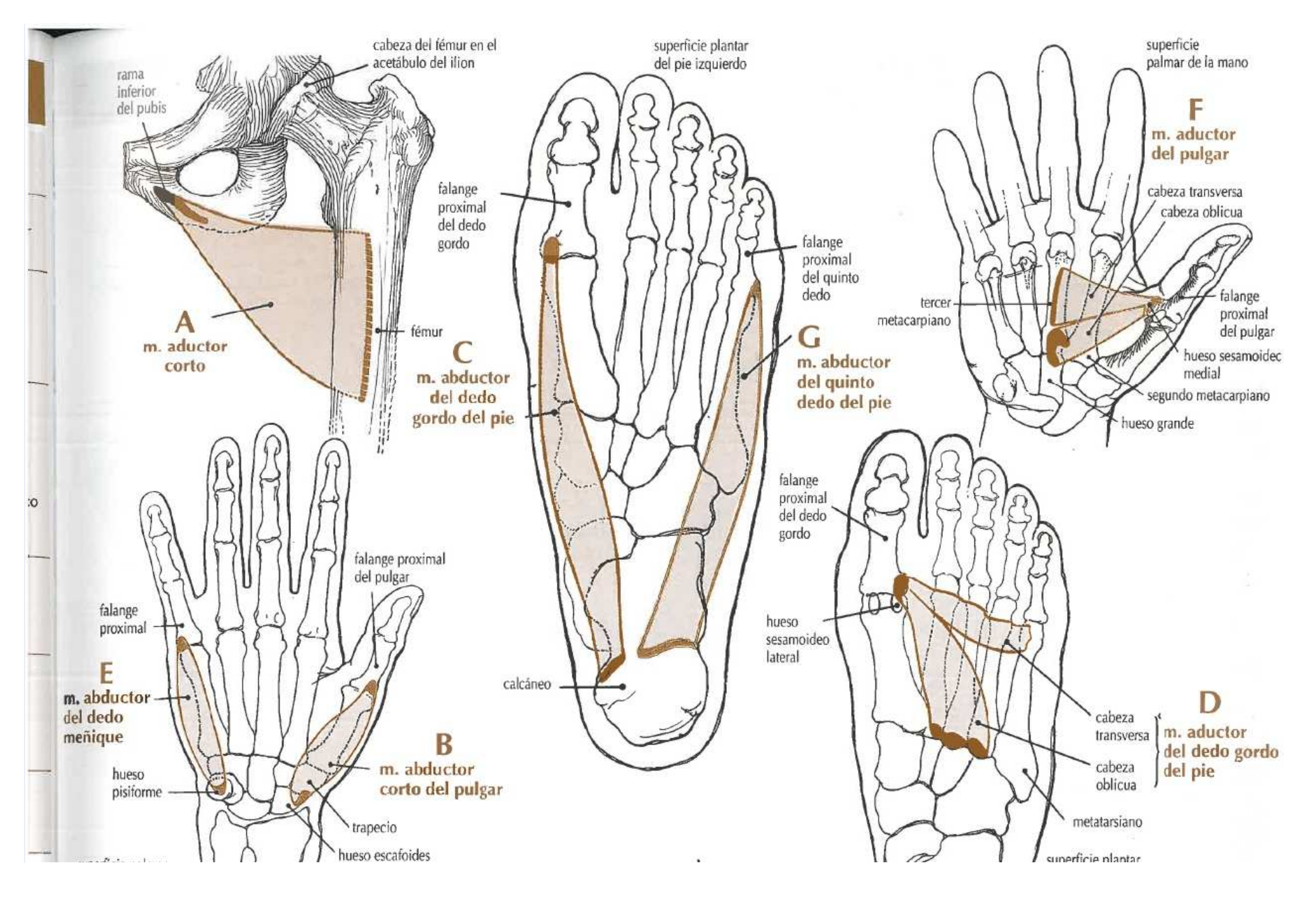
cabeza del fémur en el acetábulo del ilion
rama inferior del pubis
A
m. aductor corto
fémur
C
m. abductor del dedo gordo del pie
superficie plantar del pie izquierdo
falange proximal del dedo gordo
falange proximal del quinto dedo
G
m. abductor del quinto dedo del pie
calcáneo
superficie palmar de la mano
F
m. aductor del pulgar
cabeza transversa
cabeza oblicua
tercer metacarpiano
falange proximal del pulgar
hueso sesamoidec medial
segundo metacarpiano
hueso grande
falange proximal del pulgar
falange proximal
E
m. abductor del dedo meñique
B
m. abductor corto del pulgar
hueso pisiforme
trapecio
hueso escafoides
falange proximal del dedo gordo
hueso sesamoideo lateral
cabeza transversa
cabeza oblicua
D
m. aductor del dedo gordo del pie
metatarsiano
superficie plantar

	MÚSCULO	ORIGEN	INSERCIÓN	INERVACIÓN	ACCIÓN
A	**m. aductor largo** *m. adductor longus*	parte frontal del pubis, por debajo de la cresta del pubis	línea áspera del fémur	división anterior del nervio obturador (L2, L3 y L4)	aducción, flexión y rotación medial del muslo
B	**m. abductor largo del pulgar** *m. abductor pollicis longus*	cara posterior del cúbito, tercio medio del radio y membrana interósea	base del primer metacarpiano y trapecio	nervio interóseo posterior (C7 y C8)	abducción y extensión del pulgar
C	**m. aductor mayor** *m. adductor magnus*	porción profunda (aductora): rama inferior del pubis y rama del isquion porción superficial (extensora): tuberosidad isquiática	porción profunda (aductora): línea áspera del fémur porción superficial (extensora): tubérculo aductor del fémur	nervio obturador y división tibial del nervio ciático (L2, L3 y L4)	aducción, flexión y rotación medial del muslo
D	**m. aductor mínimo** *m. adductor minimus*	la porción proximal del m. aductor mayor cuando forma un músculo distinto			aducción, flexión y rotación medial del muslo
E	**m. ancóneo** *m. anconeus*	superficie posterior del epicóndilo lateral del húmero	superficie lateral del olécranon y cara posterior de la diáfisis del cúbito	nervio radial (C7, C8 y T1)	extensión del antebrazo y abducción del cúbito en la pronación de la muñeca

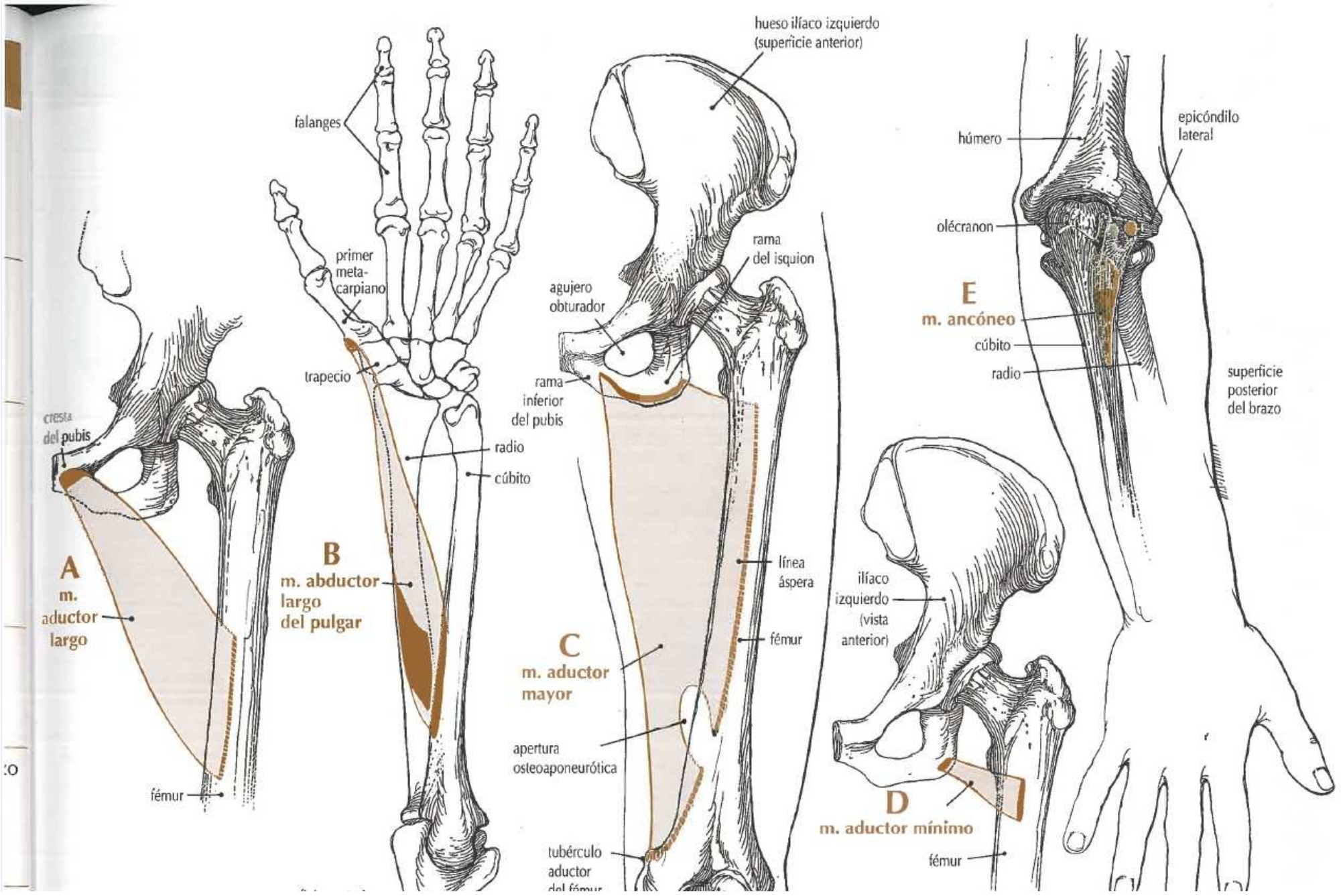
cresta del pubis
A
m. aductor largo
fémur
falanges
primer meta-carpiano
trapecio
radio
cúbito
B
m. abductor largo del pulgar
hueso ilíaco izquierdo (superficie anterior)
rama del isquion
agujero obturador
rama inferior del pubis
línea áspera
fémur
C
m. aductor mayor
apertura osteoaponeurótica
tubérculo aductor del fémur
ilíaco izquierdo (vista anterior)
D
m. aductor mínimo
fémur
húmero
epicóndilo lateral
olécranon
E
m. ancóneo
cúbito
radio
superficie posterior del brazo

	MÚSCULO	ORIGEN	INSERCIÓN	INERVACIÓN	ACCIÓN
A	**m. del antitrago** *m. antitragicus*	superficie externa del antitrago de la oreja	cola del hélix y antihélix	ramos auricular posterior y temporal del nervio facial (VII par craneal)	se piensa que es un vestigio
B	**m. aritenoepiglótico** *m. aryepiglotticus*	vértice del cartílago aritenoides	borde lateral de la epiglotis	nervio recurrente y ramo laríngeo interno del nervio laríngeo superior del nervio vago (X par craneal)	estrecha la entrada de la laringe haciendo descender la epiglotis
C	**m. aritenoideo oblicuo** *m. arytenoideus obliquus*	apófisis muscular del cartílago aritenoides	vértice del cartílago aritenoides opuesto, prolongado como el m. aritenoepiglótico	nervio recurrente y ramo laríngeo interno del nervio laríngeo superior del nervio vago (X par craneal)	ayuda a cerrar la entrada de la laringe al aproximar los cartílagos aritenoides
D	**m. aritenoideo transverso** *m. arytenoideus transversus*	superficie posterior del cartílago aritenoides	superficie posterior del cartílago aritenoides del lado opuesto	nervio recurrente del nervio vago (X par craneal)	ayuda a cerrar la glotis aproximando los cartílagos aritenoides
E	**m. articular de la rodilla** *m. articularis genus*	parte inferior de la superficie anterior del fémur	parte superior de la membrana sinovial de la articulación de la rodilla	nervio femoral (L2, L3 y L4)	eleva la cápsula de la articulación de la rodilla durante la extensión de la pierna
F	**m. articular del codo** *m. articularis cubiti*	superficie profunda de la parte inferior del m. tríceps braquial	caras posteriores de la cápsula fibrosa de la articulación del codo	nervio radial (C6, C7 y C8)	eleva la cápsula durante la extensión de la articulación del codo
G	**m. auricular anterior** *m. auricularis anterior*	fascia temporal superficial	parte anterior de la superficie medial del hélix cartilaginoso de la oreja	ramos temporales del nervio facial (VII par craneal)	débil movimiento hacia delante de la oreja
H	**m. auricular posterior** *m. auricularis posterior*	apófisis mastoides del hueso temporal	superficie medial del cartílago de la oreja	ramo auricular posterior del nervio facial (VII par craneal)	débil movimiento hacia atrás de la oreja
I	**m. auricular superior** *m. auricularis superior*	aponeurosis epicraneal	parte superior de la superficie medial del cartílago de la oreja	ramos temporales del nervio facial (VII par craneal)	elevación muy ligera de la oreja

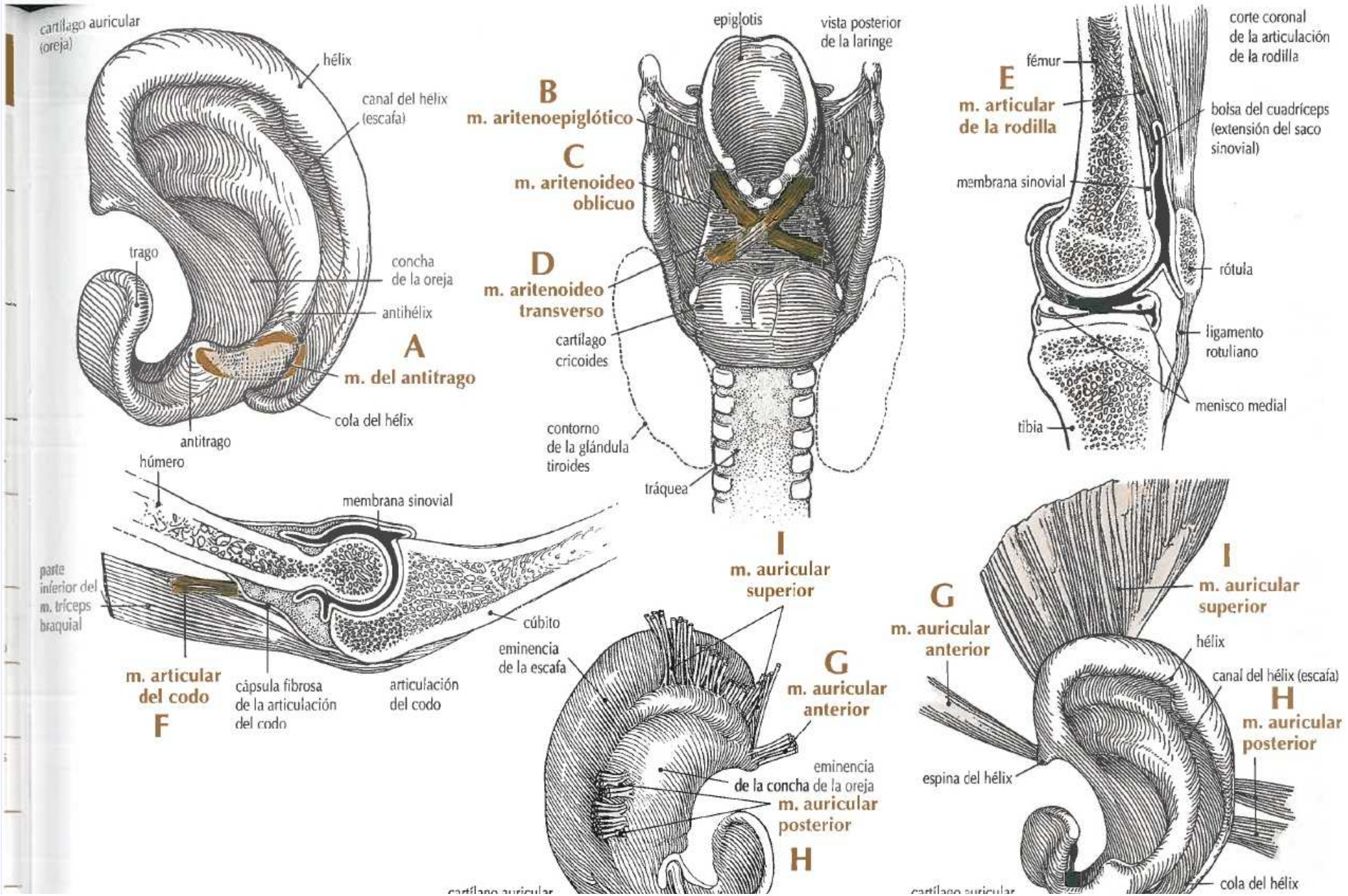
cartílago auricular (oreja)
hélix
canal del hélix (escafa)
trago
concha de la oreja
antihélix
A
m. del antitrago
cola del hélix
antitrago
epiglotis
vista posterior de la laringe
B
m. aritenoepiglótico
C
m. aritenoideo oblicuo
D
m. aritenoideo transverso
cartílago cricoides
contorno de la glándula tiroides
tráquea
fémur
E
m. articular de la rodilla
corte coronal de la articulación de la rodilla
bolsa del cuadríceps (extensión del saco sinovial)
membrana sinovial
rótula
ligamento rotuliano
menisco medial
tibia
húmero
membrana sinovial
parte inferior del m. tríceps braquial
cúbito
m. articular del codo
F
cápsula fibrosa de la articulación del codo
articulación del codo
I
m. auricular superior
eminencia de la escafa
G
m. auricular anterior
eminencia de la concha de la oreja
m. auricular posterior
H
cartílago auricular
I
m. auricular superior
G
m. auricular anterior
hélix
canal del hélix (escafa)
H
m. auricular posterior
espina del hélix
cola del hélix
cartílago auricular

	MÚSCULO	ORIGEN	INSERCIÓN	INERVACIÓN	ACCIÓN
A	**m. bíceps braquial** *m. biceps brachii*	cabeza larga: tubérculo supraglenoideo de la escápula (en la articulación del hombro) cabeza corta: vértice de la apófisis coracoides (junto con con el m. coracobraquial)	tuberosidad del radio y borde posterior del cúbito, a través de la aponeurosis bicipital	nervio musculocutáneo (C5 y C6)	flexión del antebrazo y supinación de la mano
B	**m. biceps femoral** *m. biceps femoris*	cabeza larga: tuberosidad isquiática (junto con el m. semitendinoso) cabeza corta: mitad de la línea áspera del fémur y segunda cresta supracondílea del fémur	cabeza del peroné y cóndilo lateral de la tibia	cabeza larga: porción tibial del nervio ciático cabeza corta: porción peronea común del nervio ciático (L5, S1 y S2)	flexión y rotación lateral de la pierna y extensión del muslo
C	**m. braquial** *m. brachialis*	superficie anterior de los dos tercios distales del húmero	apófisis coronoides del cúbito	nervio musculocutáneo (C5 y C6) y nervio radial (C7)	flexión del antebrazo
D	**m. braquiorradial** *m. brachioradialis*	tabique intermuscular y cresta supracondílea lateral del húmero	extremo inferior del radio	nervio radial (C5, C6 y C7)	flexión del antebrazo
E	**m. broncoesofágico** *m. bronchoesophageus*	bronquio principal izquierdo	musculatura de la parte media del esófago	ramo pequeño del nervio vago (X par craneal)	refuerza el esófago
F	**m. buccinador** *m. buccinator*	rafe pterigomandibular y porciones circundantes de las apófisis alveolares de la mandíbula	m. orbicular de la boca en el ángulo de la boca	ramo bucal inferior del nervio facial (VII par craneal)	retrae el ángulo de la boca, comprime la mejilla contra los dientes y participa en la masticación

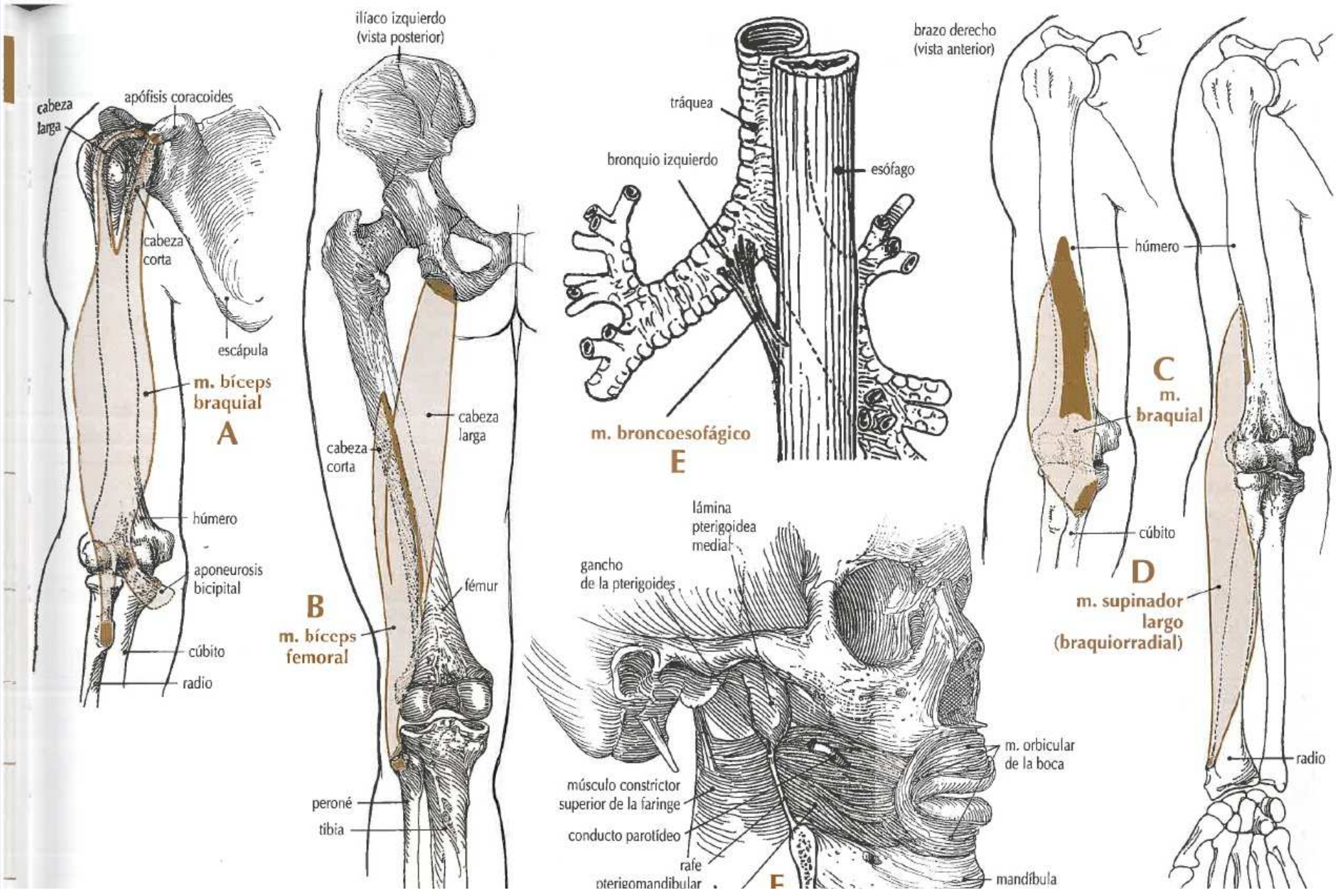
cabeza larga
apófisis coracoides
cabeza corta
escápula
m. bíceps braquial
A
húmero
aponeurosis bicipital
cúbito
radio
ilíaco izquierdo (vista posterior)
cabeza larga
cabeza corta
fémur
B
m. bíceps femoral
peroné
tibia
tráquea
bronquio izquierdo
esófago
m. broncoesofágico
E
brazo derecho (vista anterior)
húmero
C
m. braquial
cúbito
D
m. supinador largo (braquiorradial)
radio
lámina pterigoidea medial
gancho de la pterigoides
m. orbicular de la boca
músculo constrictor superior de la faringe
conducto parotídeo
rafe pterigomandibular
mandíbula
F

	MÚSCULO	ORIGEN	INSERCIÓN	INERVACIÓN	ACCIÓN
A	**m. bulbocavernoso o bulboesponjoso** *m. bulbospongiosus*	mujer: cuerpo perineal (tendón central del periné) y fascia inferior del diafragma urogenital varón: cuerpo perineal (tendón central del periné) y rafe mediano sobre el bulbo del pene	mujer: dorso del clítoris varón: capa profunda de la fascia que rodea el cuerpo esponjoso y fascia inferior del diafragma urogenital	ramo perineal del nervio pudendo (S2, S3 y S4)	mujer: comprime el orificio vaginal, contribuye a la erección del clítoris y protege el bulbo del vestíbulo varón: comprime el bulbo del pene y la uretra, contribuye a la erección del pene y participa en la eyaculación
B	**m. ceratocricoideo** *m. ceratocridoideus*	borde inferior del cartílago cricoides	asta inferior del cartílago tiroides	ramo laríngeo del nervio vago (X par craneal)	participa con el m. cricoaritenoideo posterior en la separación de las cuerdas vocales
C	**m. cigomático mayor** *m. zygomaticus major*	superficie lateral de la porción cigomática del arco cigomático	ángulo de la boca	ramo bucal del nervio facial (VII par craneal)	tira hacia abajo y lateralmente del ángulo de la boca
D	**m. cigomático menor** *m. zygomaticus minor*	superficie lateral del hueso cigomático	sustancia muscular del labio superior	ramos bucales del nervio facial (VII par craneal)	participa en la formación del surco nasolabial, músculo de la expresión facial
E	**m. ciliar** *m. ciliaris*	porciones meridional, radial y circular unidas al espolón escleral	procesos ciliares	nervio motor ocular común (III par craneal)	aumenta la convexidad del cristalino en la acomodación para la visión cercana
F	**m. coccígeo** (parte del diafragma pélvico) *m. coccygeus*	espina isquiática y ligamento sacroespinoso	cóccix y borde lateral de la quinta vértebra sacra	ramo de los nervios espinales (S4 y S5)	tira del cóccix hacia delante y forma parte del suelo de la pelvis

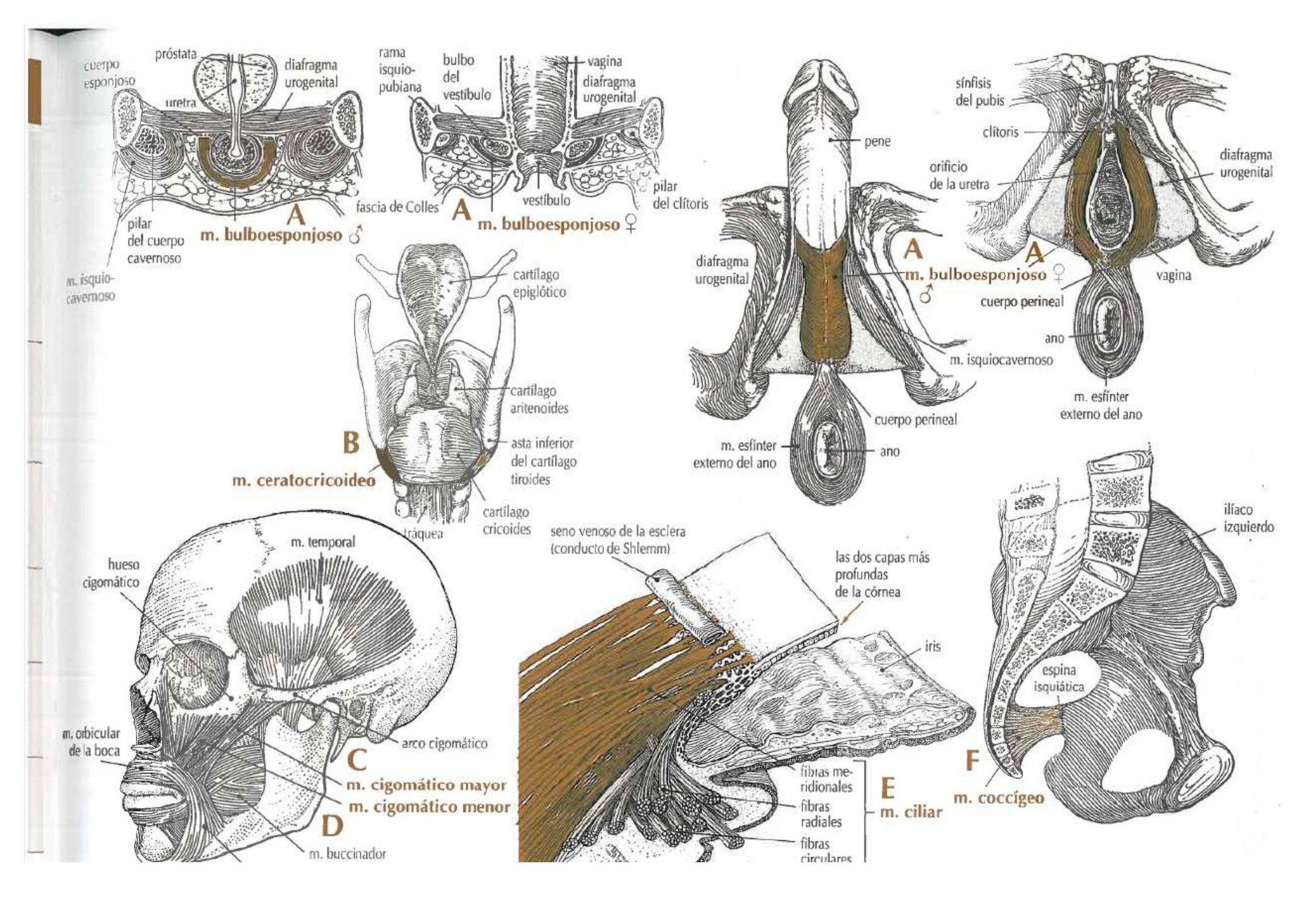
cuerpo esponjoso
próstata
diafragma urogenital
uretra
pilar del cuerpo cavernoso
m. isquio-cavernoso
A
m. bulboesponjoso ♂
rama isquio-pubiana
bulbo del vestíbulo
vagina
diafragma urogenital
fascia de Colles
vestíbulo
pilar del clítoris
A
m. bulboesponjoso ♀
pene
diafragma urogenital
A
m. bulboesponjoso ♂
m. isquiocavernoso
cuerpo perineal
m. esfínter externo del ano
ano
sínfisis del pubis
clítoris
orificio de la uretra
diafragma urogenital
A
m. bulboesponjoso ♀
vagina
cuerpo perineal
ano
m. esfínter externo del ano
cartílago epiglótico
cartílago aritenoides
asta inferior del cartílago tiroides
B
m. ceratocricoideo
cartílago cricoides
tráquea
m. temporal
hueso cigomático
m. orbicular de la boca
arco cigomático
C
m. cigomático mayor
m. cigomático menor
D
m. buccinador
seno venoso de la esclera (conducto de Shlemm)
las dos capas más profundas de la córnea
iris
fibras meridionales
fibras radiales
fibras circulares
E
m. ciliar
ilíaco izquierdo
espina isquiática
F
m. coccígeo

	MÚSCULO	ORIGEN	INSERCIÓN	INERVACIÓN	ACCIÓN
A	**m. compresor de la narina** (porción transversa del m. nasal) *m. compressor naris*	maxilar, lateral a la escotadura nasal e inmediatamente superior al área de la raíz de la cúspide	aponeurosis sobre el cartílago nasal y el puente de la nariz	ramos bucales superiores del nervio facial (VII par craneal)	comprime la narina
B	**m. condrogloso** *m. chondroglossus*	asta menor y cuerpo del hioides	parte lateral de la lengua	nervio hipogloso (XII par craneal)	desciende la lengua
C	**m. constrictor inferior de la faringe** *m. constrictor pharyngis inferior*	porción cricofaríngea: parte lateral del cartílago cricoides porción tirofaríngea: asta inferior y línea oblicua del cartílago tiroides	rafe mediano de la pared posterior de la faringe	plexo faríngeo y ramos recurrente y laríngeo externo del nervio vago (X par craneal)	estrecha la parte inferior de la faringe durante la deglución
D	**m. constrictor medio de la faringe** *m. constrictor pharyngis medius*	porción condrofaríngea: asta menor del hioides y porción inferior del ligamento estilohioideo porción ceratofaríngea: asta mayor del hioides	rafe mediano de la pared posterior de la faringe	plexo faríngeo del nervio vago (X par craneal)	estrecha la faringe durante la deglución
E	**m. constrictor superior de la faringe** *m. constrictor pharyngis superior*	porción pterigofaríngea: gancho y lámina medial de la apófisis pterigoides porción bucofaríngea: rafe pterigomandibular porción milofaríngea: parte interna de la mandíbula porción glosofaríngea: parte lateral de la lengua	rafe mediano y tubérculo faríngeo del hueso occipital	plexo faríngeo del nervio vago (X par craneal)	estrecha la faringe durante la deglución
F	**m. coracobraquial** *m. coracobrachialis*	apófisis coracoides de la escápula (en común con el tendón de la cabeza corta del m. bíceps braquial)	porción media del lado interno de la diáfisis del húmero	nervio musculocutáneo (C5, C6 y C7)	flexión y participa en la aducción del brazo
G	**m. corrugador de la piel del ano** *m. corrugator cutis ani*	finas hebras de músculo involuntario procedentes de la cubierta longitudinal conjunta del conducto anal y unidas a la dermis de la piel perianal		fibras del ramo rectal inferior del nervio pudendo (S2 y S3)	participa en la ondulación de la piel perianal

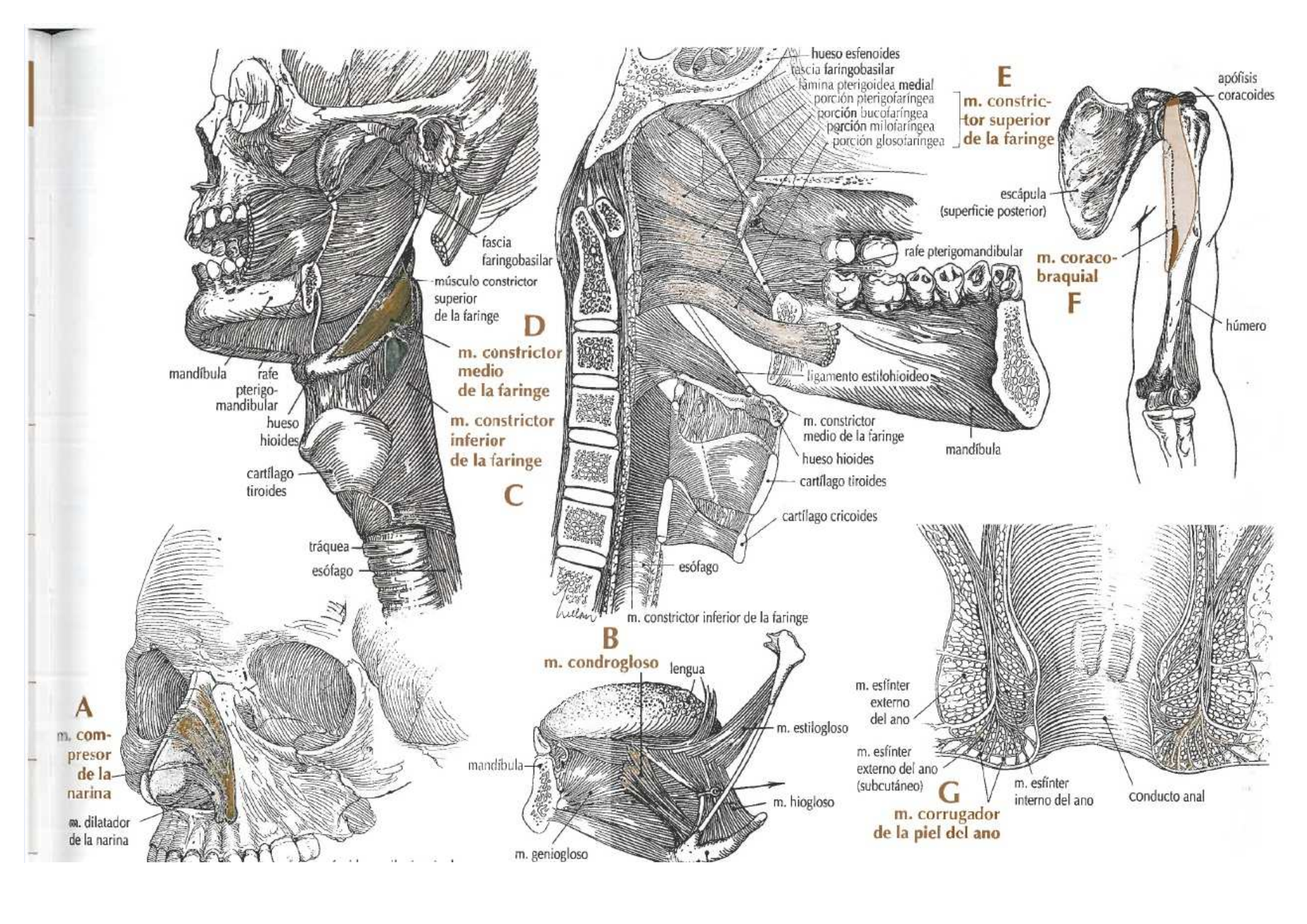
fascia faringobasilar
músculo constrictor superior de la faringe
D
m. constrictor medio de la faringe
m. constrictor inferior de la faringe
mandíbula
rafe pterigo-mandibular
hueso hioides
cartílago tiroides
C
tráquea
esófago
hueso esfenoides
fascia faringobasilar
lámina pterigoidea medial
porción pterigofaríngea
porción bucofaríngea
porción milofaríngea
porción glosofaríngea
E
m. constrictor superior de la faringe
rafe pterigomandibular
ligamento estilohioideo
m. constrictor medio de la faringe
hueso hioides
cartílago tiroides
cartílago cricoides
esófago
m. constrictor inferior de la faringe
mandíbula
apófisis coracoides
escápula (superficie posterior)
m. coraco-braquial
F
húmero
A
m. compresor de la narina
m. dilatador de la narina
B
m. condrogloso
lengua
m. estilogloso
mandíbula
m. hiogloso
m. geniogloso
m. esfínter externo del ano
m. esfínter externo del ano (subcutáneo)
m. esfínter interno del ano
conducto anal
G
m. corrugador de la piel del ano

	MÚSCULO	ORIGEN	INSERCIÓN	INERVACIÓN	ACCIÓN
A	**m. corrugador de la ceja** m. corrugador o superciliar *m. corrugator supercilii*	porción medial del borde supraorbitario	piel superior a la parte media de la ceja	ramos termporales del nervio facial (VII par craneal)	tira de las cejas medialmente y hacia abajo y frunce las cejas
B	**m. cremáster** *m. cremaster*	porción lateral: ligamento inguinal y borde inferior del m. oblicuo interno (a menudo desde el m. transverso del abdomen) porción medial: tubérculo púbico y borde inferior del m. transverso del abdomen	porción lateral: fascia cremastérica en forma de saco sobre las caras anterior y lateral del cordón espermático y porción superior de la túnica vaginal porción medial: fascia cremastérica en forma de saco sobre las caras posterior y medial del cordón espermático	ramo genital del nervio genitofemoral (L1 y L2)	varón: eleva los testículos hacia el anillo inguinal superficial mujer: rodea parte del ligamento redondo del útero
C	**m. cricoaritenoideo lateral** *m. cricoaritenoideus lateralis*	borde superior del arco del cartílago cricoides	apófisis muscular del cartílago aritenoides	nervio recurrente del nervio vago (X par craneal)	los músculos pares rotan el cartílago aritenoides cerrando así la glotis y aproximando las cuerdas vocales para la fonación
D	**m. cricoaritenoideo posterior** *m. cricoaritenoideus posterior*	superficie posterior de la lámina del cartílago cricoides	apófisis muscular del cartílago aritenoides	nervio recurrente del nervio vago (X par craneal)	los músculos pares rotan el cartílago aritenoides abriendo así la glotis y separando las cuerdas vocales
E	**m. cricotiroideo** *m. cricothyroideus*	cara anterolateral de los cartílagos cricoides y tiroides	porción recta: borde inferior de la lámina del cartílago tiroides porción oblicua: asta inferior del cartílago tiroides	ramo laríngeo superior del nervio vago (X par craneal)	alarga, extiende y tensa las cuerdas vocales (tensor principal de las cuerdas vocales)
F	**m. cuadrado femoral** *m. quadratus femoris*	parte superior del borde lateral de la tuberosidad isquiática	parte superior de la cresta intertrocantérea del fémur	nervio del cuadrado femoral (L5 y S1)	rota el muslo lateralmente
G	**m. cuadrado lumbar** *m. quadratus lumborum*	cresta ilíaca y ligamento iliolumbar	XII costilla y apófisis transversas de las cuatro vértebras lumbares superiores	ramos ventrales de T12, L1, L2 y L3	tira de la caja torácica hacia abajo y dobla la columna vertebral lateralmente
H	**m. cuadrado plantar** m. flexor accesorio *m. quadratus plantae*	cabeza medial: superficie medial del calcáneo cabeza lateral: superficie lateral del calcáneo	bordes laterales del tendón del m. flexor largo de los dedos de los pies	ramo del nervio plantar lateral (S1 y S2)	participa en la flexión de todos los dedos excepto del dedo gordo

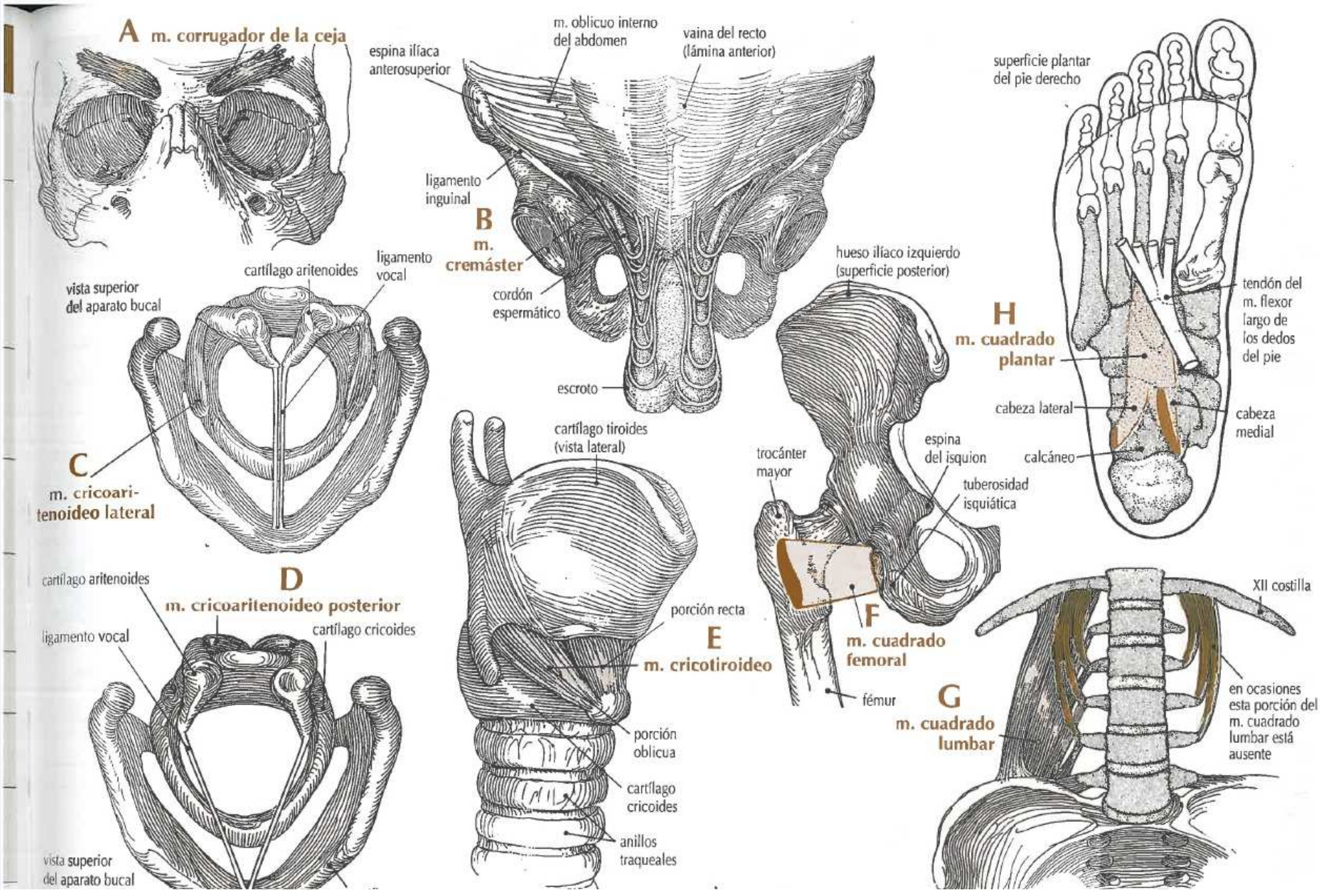
A m. corrugador de la ceja
espina ilíaca anterosuperior
m. oblicuo interno del abdomen
vaina del recto (lámina anterior)
ligamento inguinal
B m. cremáster
cordón espermático
escroto
superficie plantar del pie derecho
tendón del m. flexor largo de los dedos del pie
H m. cuadrado plantar
cabeza lateral
cabeza medial
calcáneo
vista superior del aparato bucal
cartílago aritenoides
ligamento vocal
C m. cricoaritenoideo lateral
hueso ilíaco izquierdo (superficie posterior)
trocánter mayor
espina del isquion
tuberosidad isquiática
F m. cuadrado femoral
fémur
cartílago tiroides (vista lateral)
porción recta
E m. cricotiroideo
porción oblicua
cartílago cricoides
anillos traqueales
cartílago aritenoides
D m. cricoaritenoideo posterior
ligamento vocal
cartílago cricoides
vista superior del aparato bucal
XII costilla
G m. cuadrado lumbar
en ocasiones esta porción del m. cuadrado lumbar está ausente

	MÚSCULO	ORIGEN	INSERCIÓN	INERVACIÓN	ACCIÓN
A	**m. cuádriceps femoral** *m. quadriceps femoris*	la gran masa muscular de cuatro cabezas que cubre la parte frontal y ambos lados del fémur, y que está formada por el m. recto femoral, el m. vasto lateral, el m. vasto medial y el m. vasto intermedio			gran extensor de la pierna (el m. recto femoral también flexiona el muslo)
B	**m. cutáneo del cuello (platisma)** *m. platysma*	fascia superficial de la parte superior del tórax	piel de la parte inferior de la cara	ramo cervical del nervio facial (VII par craneal)	descenso de la mandíbula inferior, forma los pliegues en la piel del cuello y tracciona hacia abajo el ángulo de la boca
C	**m. deltoides** *m. deltoides*	tercio lateral de la clavícula, acromion y espina de la escápula	tuberosidad deltoidea de la diáfisis del húmero	nervio axilar	principal abductor del brazo, participa en la flexión, la extensión y la rotación lateral del brazo
D	**m. depresor de la ceja** (una de las tres partes del m. orbicular del ojo) *m. depressor supercilii*	apófisis frontal del maxilar, porción nasal del hueso frontal y ligamento palpebral medial	piel de la ceja	ramos temporal y cigomático del nervio facial (VII par craneal)	tira de la ceja hacia abajo
E	**m. depresor del ángulo de la boca** m. triangular *m. depressor anguli oris*	porción anterolateral de la mandíbula (línea oblicua)	ángulo de la boca	ramo mandibular marginal del nervio facial (VII par craneal)	tira del ángulo de la boca hacia abajo
F	**m. depresor del labio inferior** m. cuadrado del labio inferior *m. depressor labii inferioris*	mandíbula adyacente al agujero mentoniano y m. platisma	piel del labio inferior	ramo mandibular marginal del nervio facial (VII par craneal)	tira del labio inferior hacia abajo y algo lateralmente
G	**m. depresor del tabique nasal** *m. depressor septi nasi*	fosa incisiva del maxilar (encima de las raíces de los dientes incisivos)	porción posterior del ala cartilaginosa y porción adyacente del tabique nasal	ramo bucal superior del nervio facial (VII par craneal)	ensancha las narinas en la inspiración profunda

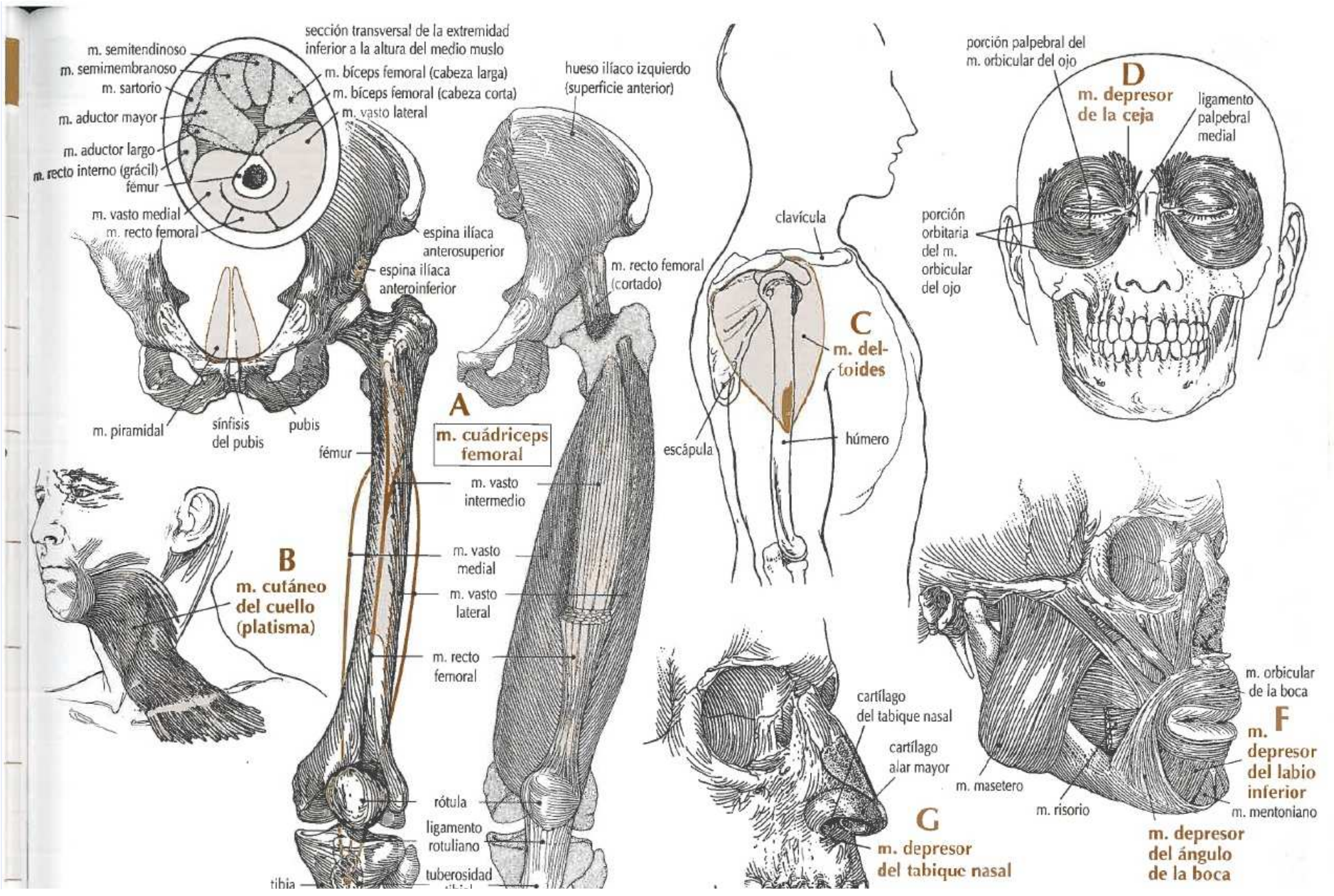
sección transversal de la extremidad inferior a la altura del medio muslo
m. semitendinoso
m. semimembranoso
m. sartorio
m. aductor mayor
m. aductor largo
m. recto interno (grácil)
fémur
m. vasto medial
m. recto femoral
m. bíceps femoral (cabeza larga)
m. bíceps femoral (cabeza corta)
m. vasto lateral
espina ilíaca anterosuperior
espina ilíaca anteroinferior
m. piramidal
sínfisis del pubis
pubis
hueso ilíaco izquierdo (superficie anterior)
m. recto femoral (cortado)
A
m. cuádriceps femoral
fémur
m. vasto intermedio
m. vasto medial
m. vasto lateral
m. recto femoral
rótula
ligamento rotuliano
tuberosidad
tibia
B
m. cutáneo del cuello (platisma)
clavícula
C
m. deltoides
escápula
húmero
porción palpebral del m. orbicular del ojo
D
m. depresor de la ceja
ligamento palpebral medial
porción orbitaria del m. orbicular del ojo
cartílago del tabique nasal
cartílago alar mayor
G
m. depresor del tabique nasal
m. masetero
m. risorio
m. orbicular de la boca
F
m. depresor del labio inferior
m. mentoniano
m. depresor del ángulo de la boca

	MÚSCULO	ORIGEN	INSERCIÓN	INERVACIÓN	ACCIÓN
A	**m. detrusor de la vejiga urinaria** *m. detrussor vesicae*	la cobertura muscular de la vejiga, formada por tres capas de fibras musculares no estriadas: una capa longitudinal externa, una capa circular media y una capa longitudinal interna		plexo vesical, fundamentalmente componente parasimpático (S2, S3 y S4) y en un menor grado, un componente simpático (T11, T12, L1 y L2)	vacía la vejiga urinaria
B	**diafragma** m. diafragmático *diaphragma*	porción costal: caras internas de las seis costillas inferiores y cartílagos costales porción esternal: superficie interna de la apófisis xifoides porción lumbar: mediante un pilar tendinoso en las caras anterolaterales de los cuerpos vertebrales L1, L2 y L3 (lado izquierdo) y L1 y L2 (lado derecho) y ligamento arqueado	tendón central del diafragma	nervio frénico y seis nervios intercostales inferiores	principal músculo de la inspiración
C	**diafragma pélvico** *diaphragma pelvis*	una estructura musculotendinosa con forma de embudo formada por los músculos pares elevador del ano y coccígeo y recubierta por una capa superior e inferior de fascia			forma la división entre la cavidad pélvica y el periné y sujeta las vísceras pélvicas
D	**diafragma urogenital** *diaphragma urogenitale*	una estructura musculotendinosa formada por los músculos transverso profundo del periné, transverso superficial del periné (inconstante) y esfínter de la uretra y recubierta por una capa superior e inferior de fascia			forma la división a través de la mitad anterior del estrecho inferior de la pelvis entre las ramas isquiopubianas
E	**m. digástrico** *m. digastricus*	vientre anterior: fosa digástrica en la base de la mandíbula cerca de la lámina mediana vientre posterior: escotadura mastoidea del hueso temporal	vientre anterior: tendón intermedio unido al hueso hioides por un asa fascial vientre posterior: tendón intermedio unido al hueso hioides por un asa fascial	vientre anterior: ramo milohioideo del nervio alveolar inferior vientre posterior: nervio facial (VII par craneal)	hace descender la mandíbula y eleva el hueso hioides

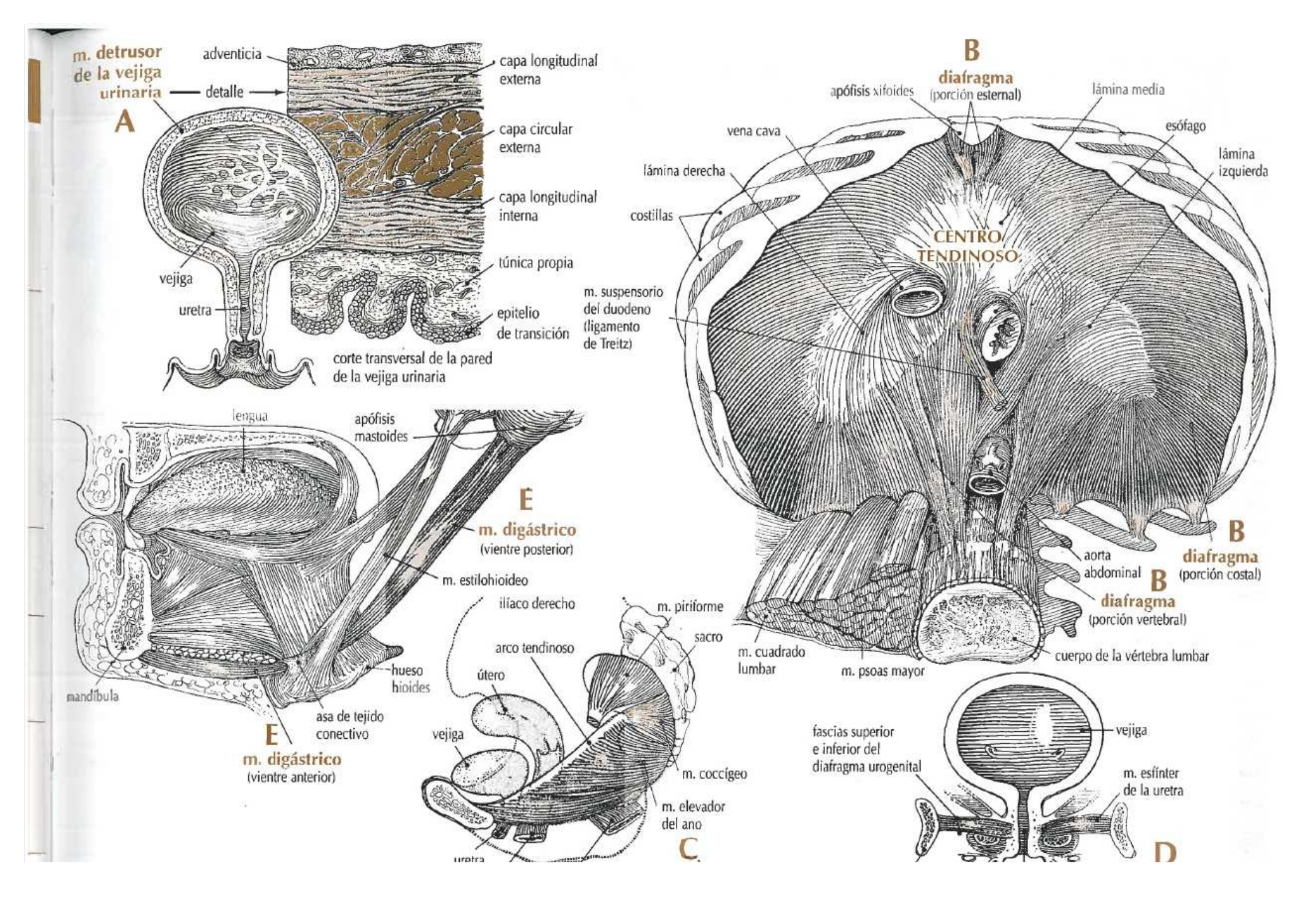
m. detrusor de la vejiga urinaria
A
adventicia
detalle
capa longitudinal externa
capa circular externa
capa longitudinal interna
túnica propia
epitelio de transición
vejiga
uretra
corte transversal de la pared de la vejiga urinaria
B
diafragma (porción esternal)
apófisis xifoides
lámina media
esófago
lámina izquierda
vena cava
lámina derecha
costillas
CENTRO TENDINOSO
m. suspensorio del duodeno (ligamento de Treitz)
aorta abdominal
B
diafragma (porción costal)
B
diafragma (porción vertebral)
m. cuadrado lumbar
m. psoas mayor
cuerpo de la vértebra lumbar
lengua
apófisis mastoides
E
m. digástrico (vientre posterior)
m. estilohioideo
hueso hioides
mandíbula
asa de tejido conectivo
E
m. digástrico (vientre anterior)
ilíaco derecho
m. piriforme
sacro
arco tendinoso
útero
vejiga
m. coccígeo
m. elevador del ano
uretra
C
fascias superior e inferior del diafragma urogenital
vejiga
m. esfínter de la uretra
D

	MÚSCULO	ORIGEN	INSERCIÓN	INERVACIÓN	ACCIÓN
A	**m. dilatador de la nariz** (la porción alar del m. nasal) *m. dilator naris*	escotadura nasal del maxilar	cartílago alar de la nariz	ramos bucales superiores del nervio facial (VII par craneal)	ensancha la narina
B	**m. dilatador de la pupila** *m. dilator pupillae*	borde ciliar del iris	cerca del borde de la pupila	nervios simpáticos derivados del ganglio cervical superior	dilata la pupila
C	**m. dorsal ancho** *m. latissimus dorsi*	apófisis espinosas de las vértebras T7 a S3, fascia toracolumbar, cresta ilíaca, cuatro costillas inferiores y ángulo inferior de la escápula	suelo del surco intertubercular (bicipital) del húmero	nervio toracodorsal desde el cordón posterior del plexo braquial (C6, C7 y C8)	aduce, extiende y rota el brazo medialmente
D	**m. elevador de la escápula** *m. levator scapulae*	apófisis transversas de las cuatro vértebras cervicales superiores	borde medial de la escápula	C3 y C4	eleva la escápula y participa en la rotación del cuello
E	**m. elevador de la glándula tiroides** m. inconstante *m. levator glandulae thyroideae*	istmo o lóbulo piramidal de la glándula tiroides	cuerpo del hueso hioides	ramo del nervio hipogloso (XII par craneal), contiene fibras de C1	estabiliza la glándula tiroides
F	**m. elevador de la próstata** (parte del m. pubococcígeo) *m. levator prostatae*	en el varón, las fibras más anteriores del m. pubococcígeo (parte del m. elevador del ano), que pasan por detrás del pubis, alrededor de la próstata y se insertan en el cuerpo perineal (tendón central del periné)		ramo del nervio rectal inferior o nervio pudendo	eleva y comprime la próstata y participa en el control de la micción
G	**m. elevador de la vagina** (parte del m. pubococcígeo) *m. levator vaginae*	en la mujer, las fibras más anteriores del m. pubococcígeo (parte del m. elevador del ano), que pasan por detrás del pubis, alrededor de la vagina y se insertan en el cuerpo perineal (tendón central del periné)		ramo del nervio rectal inferior o nervio pudendo	eleva y comprime la vagina y participa en el control de la micción
H	**m. elevador del ángulo de la boca** m. canino *m. levator anguli oris*	fosa canina del maxilar inmediatamente debajo del agujero infraorbitario	ángulo de la boca	ramos bucales del nervio facial (séptimo nervio craneal)	eleva el ángulo de la boca

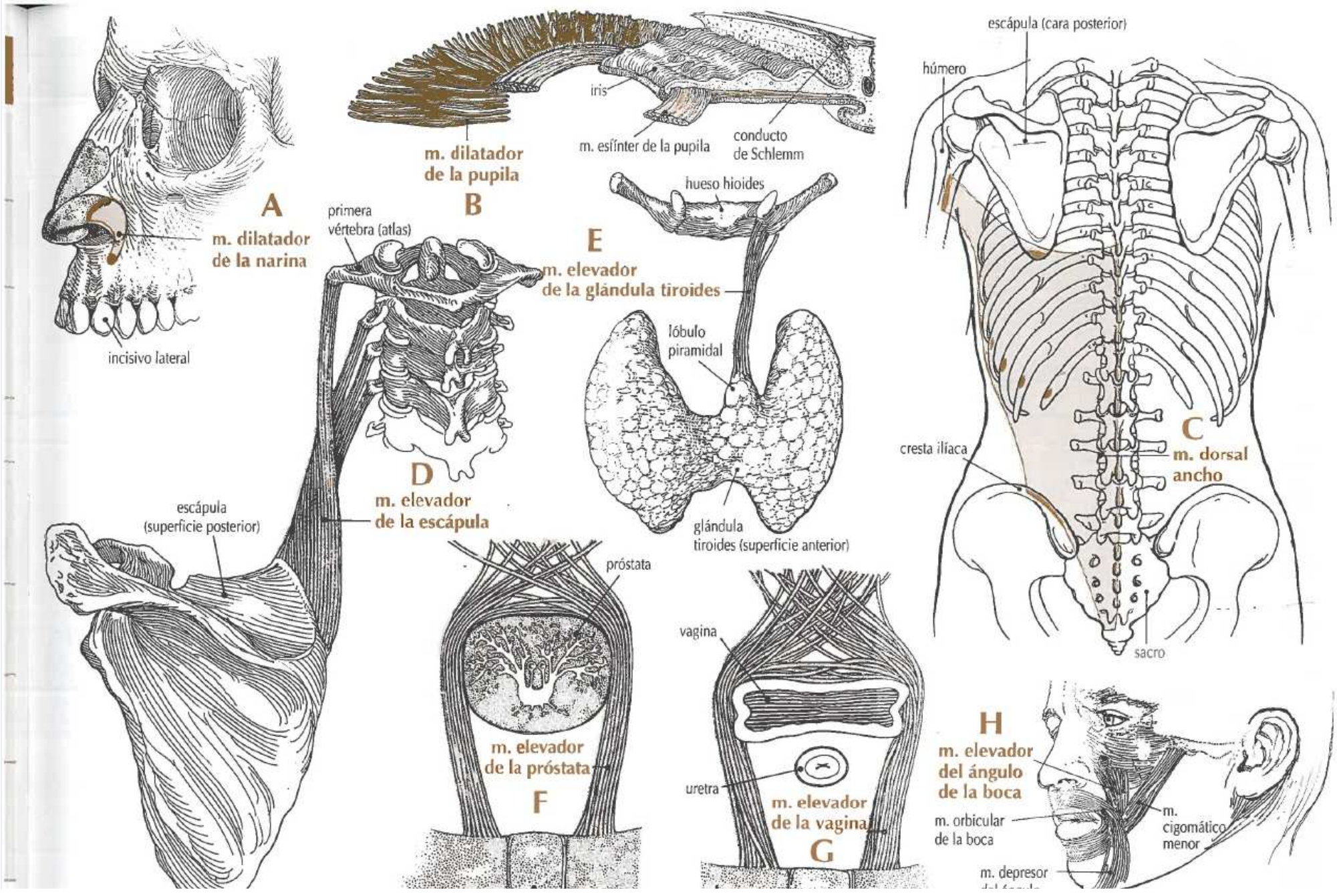
A
m. dilatador
de la narina
incisivo lateral
iris
m. dilatador
de la pupila
B
m. esfínter de la pupila
conducto
de Schlemm
primera
vértebra (atlas)
D
m. elevador
de la escápula
escápula
(superficie posterior)
hueso hioides
E
m. elevador
de la glándula tiroides
lóbulo
piramidal
glándula
tiroides (superficie anterior)
escápula (cara posterior)
húmero
C
m. dorsal
ancho
cresta ilíaca
sacro
próstata
m. elevador
de la próstata
F
vagina
uretra
m. elevador
de la vagina
G
H
m. elevador
del ángulo
de la boca
m. orbicular
de la boca
m. cigomático
menor
m. depresor

	MÚSCULO	ORIGEN	INSERCIÓN	INERVACIÓN	ACCIÓN
A	**m. elevador del ano** (parte del diafragma pélvico) *m. levator ani*	el músculo principal del suelo de la pelvis en la pelvis menor, formado por los músculos pubococcígeo, iliococcígeo, puborrectal y el m. elevador de la próstata			da apoyo a las vísceras de la pelvis y las separa del periné
B	**m. elevador del labio superior** *m. levator labii superioris*	hueso cigomático y maxilar encima del agujero infraorbitario	sustancia muscular del labio superior y borde de la narina	ramos bucales del nervio facial (VII par craneal)	eleva el labio superior y dilata la narina
C	**m. elevador del labio superior y del ala de la nariz** *m. levator labii superioris alaeque nasi*	apófisis frontal del maxilar	piel del labio superior; ala de la nariz	ramos bucales del nervio facial (VII par craneal)	eleva el labio superior y dilata la narina
D	**m. elevador del párpado superior** *m. levator palpebrae superioris*	techo de la cavidad orbitaria, por encima del conducto óptico	piel y placa tarsal del párpado superior, y fórnix conjuntival superior	nervio oculomotor (III par craneal)	eleva el párpado superior
E	**m. elevador del velo del paladar** *m. levator veli palatini*	cara inferior de la porción petrosa del hueso temporal y cara inferior de la porción cartilaginosa de la trompa auditiva	aponeurosis del velo paladar blando	plexo faríngeo del nervio vago (X par craneal)	eleva el paladar blando durante la deglución y participa en la apertura del orificio de la trompa auditiva
F	**mm. elevadores de las costillas** *mm. levatores costarum*	16 pequeños músculos a ambos lados que proceden de las apófisis transversas de las vértebras y pasan a la costilla inferior; formados por los músculos elevadores cortos de las costillas y los elevadores largos de las costillas		nervios espinales correspondientes	elevan las costillas y extienden y doblan lateralmente la columna vertebral
G	**mm. elevadores cortos de las costillas** (12 músculos) *mm. levatores costarum breves*	apófisis transversas de las vértebras C7 y T1 a T11	margen superior del lado dorsal de la costilla inferior, entre el ángulo y el tubérculo	ramos dorsales de los nervios espinales C8 y dorsales	elevan las costillas y extienden y doblan lateralmente la columna vertebral
H	**mm. elevadores largos de las costillas** (4 músculos) *mm. levatores costarum longi*	apófisis transversas de las vértebras T7 a T10	margen superior del lado dorsal de la segunda costilla inferior, cerca del ángulo	ramos dorsales de los nervios espinales dorsales inferiores	elevan las costillas y extienden y doblan lateralmente la columna vertebral

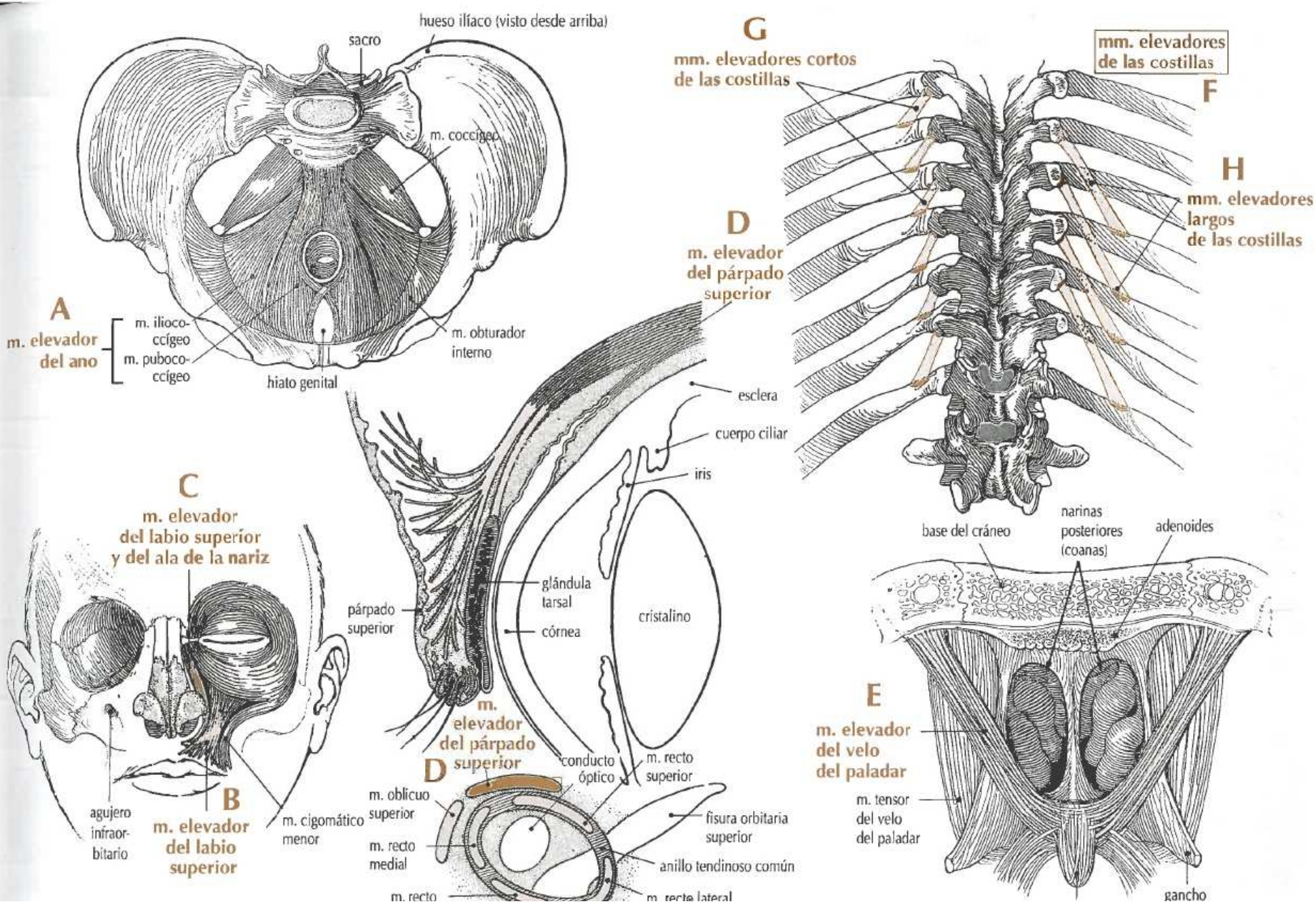
hueso ilíaco (visto desde arriba)
sacro
m. coccígeo
A
m. elevador del ano
m. ilioco-ccígeo
m. puboco-ccígeo
hiato genital
m. obturador interno
G
mm. elevadores cortos de las costillas
mm. elevadores de las costillas
F
H
mm. elevadores largos de las costillas
D
m. elevador del párpado superior
esclera
cuerpo ciliar
iris
C
m. elevador del labio superior y del ala de la nariz
párpado superior
glándula tarsal
córnea
cristalino
m. elevador del párpado superior
D
conducto óptico
m. recto superior
m. oblicuo superior
m. recto medial
fisura orbitaria superior
anillo tendinoso común
m. recto lateral
agujero infraorbitario
B
m. elevador del labio superior
m. cigomático menor
base del cráneo
narinas posteriores (coanas)
adenoides
E
m. elevador del velo del paladar
m. tensor del velo del paladar
gancho

	MÚSCULO	ORIGEN	INSERCIÓN	INERVACIÓN	ACCIÓN
A	**m. epicraneal** *m. epicranius*	la capa muscular y tendinosa del cuero cabelludo formada por los músculos occipitofrontal y temporoparietal conectados por una aponeurosis epicraneal extensa (galea aponeurotica)			eleva las cejas, tira del cuero cabelludo hacia delante y hacia atrás y tensa el cuero cabelludo
B	**m. erector de la columna** *m. erector spinae*	músculo profundo que procede del tendón grueso y ancho unido a las crestas sacras media y lateral, las apófisis espinosas de las vértebras L1, L2, L3, L4, L5, T11 y T12, el ligamento supraespinoso y la parte posterior de la cresta ilíaca; en la región lumbar superior se divide en tres columnas: m. iliocostal (división lateral), m. longísimo (división intermedia) y m. espinal (división medial)			extensión de la columna vertebral y flexión lateral del tronco
C	**mm. erectores de los pelos** *mm. arrectores pilorum*	capa superficial de la dermis (corion)	capa externa del folículo piloso	nervios simpáticos	elevan los pelos de la piel (carne de gallina) y participan en la expulsión del sebo
D	**m. escaleno anterior** *m. scalenus anterior*	apófisis transversas de las vértebras cervicales tercera a sexta	tubérculo escaleno de la primera costilla	ramos ventrales de los nervios espinales (C4, C5 y C6)	eleva la primera costilla e inclina el cuello hacia delante y lo rota hacia el lado opuesto
E	**m. escaleno medio** *m. scalenus medius*	apófisis transversas de las seis primeras vértebras cervicales	cara superior de la primera costilla	ramos ventrales de los nervios espinales cervicales (C3, C4, C5, C6, C7 y C8)	eleva la primera costilla e inclina el cuello hacia el mismo lado
F	**m. escaleno mínimo** *m. scalenus minimus*	apófisis transversa de la séptima vértebra cervical	primera costilla y cúpula pleural	ramos ventrales de los nervios espinales cervicales (C5 y C6)	tensa la cúpula pleural
G	**m. escaleno posterior** *m. scalenus posterior*	apófisis transversas de las vértebras cervicales cuarta a sexta	cara externa de la segunda costilla	ramos ventrales de los nervios espinales cervicales (C5, C6 y C7)	eleva la primera y la segunda costillas e inclina el cuello hacia el mismo lado
H	**m. de la escotadura del hélix** *m. incisurae helicis*	cintillas musculares halladas ocasionalmente en la cara medial del cartílago de la oreja como una continuación caudal del m. transverso de la oreja		ramo auricular posterior del nervio facial (VII par craneal)	retrae el hélix débilmente
I	**esfínter de Oddi** m. esfínter de la ampolla hepatopancreática *m. sphincter ampullae hepatopancreaticae*	esfínter de músculo liso circular que rodea la porción terminal del conducto pancreático principal y del colédoco, y también la ampolla de Vater		ramos del plexo celíaco	contrae la parte inferior del colédoco y el conducto pancreático principal

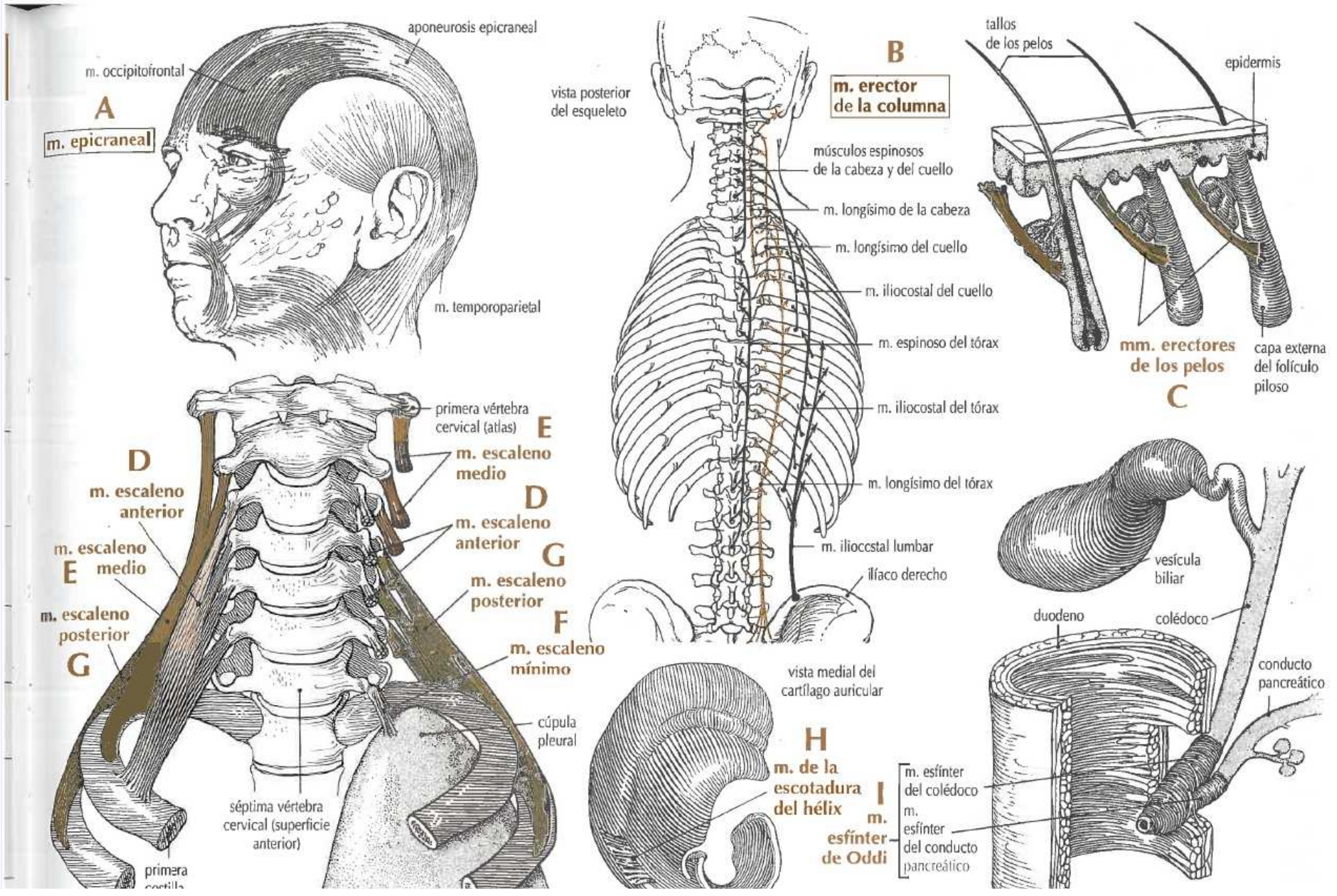
A
m. epicraneal
m. occipitofrontal
aponeurosis epicraneal
m. temporoparietal
B
m. erector de la columna
vista posterior del esqueleto
músculos espinosos de la cabeza y del cuello
m. longísimo de la cabeza
m. longísimo del cuello
m. iliocostal del cuello
m. espinoso del tórax
m. iliocostal del tórax
m. longísimo del tórax
m. iliocostal lumbar
ilíaco derecho
tallos de los pelos
epidermis
mm. erectores de los pelos
capa externa del folículo piloso
C
primera vértebra cervical (atlas)
E
m. escaleno medio
D
m. escaleno anterior
G
m. escaleno posterior
F
m. escaleno mínimo
D
m. escaleno anterior
m. escaleno medio
E
m. escaleno posterior
G
cúpula pleural
séptima vértebra cervical (superficie anterior)
primera
vesícula biliar
duodeno
colédoco
conducto pancreático
vista medial del cartílago auricular
H
m. de la escotadura del hélix
I
m. esfínter de Oddi
m. esfínter del colédoco
m. esfínter del conducto pancreático

	MÚSCULO	ORIGEN	INSERCIÓN	INERVACIÓN	ACCIÓN
A	**m. esfínter de la pupila** *m. sphincter pupillae*	fibras circulares del iris dispuestas en una estrecha banda de alrededor de 1 mm de anchura y 0,20 mm de grosor		fibras parasimpáticas del nervio motor ocular común (III par craneal) a través del ganglio ciliar y ramo ciliar largo del nervio nasociliar	contrae la pupila
B	**m. esfínter de la uretra** (parte del diafragma urogenital) *m. sphincter urethrae*	ramas isquiopubianas, ligamento transverso del periné y fascia que lo rodea	cuerpo perineal (tendón central del periné)	rama perineal del nervio pudendo (S2, S3 y S4)	comprime la uretra y participa en la eyaculación
C	**m. esfínter de la vagina** *m. sphincter vaginae*	sínfisis del pubis	se interdigita alrededor y se entrelaza con la musculatura de la vagina	plexo hipogástrico inferior y plexo uterovaginal	contrae el orificio vaginal
D	**m. esfínter de la vejiga urinaria** *m. sphincter vesicae urinariae*	grueso anillo muscular hacia la parte inferior de la vejiga, alrededor del orificio interno de la uretra		nervio vesical (parasimpático S2, S3 y S4; simpático T11, T12, L1 y L2)	actúa como válvula para cerrar el orificio interno de la uretra
E	**m. esfínter del colédoco** *m. sphincter ductus choledochi*	esfínter de músculo liso que rodea la parte inferior del colédoco en la pared del duodeno (parte del m. esfínter de la ampolla hepatopancreática)		ramos del plexo celíaco	contrae la parte inferior del colédoco
F	**m. esfínter del conducto pancreático** *m. sphincter pancreaticus*	esfínter de fibras musculares lisas, circulares, que rodea la parte terminal del conducto pancreático principal donde se une al colédoco antes de introducirse en el duodeno		ramos del plexo celíaco	contrae la parte inferior del colédoco
G	**m. esfínter externo del ano** (rodea la longitud completa del conducto anal) *m. sphincter ani externus*	porción subcutánea: ligamento anococcígeo porción superficial: cara posterior de la última vértebra coccígea y rafe anococcígeo porción profunda: fibras circulares que rodean la porción superior del m. esfínter interno del ano	porción subcutánea: centro tendinoso del perineo y piel porción superficial: centro tendinoso del perineo	ramo perineal del cuarto nervio espinal sacro y ramo rectal inferior del nervio pudendo (S2 y S3)	cierra el conducto anal y el ano
H	**m. esfínter interno del ano**	anillo muscular de 1 cm de grosor que rodea la parte superior (2,5 cm) del conducto anal, a aproximadamente 6 mm del orificio del ano		ramos del plexo hipogástrico inferior	cierra el conducto anal y el ano

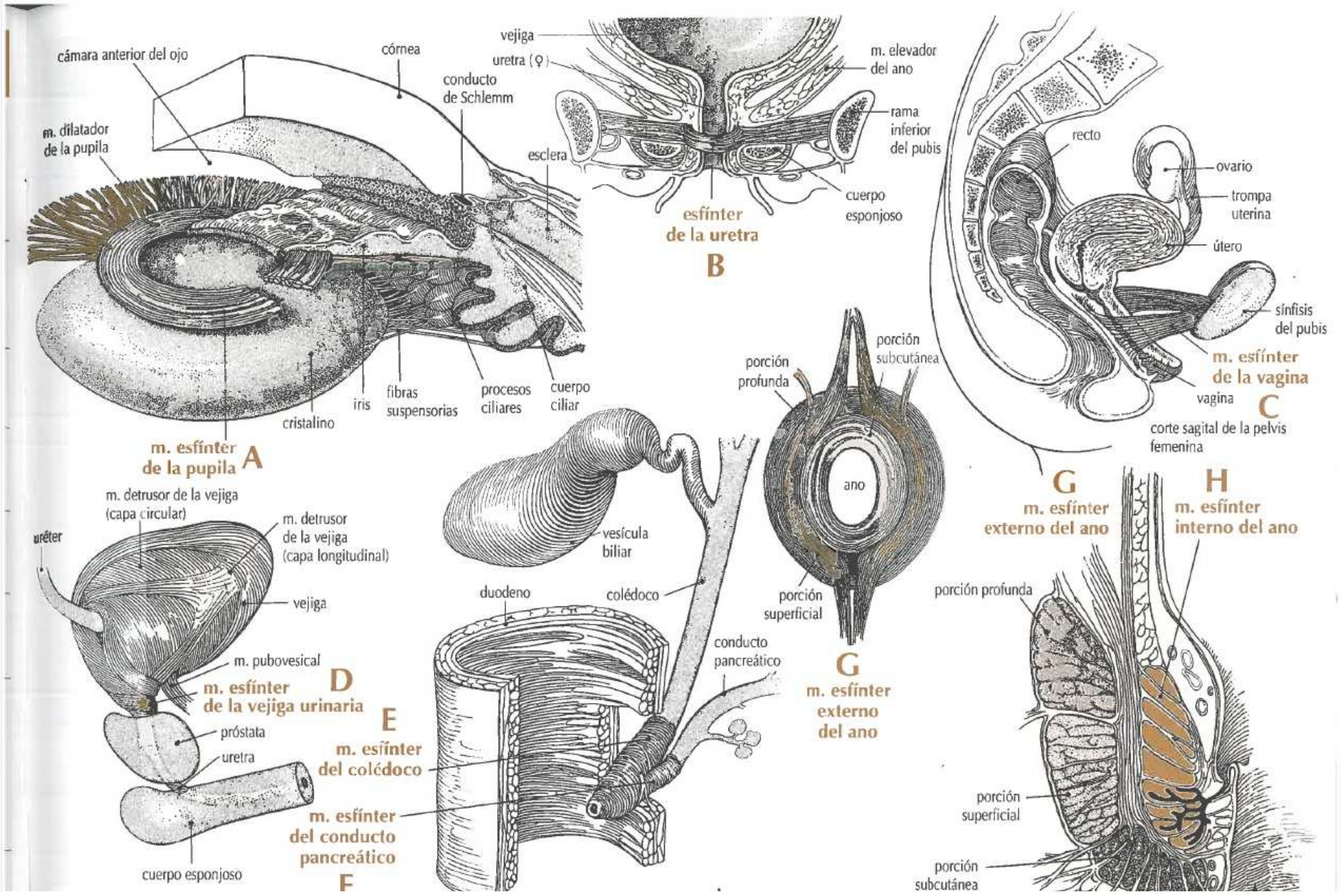
cámara anterior del ojo
córnea
conducto de Schlemm
m. dilatador de la pupila
esclera
cristalino
iris
fibras suspensorias
procesos ciliares
cuerpo ciliar
m. esfínter de la pupila
A
vejiga
uretra (♀)
m. elevador del ano
rama inferior del pubis
cuerpo esponjoso
esfínter de la uretra
B
recto
ovario
trompa uterina
útero
sínfisis del pubis
m. esfínter de la vagina
vagina
C
corte sagital de la pelvis femenina
porción profunda
porción subcutánea
ano
porción superficial
G
m. esfínter externo del ano
G
m. esfínter externo del ano
H
m. esfínter interno del ano
porción profunda
porción superficial
porción subcutánea
m. detrusor de la vejiga (capa circular)
uréter
m. detrusor de la vejiga (capa longitudinal)
vejiga
m. pubovesical
m. esfínter de la vejiga urinaria
D
próstata
uretra
cuerpo esponjoso
vesícula biliar
duodeno
colédoco
conducto pancreático
E
m. esfínter del colédoco
m. esfínter del conducto pancreático
F

	MÚSCULO	ORIGEN	INSERCIÓN	INERVACIÓN	ACCIÓN
A	**m. esfínter pilórico** *m. sphincter pylori*	grueso anillo muscular en la parte inferior del estómago, cerca de la abertura al duodeno		ramos simpáticos del plexo celíaco y ramos parasimpáticos del nervio vago (X par craneal)	actúa como válvula para cerrar la luz del píloro
B	**m. espinoso** *m. spinalis*	la división medial del m. erector de la columna, que incluye el m. espinoso de la cabeza, el m. espinoso del cuello y el m. espinoso del tórax		ramos dorsales de los nervios espinales cervicales y torácicos inferiores	extiende la columna vertebral
C	**m. espinoso de la cabeza** *m. spinalis capitis*	apófisis espinosas de las vértebras C6 a C7 y T1 a T2	hueso occipital entre las líneas nucales superior e inferior	ramos dorsales de los nervios espinales torácicos superiores y cervicales	extiende la cabeza
D	**m. espinoso del cuello** *m. spinalis cervicis*	apófisis espinosas de las vértebras C6 a C7 y T1 a T2	apófisis espinosas de las vértebras C2 a C4	ramos dorsales de los nervios espinales cervicales y torácicos inferiores	extiende la columna vertebral
E	**m. espinoso del tórax** *m. spinalis thoracis*	apófisis espinosas de las vértebras T11 a T12 y L1 a L2	apófisis espinosas de las vértebras T2 a T7	ramos dorsales de los nervios espinales torácicos	extiende la columna vertebral
F	**m. esplenio de la cabeza** *m. splenius capitis*	porción inferior del ligamento nucal y apófisis espinosas de las vértebras C7, T1, T2 y T3	apófisis mastoides del hueso temporal y porción lateral de la línea nucal superior	ramo dorsal de los nervios espinales cervicales medios	inclina y rota la cabeza
G	**m. esplenio del cuello** *m. splenius cervicis*	ligamento nucal y apófisis espinosas de las vértebras dorsales tercera a sexta	tubérculos posteriores de las apófisis transversas de las dos o tres vértebras cervicales superiores	ramos dorsales de los nervios espinales cervicales inferiores	extiende la cabeza y el cuello y gira la cabeza hacia el mismo lado
H	**m. estapedio** *m. stapedius*	conducto óseo de la eminencia piramidal de la pared posterior de la cámara del oído medio	superficie posterior del cuello del estribo	ramo estapedio del nervio facial (VII par craneal)	amortigua las vibraciones excesivas del estribo inclinando la base del estribo
I	**m. esternal** (en un 5% de los individuos) *m. sternalis*	una banda muscular vista ocasionalmente en el extremo esternal del m. pectoral mayor, paralela al borde del esternón		ramo del nervio torácico anterior	protege el esternón

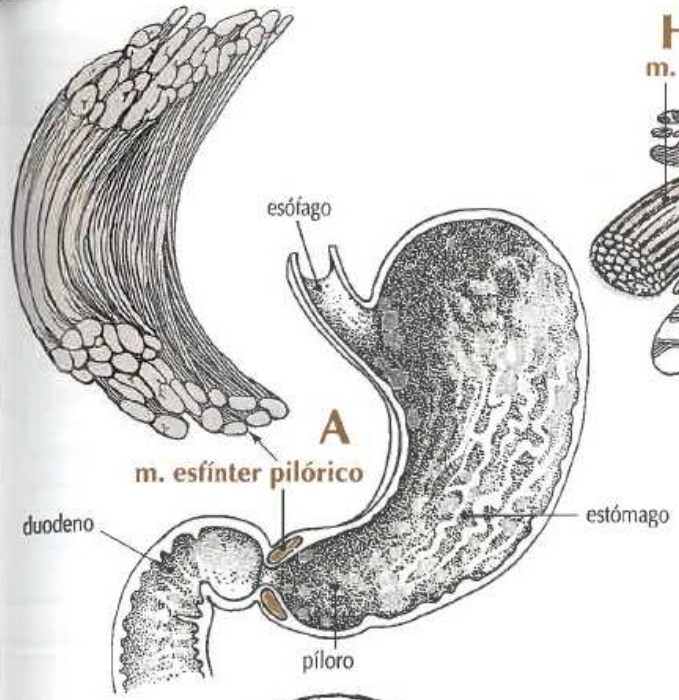
esófago
A
m. esfínter pilórico
duodeno
estómago
píloro

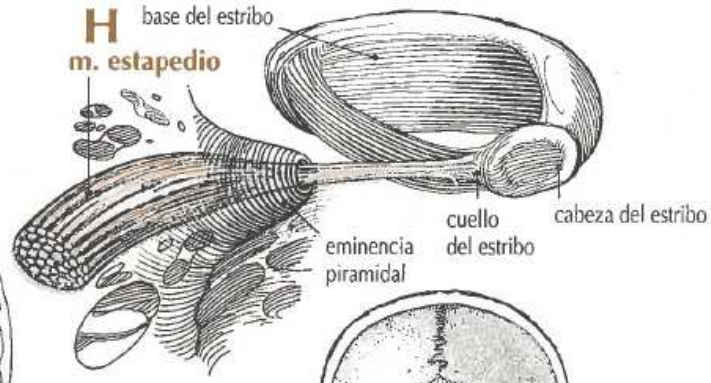
H
m. estapedio
base del estribo
eminencia piramidal
cuello del estribo
cabeza del estribo

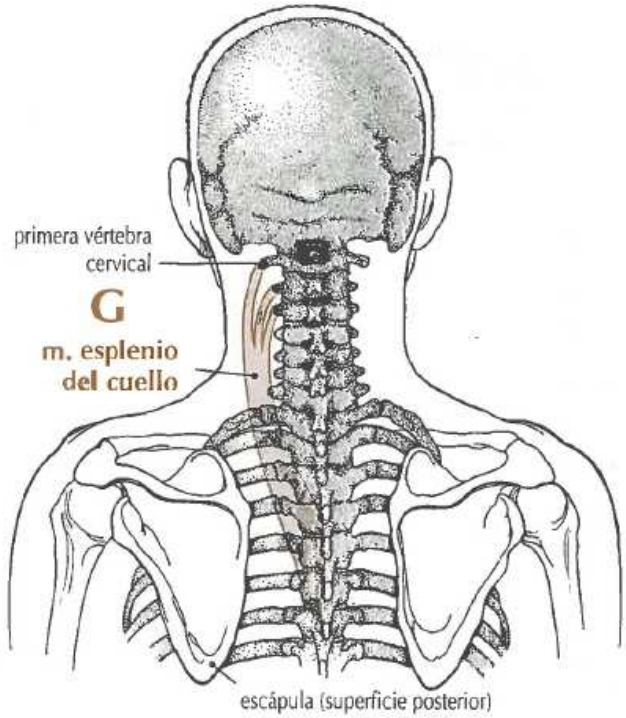
primera vértebra cervical
G
m. esplenio del cuello
escápula (superficie posterior)

F
m. esplenio de la cabeza
vista posterior

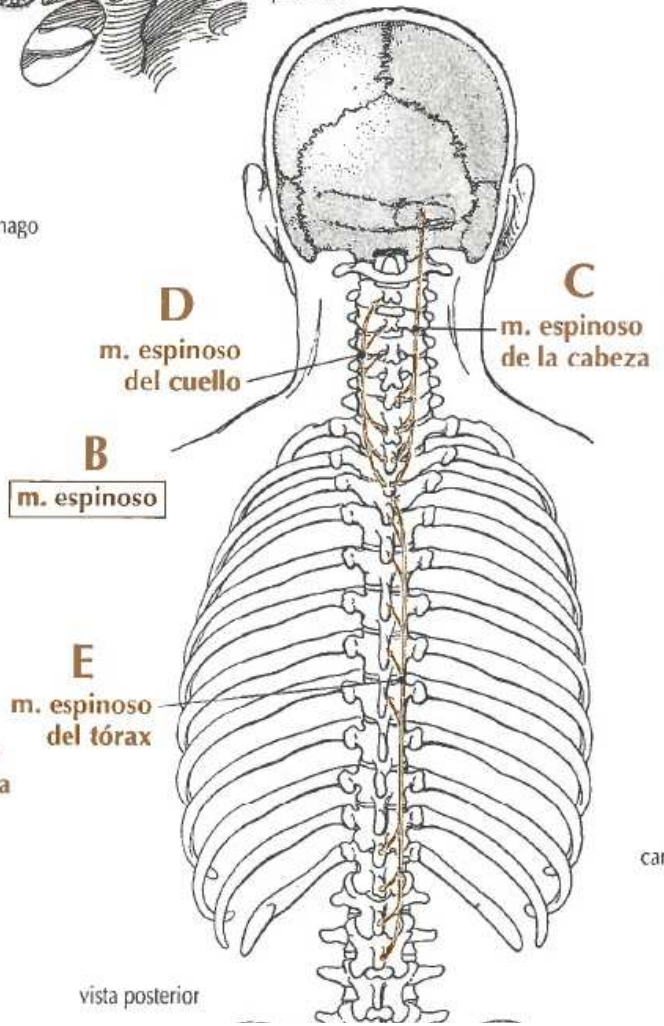
D
m. espinoso del cuello
C
m. espinoso de la cabeza
B
m. espinoso
E
m. espinoso del tórax
vista posterior

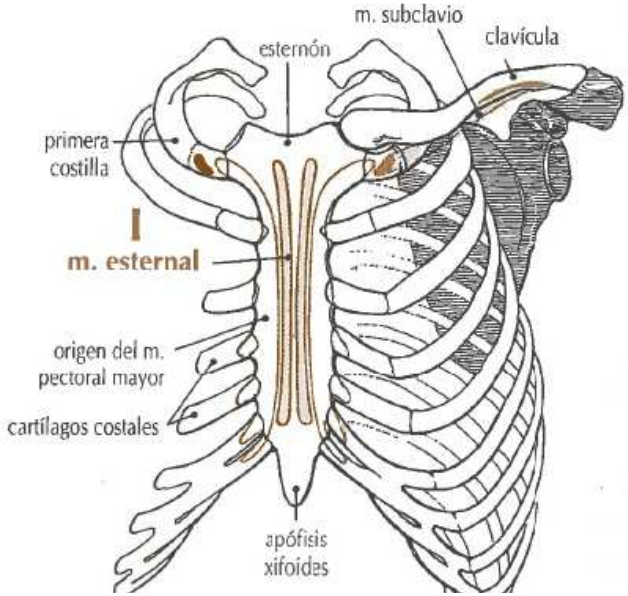
m. subclavio
clavícula
esternón
primera costilla
I
m. esternal
origen del m. pectoral mayor
cartílagos costales
apófisis xifoides

	MÚSCULO	ORIGEN	INSERCIÓN	INERVACIÓN	ACCIÓN
A	**m. esternocleidomastoideo** *m. sternocleidomastoideus*	cabeza esternal: superficie anterior del manubrio cabeza clavicular: tercio medial de la clavícula	apófisis mastoides y línea nucal superior del hueso occipital	nervio accesorio (XI par craneal) y ramo ventral del segundo nervio espinal cervical	rota y extiende la cabeza y flexiona la columna vertebral
B	**m. esternohioideo** *m. sternohyoideus*	extremo medial de la clavícula y porciones superior y posterior del manubrio	borde inferior del cuerpo del hueso hioides	ramos del asa cervical	desciende el hueso hioides y la laringe desde una posición elevada durante la deglución
C	**m. esternotiroideo** *m. sternothyroideus*	superficie posterior del manubrio y borde medial del primer cartílago costal	línea oblicua en la lámina del cartílago tiroides	ramos del asa cervical	tira de la laringe hacia abajo desde una posición elevada durante la deglución
D	**m. estilofaríngeo** *m. stylopharyngeus*	base de la apófisis estiloides del hueso temporal	pared de la faringe y cartílago tiroides	ramo del nervio glosofaríngeo (IX par craneal)	eleva y abre la faringe
E	**m. estilogloso** *m. styloglossus*	extremo inferior de la apófisis estiloides y extremo superior del ligamento estilomandibular	porción longitudinal: cara lateral de la lengua cerca de la superficie dorsal porción oblicua: sobre el m. hiogloso	nervio hipogloso (XII par craneal)	eleva y retrae la lengua
F	**m. estilohioideo** *m. stylohyoideus*	superficie posterior de la apófisis estiloides del hueso temporal	hueso hioides en la unión del asta mayor y el cuerpo	ramo del tronco posterior del nervio facial (VII par craneal)	tira del hueso hioides hacia arriba y hacia atrás
G	**m. extensor corto de los dedos del pie** *m. extensor digitorum brevis*	superficie dorsolateral del calcáneo	aponeurosis dorsal de la falange proximal del dedo gordo y tendones extensores de los dedos segundo, tercero y cuarto	ramo terminal lateral del nervio peroneo profundo (S1 y S2)	extensión de los dedos del pie
H	**m. extensor corto del dedo gordo del pie** (porción medial del m. extensor corto de los dedos del pie) *m. extensor hallucis brevis*	superficie dorsal del calcáneo y ligamento astragalocalcáneo interóseo	superficie dorsal de la base de la falange proximal del dedo gordo	nervio peroneo profundo (S1 y S2)	flexión dorsal del dedo gordo

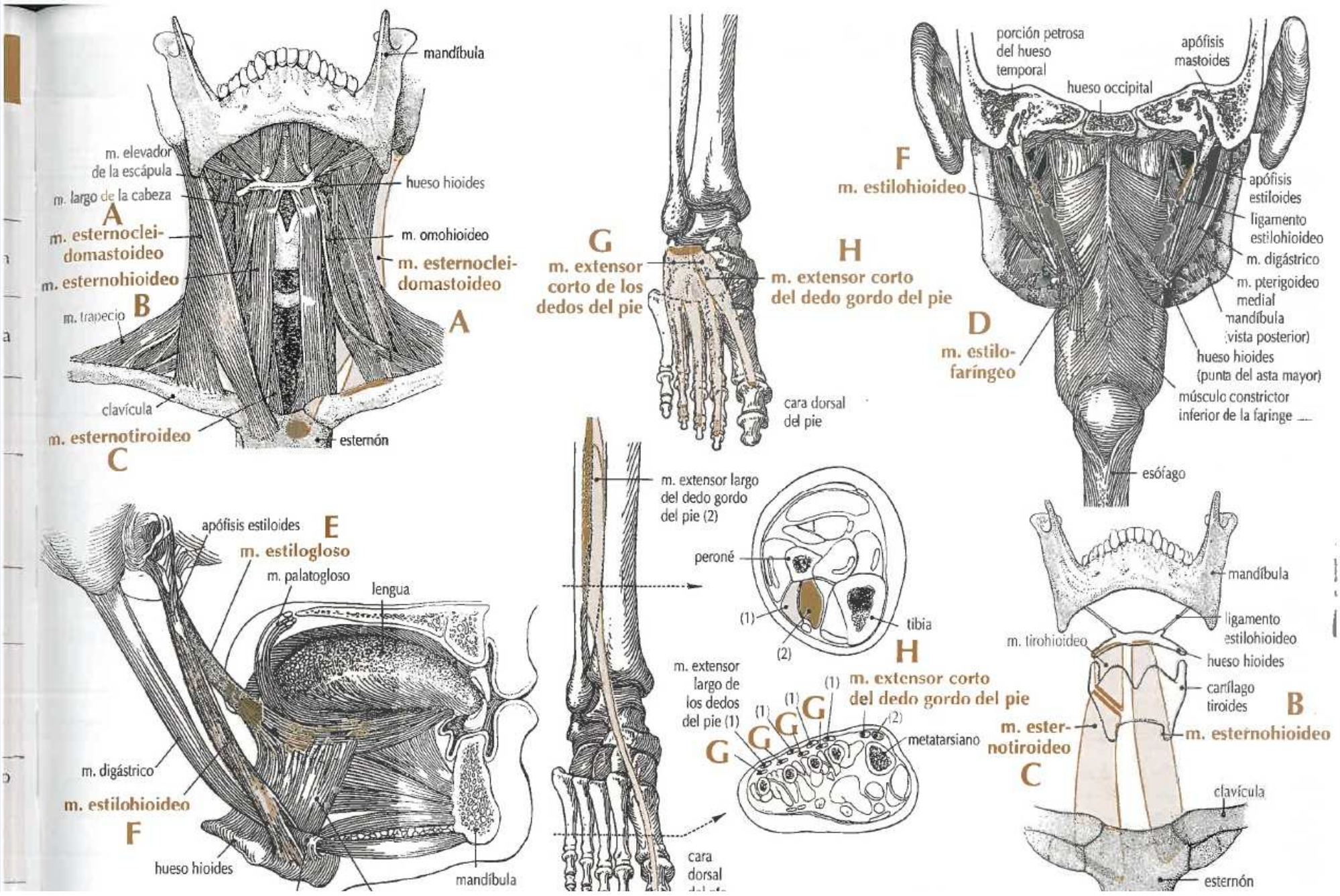
mandíbula
m. elevador de la escápula
m. largo de la cabeza
A
m. esternocleidomastoideo
m. esternohioideo
B
m. trapecio
hueso hioides
m. omohioideo
m. esternocleidomastoideo
A
clavícula
m. esternotiroideo
C
esternón
G
m. extensor corto de los dedos del pie
H
m. extensor corto del dedo gordo del pie
cara dorsal del pie
porción petrosa del hueso temporal
apófisis mastoides
hueso occipital
F
m. estilohioideo
apófisis estiloides
ligamento estilohioideo
m. digástrico
m. pterigoideo medial
mandíbula (vista posterior)
hueso hioides (punta del asta mayor)
músculo constrictor inferior de la faringe
D
m. estilofaríngeo
esófago
apófisis estiloides
E
m. estilogloso
m. palatogloso
lengua
m. digástrico
m. estilohioideo
F
hueso hioides
mandíbula
m. extensor largo del dedo gordo del pie (2)
peroné
(1)
(2)
tibia
H
m. extensor largo de los dedos del pie (1)
(1)
(1)
(1)
G
G
G
G
(2)
m. extensor corto del dedo gordo del pie
metatarsiano
cara dorsal
mandíbula
ligamento estilohioideo
m. tirohioideo
hueso hioides
cartílago tiroides
B
m. esternotiroideo
C
m. esternohioideo
clavícula
esternón

	MÚSCULO	ORIGEN	INSERCIÓN	INERVACIÓN	ACCIÓN
A	**m. extensor corto del pulgar** *m. extensor pollicis brevis*	superficie dorsal del tercio medio del radio y membrana interósea	superficie dorsal de la falange proximal del pulgar	nervio interóseo posterior del nervio radial profundo (C7 y C8)	extensión y abducción del pulgar
B	**m. extensor cubital del carpo** m. cubital posterior *m. extensor carpi ulnaris*	cabeza humeral: epicóndilo lateral del húmero cabeza cubital: borde posterior del cúbito	base del quinto metacarpiano	nervio interóseo posterior del nervio radial profundo (C7 y C8)	extensión de la muñeca y aducción de la mano
C	**m. extensor de los dedos de la mano** *m. extensor digitorum*	epicóndilo lateral del húmero	tendón extensor común en el dorso de cada dedo	nervio interóseo posterior del nervio radial profundo (C7 y C8)	extensión de los dedos y la muñeca
D	**m. extensor del dedo índice** *m. extensor indicis*	superficie posterior del cúbito y membrana interósea	aponeurosis dorsal del dedo índice (se une al tendón del m. extensor de los dedos de la mano)	nervio interóseo posterior del nervio radial profundo (C7 y C8)	extensión del dedo índice y participa en la extensión de la mano
E	**m. extensor del dedo meñique** *m. extensor digiti minimi*	epicóndilo lateral del húmero	aponeurosis dorsal del dedo meñique	nervio interóseo posterior del nervio radial profundo (C7 y C8)	extensión del dedo meñique
F	**m. extensor largo de los dedos del pie** *m. extensor digitorum longus*	cóndilo lateral de la tibia, superficie medial de los tres cuartos superiores del peroné y membrana interósea	aponeurosis dorsal de las falanges media y distal de los cuatro dedos laterales	nervio peroneo profundo (L5 y S1)	extensión de los dedos del pie y flexión dorsal del pie
G	**m. extensor largo del dedo gordo del pie** *m. extensor hallucis longus*	porción media del peroné y membrana interósea	superficie dorsal de la falange distal del dedo gordo	nervio peroneo profundo (L5 y S1)	extensión del dedo gordo y flexión dorsal del pie
H	**m. extensor largo del pulgar** *m. extensor pollicis longus*	tercio medio del cúbito y membrana interósea	base de la falange distal del pulgar	nervio interóseo posterior del nervio radial profundo (C7 y C8)	extensión de la falange distal del pulgar y abducción del pulgar

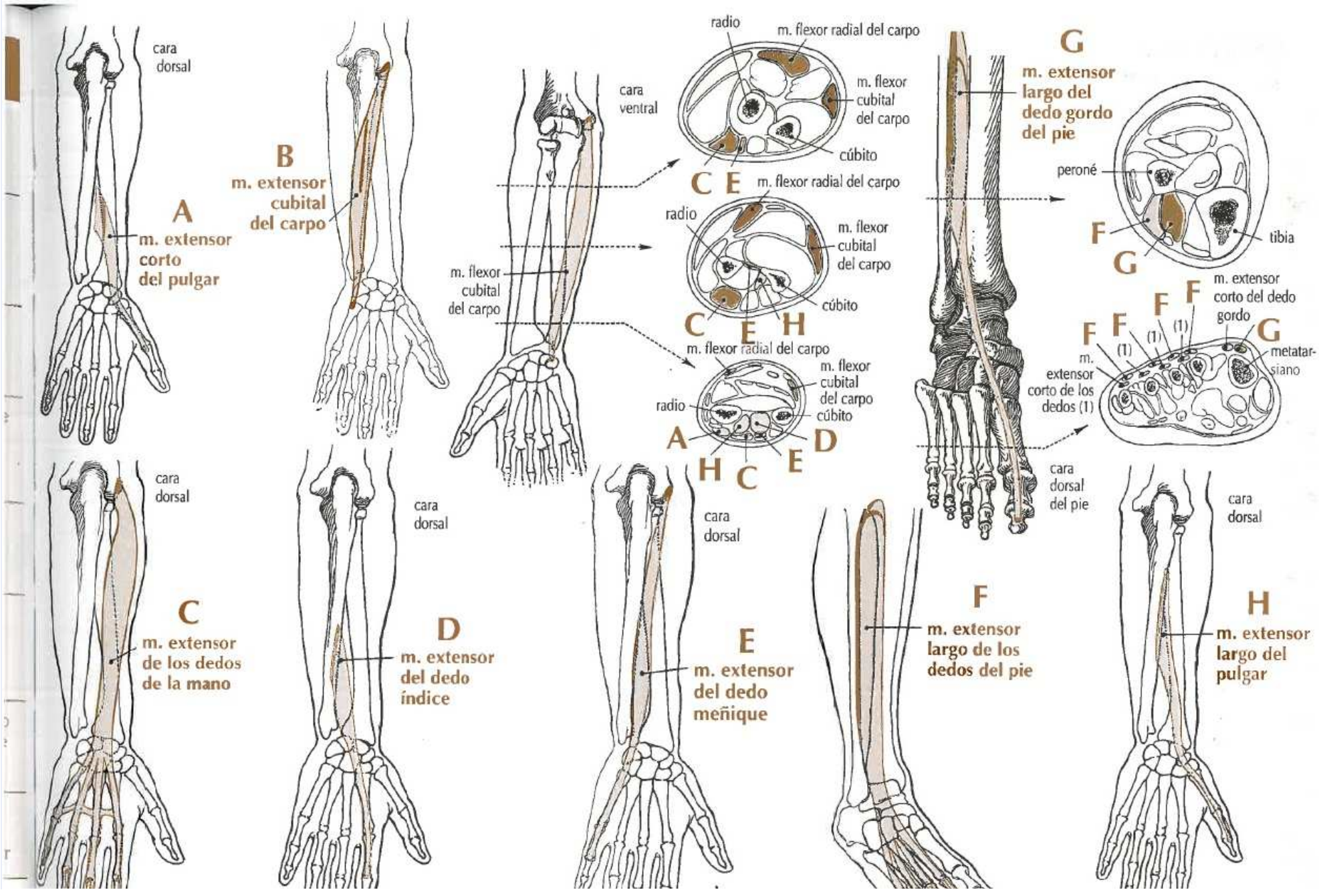
cara dorsal
A
m. extensor corto del pulgar
B
m. extensor cubital del carpo
cara ventral
m. flexor cubital del carpo
radio
m. flexor radial del carpo
m. flexor cubital del carpo
cúbito
C E
m. flexor radial del carpo
radio
m. flexor cubital del carpo
cúbito
C E H
m. flexor radial del carpo
m. flexor cubital del carpo
radio
cúbito
A D
H C E
G
m. extensor largo del dedo gordo del pie
peroné
tibia
F
G
m. extensor corto del dedo gordo
F F F
(1) (1) (1)
G
m. extensor corto de los dedos (1)
metatarsiano
cara dorsal del pie
cara dorsal
C
m. extensor de los dedos de la mano
cara dorsal
D
m. extensor del dedo índice
cara dorsal
E
m. extensor del dedo meñique
F
m. extensor largo de los dedos del pie
cara dorsal
H
m. extensor largo del pulgar

	MÚSCULO	ORIGEN	INSERCIÓN	INERVACIÓN	ACCIÓN
A	**m. extensor radial corto del carpo** m. segundo radial externo *m. extensor carpi radialis brevis*	epicóndilo lateral del húmero y ligamento radial colateral de la articulación del codo	base del tercer metacarpiano	nervio interóseo posterior del nervio radial (C7 y C8)	extensión de la muñeca y abducción de la mano
B	**m. extensor radial largo del carpo** m. primer radial externo *m. extensor carpi radialis longus*	cresta supracondílea lateral del húmero	superficie dorsal del segundo metacarpiano	nervio radial (C6 y C7)	extensión de la muñeca y abducción de la mano
C	**m. flexor corto de los dedos del pie** *m. flexor digitorum brevis*	superficie medial de la tuberosidad del calcáneo y ligamento plantar largo	falanges medias de los cuatro dedos laterales	nervio plantar lateral (S2, S3)	flexiona los cuatro dedos laterales
D	**m. flexor corto del dedo gordo del pie** *m. flexor hallucis brevis*	cara inferior del hueso cuboides y hueso cuneiforme lateral	ambos lados de la falange proximal del dedo gordo	nervio plantar medial (S2, S3)	flexiona el dedo gordo
E	**m. flexor corto del dedo meñique** *m. flexor digiti minimi brevis manus*	gancho del ganchoso, retináculo flexor	base de la falange proximal del meñique	ramo profundo del nervio cubital (C8, T1)	flexiona la falange proximal del meñique
F	**m. flexor corto del pulgar** *m. flexor pollicis brevis*	parte superficial: borde distal del retináculo flexor y tubérculo del trapecio parte profunda: huesos trapezoide y grande de la muñeca y ligamento palmar	parte superficial: base de la falange proximal del pulgar parte profunda: base de la falange proximal del pulgar	parte superficial: ramo lateral del nervio mediano parte profunda: ramo profundo del nervio cubital	flexiona el pulgar
G	**m. flexor corto del quinto dedo del pie** *m. flexor digiti minimi brevis pedis*	base del quinto metatarsiano y vaina del m. peroneo largo	falange proximal del quinto dedo	ramo superficial del nervio plantar lateral (S2, S3)	flexiona el quinto dedo del pie
H	**m. flexor cubital del carpo** m. cubital anterior *m. flexor carpi ulnaris*	cabeza humeral: epicóndilo medial del húmero cabeza cubital: lado medial del olécranon y dos tercios superiores del borde posterior del cúbito	huesos pisiforme, ganchoso y quinto metacarpiano y retináculo flexor	nervio cubital (C7 y C8)	flexión de la muñeca y aducción de la mano

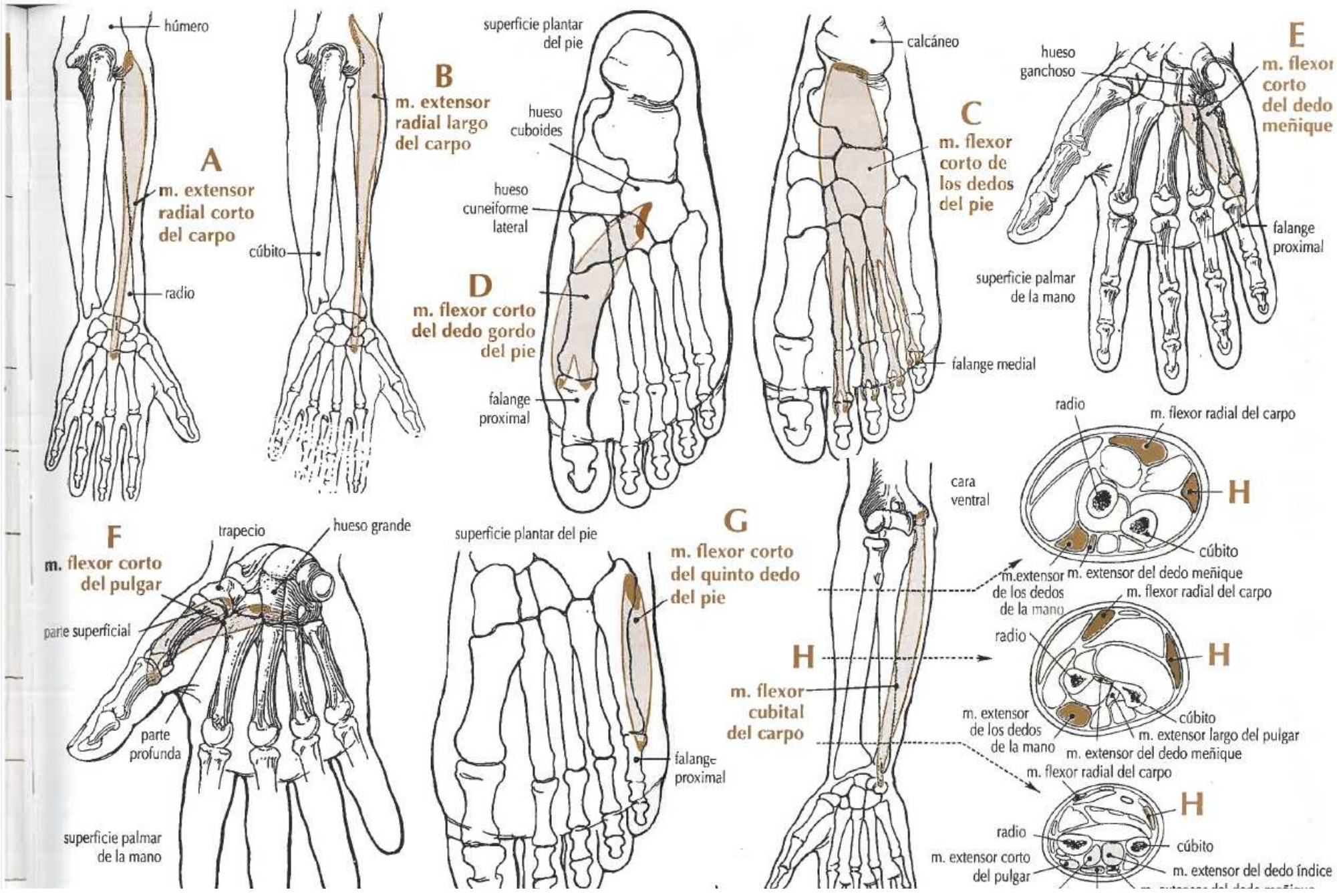
húmero
A
m. extensor radial corto del carpo
radio
B
m. extensor radial largo del carpo
cúbito
superficie plantar del pie
hueso cuboides
hueso cuneiforme lateral
D
m. flexor corto del dedo gordo del pie
falange proximal
calcáneo
C
m. flexor corto de los dedos del pie
falange medial
hueso ganchoso
E
m. flexor corto del dedo meñique
falange proximal
superficie palmar de la mano
radio
m. flexor radial del carpo
H
cúbito
m.extensor de los dedos de la mano
m. extensor del dedo meñique
F
m. flexor corto del pulgar
trapecio
hueso grande
parte superficial
parte profunda
superficie palmar de la mano
superficie plantar del pie
G
m. flexor corto del quinto dedo del pie
falange proximal
cara ventral
H
m. flexor cubital del carpo
m. flexor radial del carpo
radio
H
cúbito
m. extensor de los dedos de la mano
m. extensor largo del pulgar
m. extensor del dedo meñique
m. flexor radial del carpo
H
radio
cúbito
m. extensor corto del pulgar
m. extensor del dedo índice

	MÚSCULO	ORIGEN	INSERCIÓN	INERVACIÓN	ACCIÓN
A	**m. flexor largo de los dedos del pie** *m. flexor digitorum longus*	superficie posterior de la mitad media de la tibia	falanges distales de los cuatro dedos laterales	nervio tibial (S2, S3)	flexiona los dedos segundo a quinto y produce flexión plantar del pie
B	**m. flexor largo del dedo gordo del pie** *m. flexor hallucis longus*	dos tercios inferiores de la superficie posterior del peroné, tabique intermuscular, membrana interósea	cara plantar de la falange distal del dedo gordo	nervio tibial (S2, S3)	flexiona el dedo gordo y produce flexión plantar del pie
C	**m. flexor largo del pulgar** *m. flexor pollicis longus*	superficie anterior del radio, membrana interósea adyacente, apófisis coronoides del cúbito	falange distal del pulgar	ramo interóseo anterior del nervio mediano (C8, T1)	flexiona el pulgar
D	**m. flexor profundo de los dedos** *m. flexor digitorum profundus*	tres cuartos superiores del cúbito y membrana interósea adyacente	falanges distales de los dedos de las manos	nervio cubital; ramo interóseo anterior del nervio mediano (C8, T1)	flexiona las falanges terminales de los cuatro dedos laterales; participa en la flexión de la muñeca
E	**m. flexor radial del carpo** m. palmar mayor *m. flexor carpi radialis*	epicóndilo medial del húmero y fascia antebraquial	bases de los metacarpianos segundo y tercero	nervio mediano (C6 y C7)	flexión de la muñeca y abducción de la mano
F	**m. flexor superficial de los dedos** *m. flexor digitorum superficialis*	cabeza humerocubital: epicóndilo medial del húmero, apófisis coronoides del cúbito cabeza radial: borde anterior del radio	falanges medias de los dedos segundo a quinto	nervio mediano (C7, C8, T1)	flexiona las falanges y la muñeca

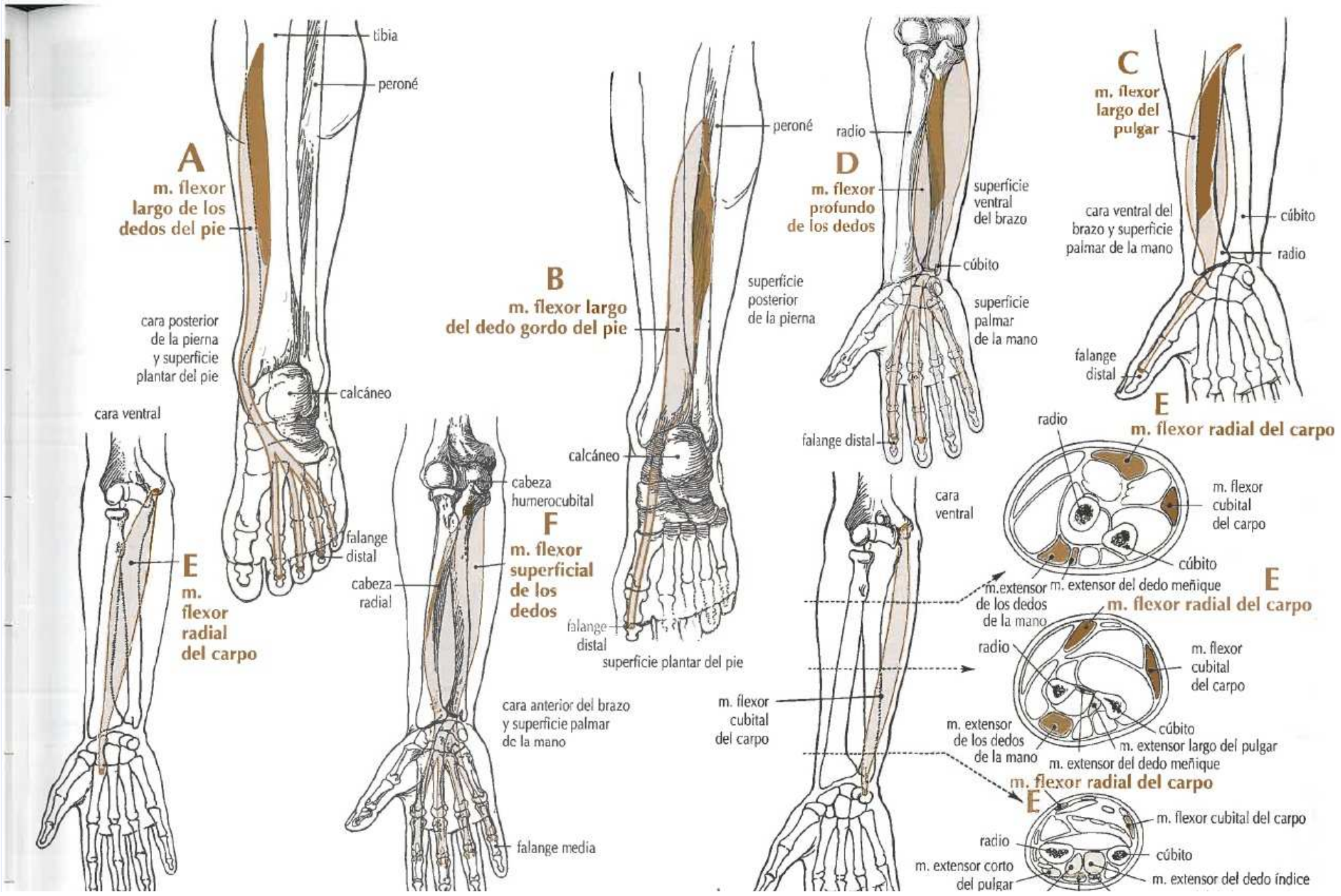
A
m. flexor largo de los dedos del pie
tibia
peroné
cara posterior de la pierna y superficie plantar del pie
calcáneo
falange distal
B
m. flexor largo del dedo gordo del pie
peroné
superficie posterior de la pierna
calcáneo
falange distal
superficie plantar del pie
C
m. flexor largo del pulgar
cara ventral del brazo y superficie palmar de la mano
cúbito
radio
falange distal
D
m. flexor profundo de los dedos
radio
superficie ventral del brazo
cúbito
superficie palmar de la mano
falange distal
E
m. flexor radial del carpo
cara ventral
E
m. flexor radial del carpo
cara ventral
cabeza humerocubital
F
m. flexor superficial de los dedos
cabeza radial
cara anterior del brazo y superficie palmar de la mano
falange media
m. flexor cubital del carpo
E
m. flexor radial del carpo
radio
m. flexor cubital del carpo
cúbito
m.extensor de los dedos de la mano
m. extensor del dedo meñique
E
m. flexor radial del carpo
radio
m. flexor cubital del carpo
cúbito
m. extensor de los dedos de la mano
m. extensor largo del pulgar
m. extensor del dedo meñique
m. flexor radial del carpo
E
m. flexor cubital del carpo
radio
cúbito
m. extensor corto del pulgar
m. extensor del dedo índice

	MÚSCULO	ORIGEN	INSERCIÓN	INERVACIÓN	ACCIÓN
A	**m. gastrocnemio** *m. gastrocnemius*	cabeza medial: superficie poplítea del fémur, parte superior del cóndilo medial del fémur y cápsula de la articulación de la rodilla cabeza lateral: cóndilo lateral del fémur, parte inferior de la línea supracondílea y cápsula de la articulación de la rodilla	calcáneo a través del tendón calcáneo (en común con el m. sóleo)	nervio tibial (S1, S2)	flexión plantar del pie y flexión de la rodilla
B	**m. gemelo inferior** *m. gemellus inferior*	parte superior de la tuberosidad isquiática	cara medial del trocánter mayor del fémur a través del tendón obturador interno	nervio al m. cuadrado femoral (L5, S1)	rotación lateral del muslo
C	**m. gemelo superior** *m. gemellus superior*	espina isquiática	cara medial del trocánter mayor del fémur a través del tendón obturador interno	nervio obturador interno (L5, S1)	rotación y extensión lateral del muslo y abducción del muslo flexionado
D	**m. geniogloso** *m. genioglossus*	tubérculo geni superior de la cara profunda de la sínfisis mandibular	toda la superficie ventral de la lengua, hueso hioides y m. constrictor medio de la faringe	ramos musculares del nervio hipogloso (XII par craneal)	saca y desciende la lengua
E	**m. genihioideo** *m. geniohyoideus*	tubérculo geni inferior de la cara profunda de la sínfisis mandibular	superficie anterior del cuerpo del hueso hioides	primer nervio espinal cervical a través del nervio hipogloso (XII par craneal)	eleva el hueso hioides y lo tracciona hacia delante
F	**m. glúteo mayor** *m. gluteus maximus*	porción superior de la superficie externa del ilion, el sacro y el cóccix, ligamento sacrotuberoso y aponeurosis glútea	tracto iliotibial de la fascia lata y tuberosidad glútea del fémur	nervio glúteo inferior (L5, S1, S2)	rotación lateral del muslo, lo extiende y abduce

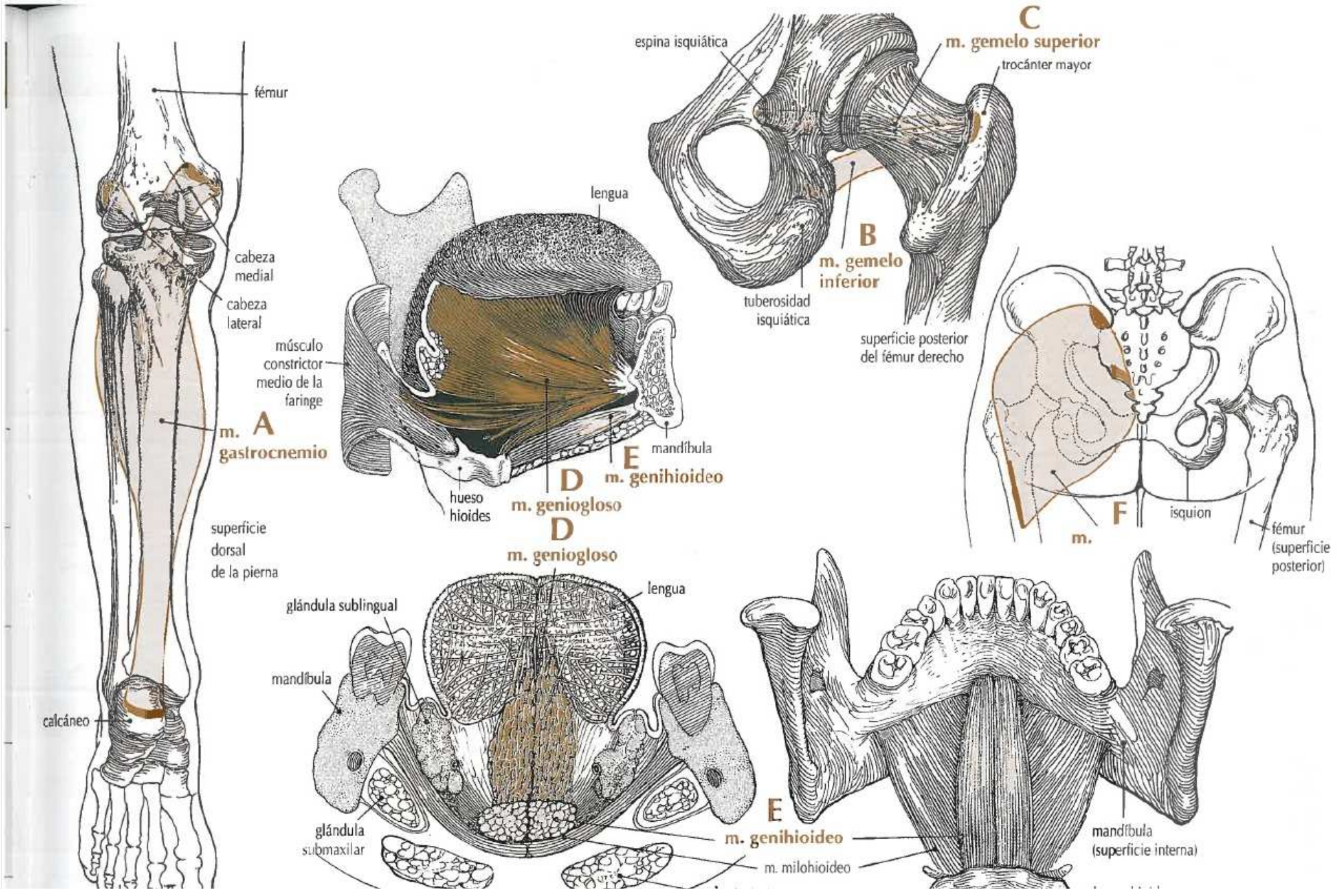
fémur
cabeza medial
cabeza lateral
A
m. gastrocnemio
superficie dorsal de la pierna
calcáneo
espina isquiática
C
m. gemelo superior
trocánter mayor
B
m. gemelo inferior
tuberosidad isquiática
superficie posterior del fémur derecho
lengua
músculo constrictor medio de la faringe
mandíbula
E
m. genihioideo
D
m. geniogloso
hueso hioides
F
m.
isquion
fémur (superficie posterior)
D
m. geniogloso
lengua
glándula sublingual
mandíbula
glándula submaxilar
E
m. genihioideo
m. milohioideo
mandíbula (superficie interna)

	MÚSCULO	ORIGEN	INSERCIÓN	INERVACIÓN	ACCIÓN
A	**m. glúteo medio** *m. gluteus medius*	porción media de la superficie externa del ilion	superficie lateral del trocánter mayor del fémur	nervio glúteo superior (L5, S1)	abducción y rotación medial del muslo y bascula la pelvis para levantar el pie opuesto del suelo
B	**m. glúteo menor** *m. gluteus minimus*	porción inferior de la superficie externa del ilion entre las líneas glúteas anterior e inferior	superficie anterior del trocánter mayor del fémur y cápsula fibrosa de la articulación de la cadera	nervio glúteo superior (L5, S1)	abducción y rotación medial del muslo
C	**m. hiogloso** *m. hyoglossus*	cuerpo y asta mayor del hueso hioides	parte lateral de la lengua	ramo muscular del nervio hipogloso (XII par craneal)	retrae y desciende la lengua
D	**m. ilíaco** *m. iliacus*	fosa ilíaca (superficie interna del hueso ilíaco) y cara lateral del sacro	tendón del psoas mayor y trocánter menor del fémur	ramos del nervio femoral (L2, L3)	flexiona el muslo
E	**m. iliococcígeo** (parte del m. elevador del ano) *m. iliococcygeal*	espina isquiática y arco tendinoso de la fascia pélvica	cóccix y rafe medial, entre la punta del cóccix y el conducto anal	ramo de S4 y ramo del nervio rectal inferior	sujeta las vísceras de la pelvis
F	**m. iliocostal** *m. iliocostalis*	porción lateral del m. erector de la columna (sacroespinal), compuesta de tres partes: m. iliocostal del cuello, m. iliocostal del tórax y m. iliocostal lumbar			extiende la columna vertebral y participa en el movimiento lateral del tronco
G	**m. iliocostal del cuello** *m. iliocostalis cervicis*	ángulos de las costillas III, IV, V y VI	apófisis transversas de las vértebras cervicales cuarta, quinta y sexta	ramos dorsales de los nervios espinales cervicales inferiores	extiende la columna vertebral cervical y la flexiona lateralmente
H	**m. iliocostal del tórax** *m. iliocostalis thoracis*	bordes superiores de las seis costillas inferiores, medial a los ángulos	ángulos de las seis costillas superiores y apófisis transversas de la séptima vértebra cervical	ramos dorsales de los nervios espinales dorsales	extiende la columna vertebral dorsal y la flexiona lateralmente
I	**m. iliocostal lumbar** *m. iliocostalis lumborum*	cresta ilíaca y fascia toracolumbar	apófisis transversas de las vértebras lumbares y borde inferior de los ángulos de las siete costillas inferiores	ramos dorsales de los nervios espinales dorsales y lumbares superiores	extiende la columna vertebral lumbar y la flexiona lateralmente

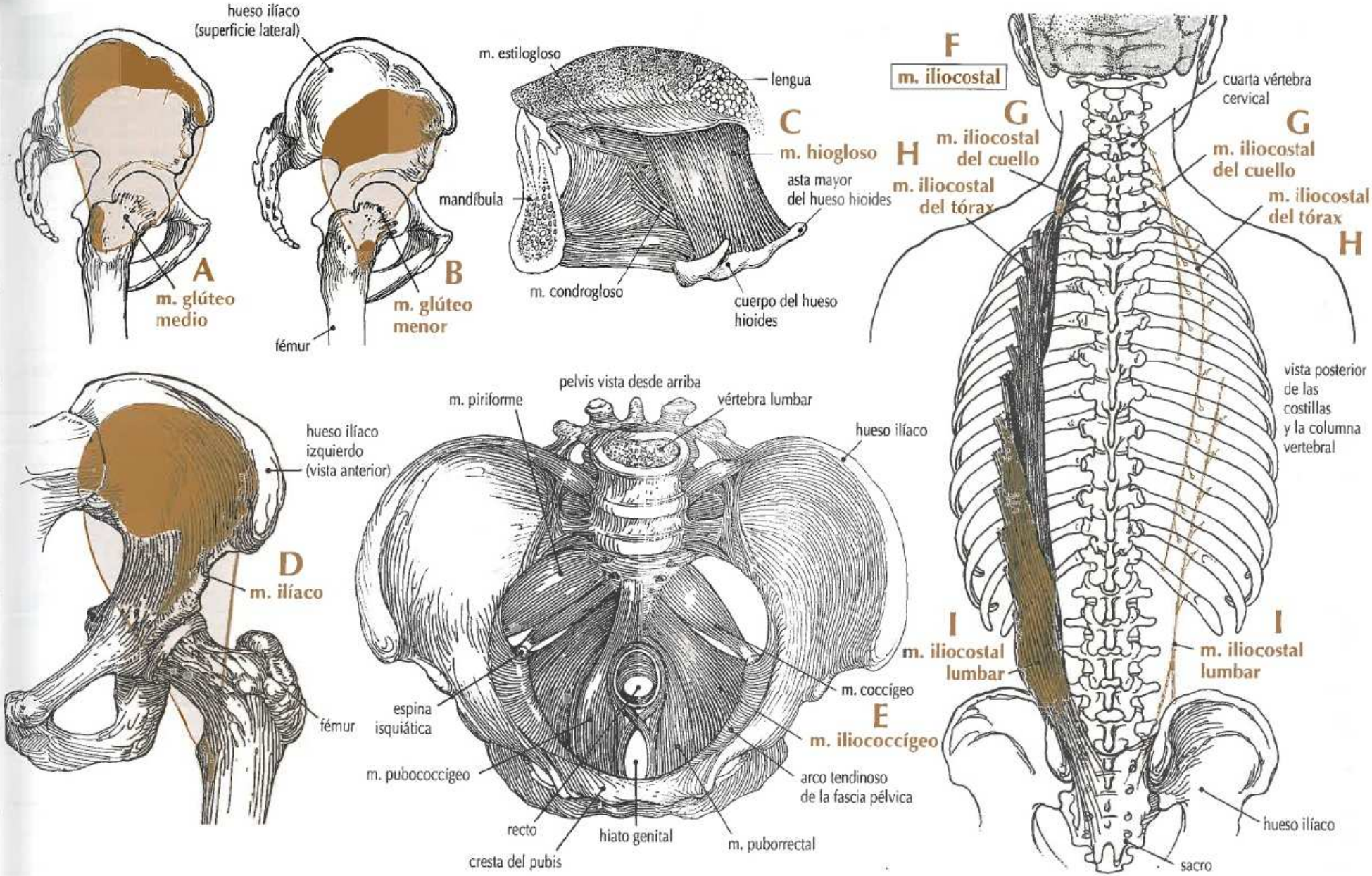
hueso ilíaco
(superficie lateral)
A
m. glúteo
medio
B
m. glúteo
menor
fémur
m. estilogloso
lengua
C
m. hiogloso
mandíbula
asta mayor
del hueso hioides
m. condrogloso
cuerpo del hueso
hioides
F
m. iliocostal
G
m. iliocostal
del cuello
H
m. iliocostal
del tórax
cuarta vértebra
cervical
G
m. iliocostal
del cuello
m. iliocostal
del tórax
H
vista posterior
de las
costillas
y la columna
vertebral
hueso ilíaco
izquierdo
(vista anterior)
D
m. ilíaco
fémur
pelvis vista desde arriba
m. piriforme
vértebra lumbar
hueso ilíaco
espina
isquiática
m. pubococcígeo
recto
cresta del pubis
hiato genital
m. puborrectal
arco tendinoso
de la fascia pélvica
m. iliococcígeo
E
m. coccígeo
I
m. iliocostal
lumbar
I
m. iliocostal
lumbar
hueso ilíaco
sacro

© MELLONI

	MÚSCULO	ORIGEN	INSERCIÓN	INERVACIÓN	ACCIÓN
A	**m. incisivo del labio inferior** *m. incisivus labii inferioris*	mandíbula adyacente al m. mentoniano	ángulo de la boca	ramo mandibular marginal del nervio facial (VII par craneal)	reducen la profundidad del vestíbulo de la boca y participa en la articulación y en la masticación
B	**m. incisivo del labio superior** *m. incisivus labii superioris*	maxilar, cerca de la raíz del diente incisivo lateral	ángulo de la boca	ramo bucal inferior del nervio facial (VII par craneal)	reducen la profundidad del vestíbulo de la boca y participan en la articulación y la masticación
C	**m. infraespinoso** *m. infraespinatus*	dos tercios mediales de la fosa infraespinosa y fascia infraespinosa	superficie posterior del tubérculo mayor del húmero	nervio supraescapular (C4, C5, C6)	rota el brazo lateralmente
D	**mm. infrahioideos** *mm. infrahyoidei*	músculos acintados situados debajo del hueso hioides; son los músculos omohioideo, esternohioideo, esternotiroideo y tirohioideo			estabilizan el hueso hioides al esternón, la clavícula y la escápula y como grupo son antagonistas del grupo suprahioideo
E	**mm. intercostales externos** *mm. intercostales externi*	borde inferior de la costilla	borde superior de la costilla inferior	nervios intercostales	aproximan las costillas
F	**mm. intercostales internos** *mm. intercostales interni*	borde inferior de la costilla y cartílago costal	borde superior de la costilla y el cartílago costal inferiores	nervios intercostales	aproximan las costillas
G	**mm. intercostales íntimos** *mm. intercostales intimi*	superficie interna del borde superior de la costilla	superficie interna del borde inferior de la costilla superior	nervios intercostales	aproximan las costillas

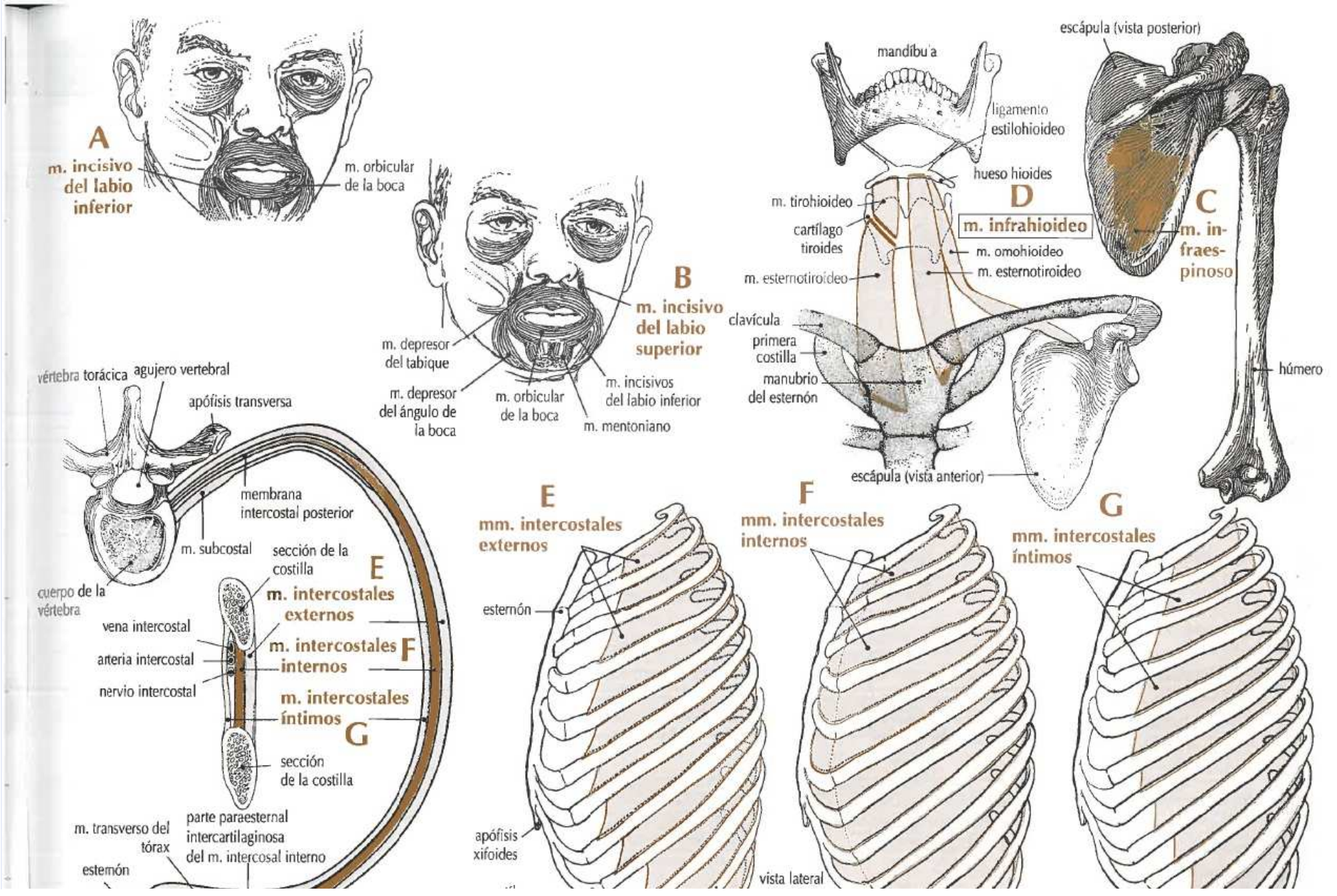
A
m. incisivo del labio inferior
m. orbicular de la boca
B
m. incisivo del labio superior
m. depresor del tabique
m. depresor del ángulo de la boca
m. orbicular de la boca
m. incisivos del labio inferior
m. mentoniano
mandíbula
ligamento estilohioideo
hueso hioides
D
m. infrahioideo
m. tirohioideo
cartílago tiroides
m. omohioideo
m. esternotiroideo
m. esternotiroideo
clavícula
primera costilla
manubrio del esternón
escápula (vista anterior)
escápula (vista posterior)
C
m. infraespinoso
húmero
vértebra torácica
agujero vertebral
apófisis transversa
membrana intercostal posterior
m. subcostal
cuerpo de la vértebra
sección de la costilla
E
m. intercostales externos
vena intercostal
arteria intercostal
nervio intercostal
m. intercostales internos
F
m. intercostales íntimos
G
sección de la costilla
m. transverso del tórax
parte paraesternal intercartilaginosa del m. intercostal interno
esternón
E
mm. intercostales externos
esternón
apófisis xifoides
F
mm. intercostales internos
vista lateral
G
mm. intercostales íntimos

	MÚSCULO	ORIGEN	INSERCIÓN	INERVACIÓN	ACCIÓN
A	**mm. interespinosos** *mm. interespinales*	mm. cortos entre las apófisis espinosas de las vértebras contiguas a cada lado del ligamento interespinoso, incluyendo los músculos interespinosos del cuello, del tórax y lumbares			extienden la columna vertebral
B	**mm. interespinosos del cuello** *mm. interespinales cervicis*	superficie superior de las apófisis espinosas de las vértebras C3, C4, C5, C6, C7 y T1	superficie inferior de la apófisis espinosa de la vértebra superior a la vértebra de origen	ramos dorsales de los nervios espinales	participa en la extensión de la columna vertebral
C	**mm. interespinosos del tórax** *mm. interespinales thoracis*	superficie superior de las apófisis espinosas de las vértebras T2, T3 y T12	cara inferior de la apófisis espinosa de la vértebra superior a la vértebra de origen	ramos dorsales de los nervios espinales	participa en la extensión de la columna vertebral
D	**mm. interespinosos lumbares** *mm. interespinales lumborum*	superficie superior de las apófisis espinosas de las vértebras L2, L3, L4 y L5	cara inferior de la apófisis espinosa de la vértebra superior a la vértebra de origen	ramos dorsales de los nervios espinales	participa en la extensión de la columna vertebral
E	**mm. interóseos dorsales de la mano** (cuatro músculos) *mm. interossei dorsales manus*	lados adyacentes de los metacarpianos	falanges proximales de los dedos segundo, tercero y cuarto y sus expansiones dorsales digitales	ramo profundo del nervio cubital (C8, T1)	abducen los dedos segundo, tercero y cuarto, participan en la flexión de las falanges proximales y estiran los dedos
F	**mm. interóseos dorsales del pie** (cuatro músculos) *mm. interossei dorsales pedis*	lados adyacentes de los metatarsianos	falanges proximales de los dos lados del segundo dedo, el lado lateral de los dedos tercero y cuarto y sus expansiones dorsales digitales	nervio plantar lateral (S2, S3)	abducen los dedos laterales, mueven el segundo dedo de un lado a otro y flexionan las falanges proximales
G	**mm. interóseos palmares de la mano** (tres músculos) *mm. interossei palmares manus*	lado medial del segundo metacarpiano y lado lateral de los metacarpianos cuarto y quinto	falanges proximales de los dedos segundo, cuarto y quinto y su expansión dorsal digital	ramo profundo del nervio cubital (C8, T1)	aducen los dedos segundo, cuarto y quinto, participan en la flexión de las falanges proximales y cierran los dedos
H	**mm. interóseos plantares del pie** (tres músculos) *mm. interossei plantares pedis*	base y lado medial de los metatarsianos tercero, cuarto y quinto	lado medial de las falanges proximales de los dedos tercero, cuarto y quinto y sus expansiones dorsales digitales	nervio plantar lateral (S2, S3)	aducen los tres dedos laterales de los pies y los flexionan

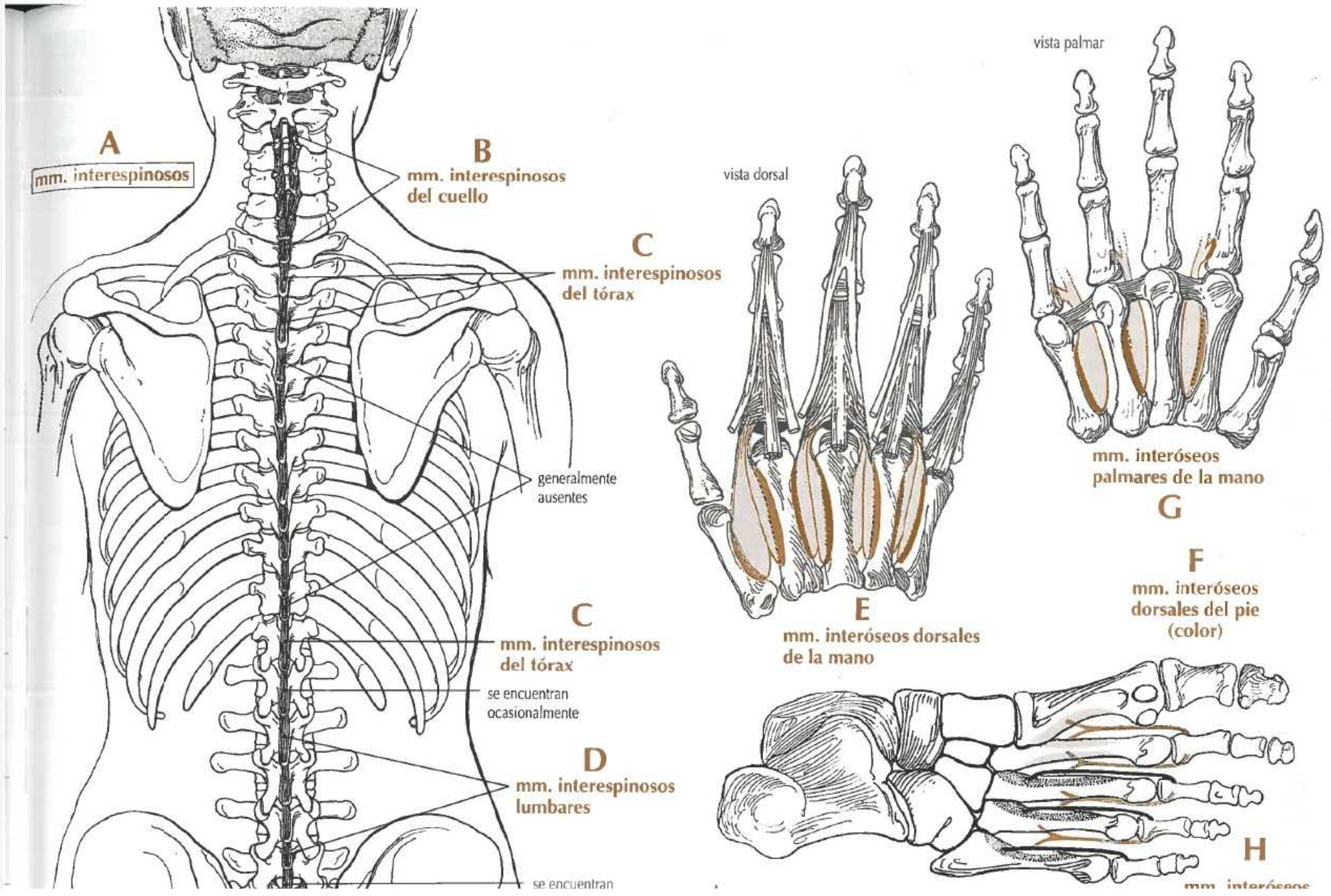
A
mm. interespinosos
B
mm. interespinosos del cuello
C
mm. interespinosos del tórax
generalmente ausentes
C
mm. interespinosos del tórax
se encuentran ocasionalmente
D
mm. interespinosos lumbares
se encuentran
vista dorsal
E
mm. interóseos dorsales de la mano
vista palmar
mm. interóseos palmares de la mano
G
F
mm. interóseos dorsales del pie (color)
H

	MÚSCULO	ORIGEN	INSERCIÓN	INERVACIÓN	ACCIÓN
A	**mm. intertransversos** *mm. intertransversarii*	mm. pares y pequeños entre las apófisis transversas de vértebras contiguas, incluyendo los músculos intertransversos anteriores del cuello, posteriores del cuello, lumbares mediales, lumbares laterales y del tórax			participa en el mantenimiento de la postura erguida mediante la extensión, la flexión lateral y la rotación del cuerpo
B	**mm. intertransversos anteriores del cuello** *mm. intertransversarii anteriores cervicis*	cara superior de los tubérculos anteriores de las vértebras C3, C4, C5, C6, C7 y T1	cara inferior de los tubérculos anteriores de las vértebras C2, C3, C4, C5, C6 y C7	ramos ventrales de los nervios espinales (C2 a C6)	participa en la flexión lateral de la columna vertebral
C	**mm. intertransversos del tórax** (músculos inconstantes) *mm. intertransversarii thoracis*	cara superior de las apófisis transversas de las vértebras T11 a L1	cara inferior de las apófisis transversas de las vértebras T10 a T12	ramos dorsales de los nervios espinales	participa en la flexión lateral de la columna vertebral
D	**mm. intertransversos lumbares laterales** *mm. intertransversarii laterales lumborum*	parte ventral: cara superior de las apófisis costales de las vértebras L2, L3, L4, L5 y S1 parte dorsal: cara superior de las apófisis accesorias de las vértebras L2, L3, L4, L5 y S1	parte ventral: cara inferior de las apófisis costales de las vértebras superiores a la vértebra de origen parte dorsal: parte inferior de las apófisis transversas de las vértebras superiores a la vértebra de origen	ramos ventrales de los nervios espinales (L1 a L4)	participa en la flexión lateral de la columna vertebral
E	**mm. intertransversos lumbares mediales** *mm. intertransversarii mediales lumborum*	apófisis accesorias de las vértebras L2, L3, L4, L5 y S1	apófisis mamilares de las vértebras superiores a la vértebra de origen	ramos dorsales de los nervios espinales (L1 a L4)	participa en la flexión lateral de la columna vertebral
F	**mm. intertransversos posteriores del cuello** (músculos inconstantes) *mm. intertransversarii posteriores cervicis*	parte medial: cara superior de los tubérculos posteriores de las vértebras C2, C3, C4, C5, C6, C7 y T1 parte lateral: cara superior de las apófisis transversas de las vértebras C2, C3, C4, C5, C6, C7 y T1	parte medial: cara inferior de los tubérculos posteriores de las vértebras C1, C2, C3, C4, C5, C6 y C7 parte lateral: cara inferior de las apófisis transversas de las vértebras C1, C2, C3, C4, C5, C6 y C7	parte medial: ramos ventrales de los nervios espinales (C1 a C6) parte lateral: ramos dorsales de los nervios espinales (C1 a C6)	participa en la flexión lateral de la columna vertebral
G	**m. isquiocavernoso** *m. ischiocavernosus*	rama del isquion adyacente al pilar del pene o del clítoris	túnica albugínea del pilar del pene o el clítoris	ramo perineal del nervio pudendo (S2, S3 y S4)	varón: m. erector del pene mujer: m. erector del clítoris

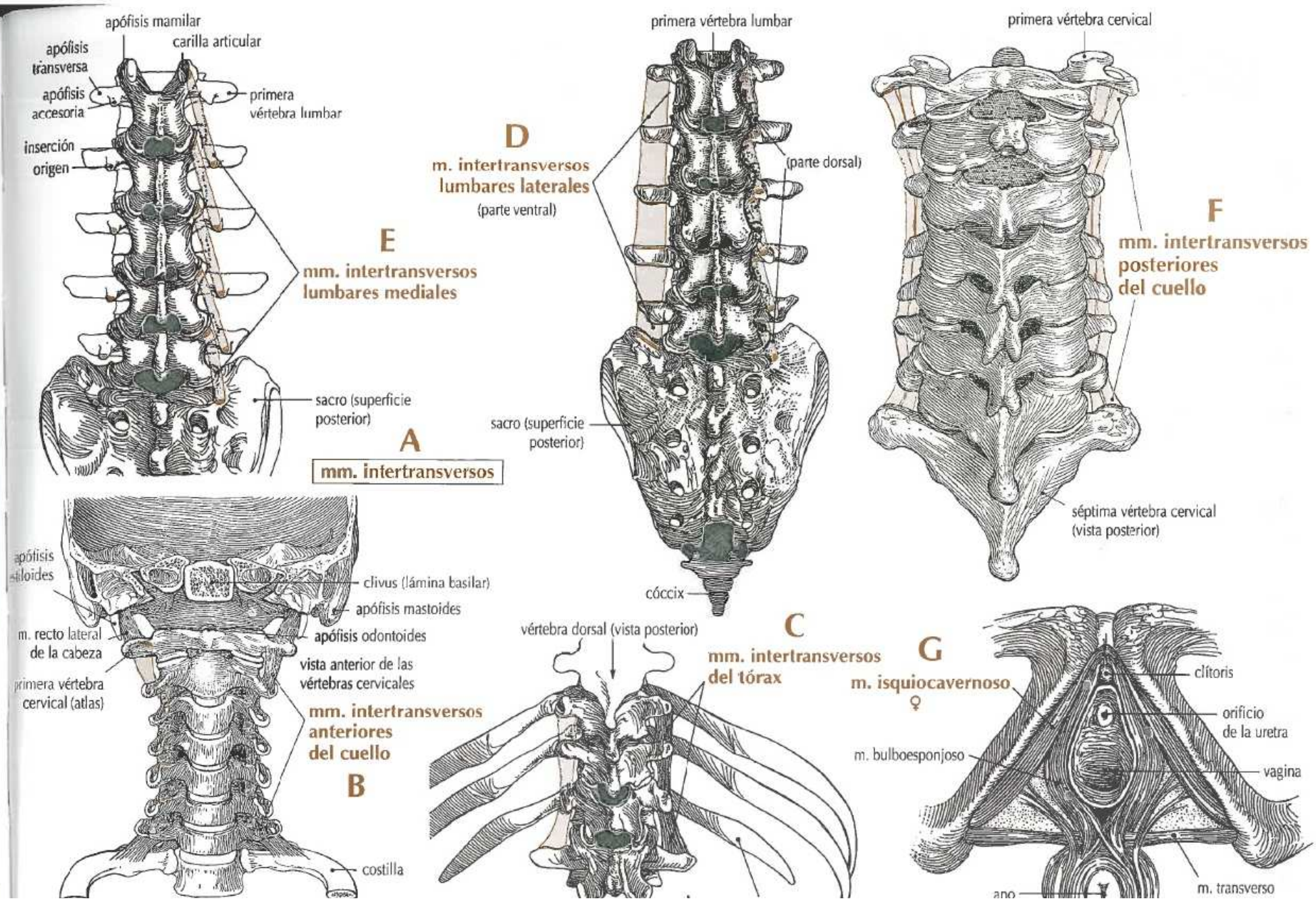
apófisis mamilar
carilla articular
apófisis transversa
apófisis accesoria
primera vértebra lumbar
inserción
origen
E
mm. intertransversos lumbares mediales
sacro (superficie posterior)
A
mm. intertransversos
apófisis estiloides
clivus (lámina basilar)
apófisis mastoides
m. recto lateral de la cabeza
apófisis odontoides
primera vértebra cervical (atlas)
vista anterior de las vértebras cervicales
mm. intertransversos anteriores del cuello
B
costilla
primera vértebra lumbar
D
m. intertransversos lumbares laterales
(parte ventral)
(parte dorsal)
sacro (superficie posterior)
cóccix
primera vértebra cervical
F
mm. intertransversos posteriores del cuello
séptima vértebra cervical (vista posterior)
vértebra dorsal (vista posterior)
C
mm. intertransversos del tórax
G
m. isquiocavernoso
♀
clítoris
orificio de la uretra
m. bulboesponjoso
vagina
ano
m. transverso

	MÚSCULO	ORIGEN	INSERCIÓN	INERVACIÓN	ACCIÓN
A	**m. largo de la cabeza** *m. longus capitis*	apófisis transversas de las vértebras cervicales tercera a sexta	porción basal del hueso occipital	ramos ventrales de los nervios espinales (C1, C2 y C3)	flexiona la cabeza
B	**m. largo del cuello** *m. longus colli*	porción oblicua superior: tubérculos anteriores de las apófisis transversas de las vértebras C3, C4 y C5 porción vertical: parte delantera de los cuerpos de las vértebras C5, C6, C7, T1, T2 y T3 porción oblicua inferior: parte frontal de los cuerpos de las vértebras T1, T2 y T3	porción oblicua superior: por un tendón estrecho al tubérculo anterior de la primera vértebra (atlas) porción vertical: parte frontal de los cuerpos de las vértebras C2, C3 y C4 porción oblicua inferior: tubérculos anteriores de las apófisis transversas de las vértebras C5 y C6	ramos ventrales de C2 a C6	flexiona el cuello y rota ligeramente la porción cervical de la columna vertebral
C	**m. longísimo** *m. longissimus*	la parte mayor e intermedia del m. erector de la columna, compuesta por el m. longísimo de la cabeza, el m. longísimo del cuello y el m. longísimo del tórax		ramos dorsales de los nervios espinales desde los cervicales inferiores a los lumbares inferiores	dobla la columna vertebral hacia atrás y lateralmente y extiende y rota la cabeza
D	**m. longísimo de la cabeza** *m. longissimus capitis*	apófisis transversas y articulares de las vértebras cervicales C3 a C7 y apófisis transversas de las vértebras T1 a T4	parte posterior de la apófisis mastoides del hueso temporal	ramo dorsal de los nervios espinales cervicales medios e inferiores	extiende la cabeza y la rota al mismo lado
E	**m. longísimo del cuello** *m. longissimus cervicis*	apófisis transversas de las vértebras T1 a T5	apófisis transversas de las vértebras C2 a C6	ramos dorsales de los nervios espinales cervicales y dorsales superiores	dobla la columna vertebral hacia atrás y lateralmente
F	**m. longísimo del tórax** m. longísimo del dorso *m. longissimus thoracis*	apófisis transversas y accesorias de las vértebras lumbares y fascia toracolumbar	apófisis transversas de las vértebras T1 a T12 y ángulos de las 10 costillas inferiores	ramo dorsal de los nervios espinales dorsales y lumbares	extiende la columna vertebral y la dobla a un lado

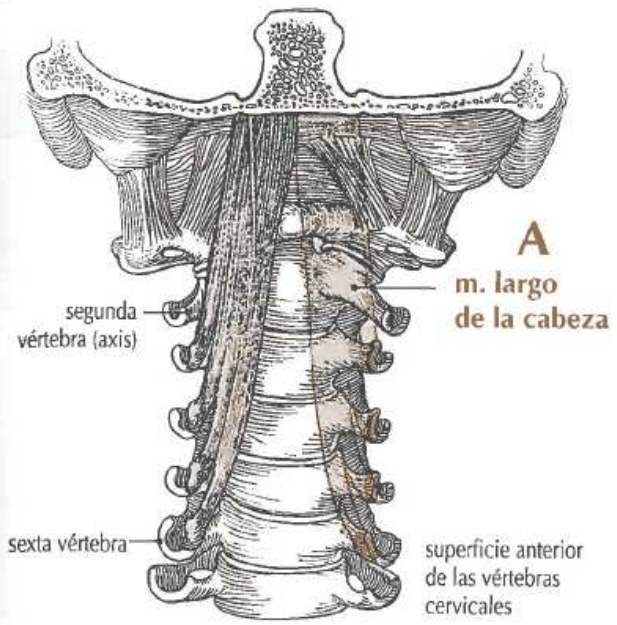
A
m. largo
de la cabeza
segunda
vértebra (axis)
sexta vértebra
superficie anterior
de las vértebras
cervicales

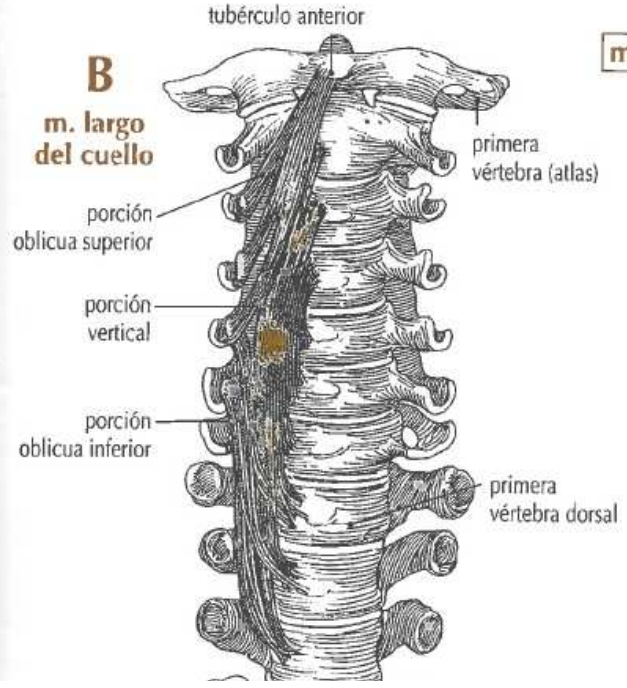
tubérculo anterior
B
m. largo
del cuello
primera
vértebra (atlas)
porción
oblicua superior
porción
vertical
porción
oblicua inferior
primera
vértebra dorsal

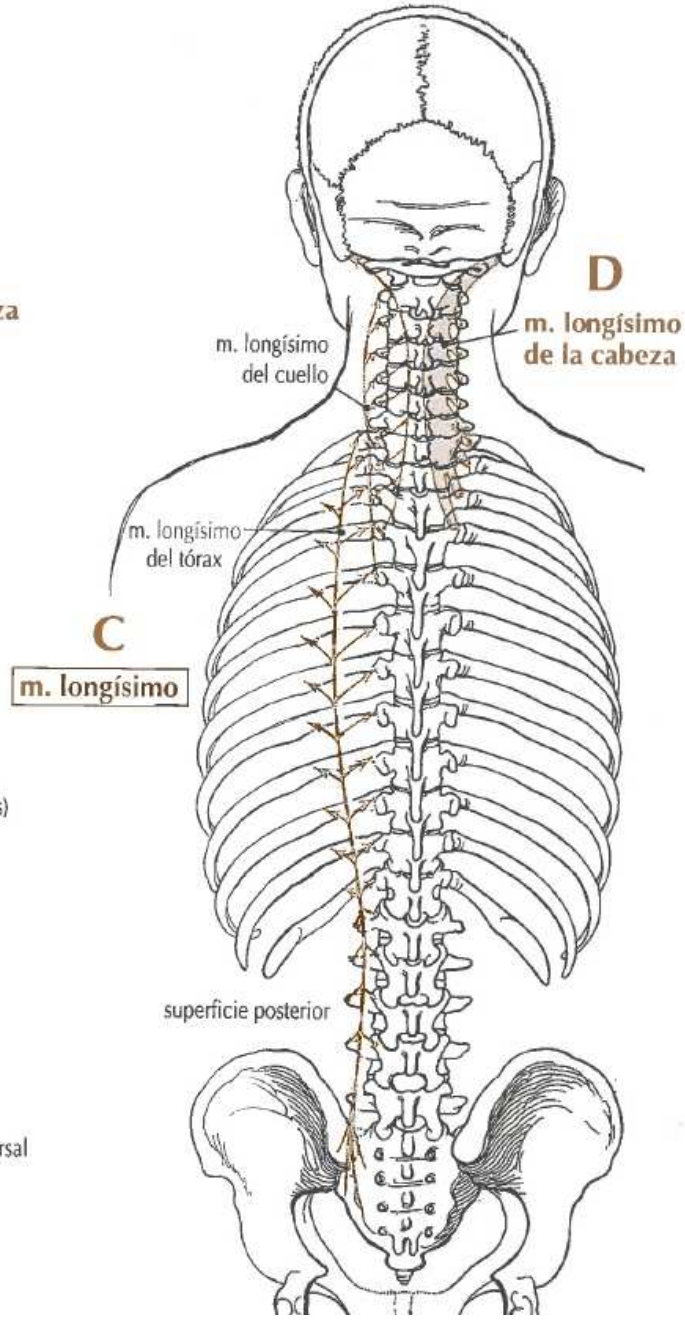
D
m. longísimo
de la cabeza
m. longísimo
del cuello
m. longísimo
del tórax
C
m. longísimo
superficie posterior

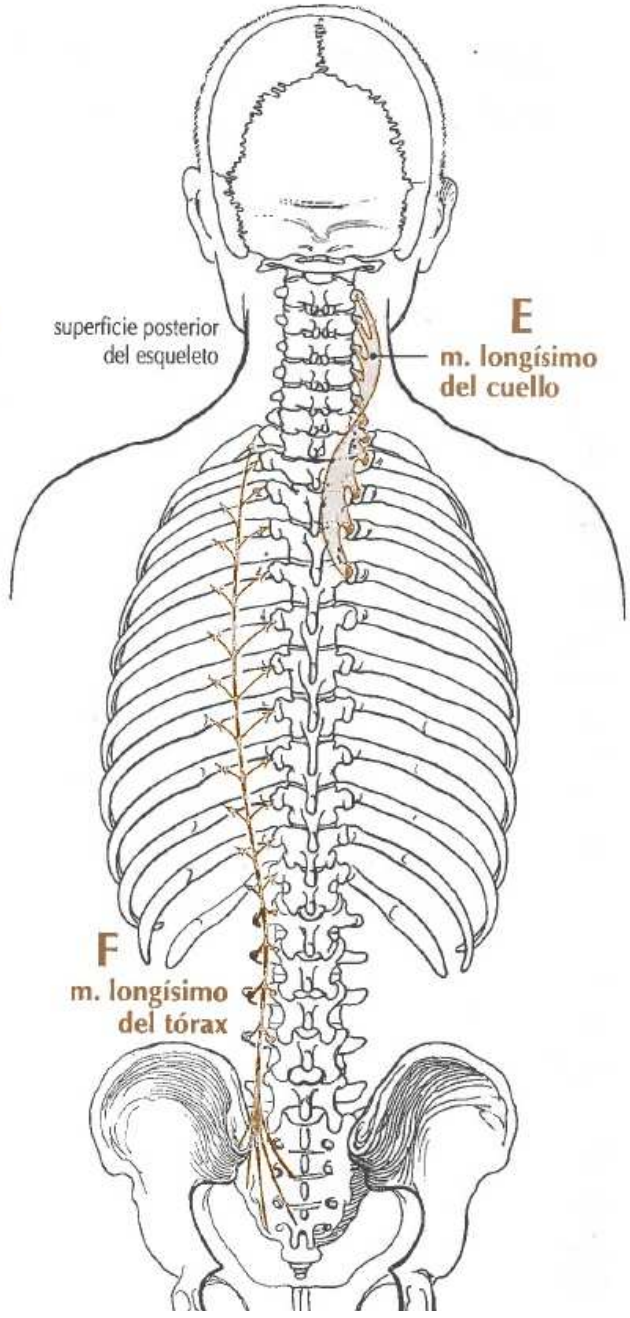
superficie posterior
del esqueleto
E
m. longísimo
del cuello
F
m. longísimo
del tórax

	MÚSCULO	ORIGEN	INSERCIÓN	INERVACIÓN	ACCIÓN
A	**m. longitudinal inferior de la lengua** *m. longitudinalis inferior linguae*	superficie inferior de la lengua en su base	punta de la lengua	nervio hipogloso (XII par craneal)	actúa alterando la forma de la lengua
B	**m. longitudinal superior de la lengua** *m. longitudinalis superior linguae*	submucosa y tabique lingual mediano	bordes de la lengua	nervio hipogloso (XII par craneal)	actúa alterando la forma de la lengua
C	**mm. lumbricales de la mano** (cuatro músculos) *mm. lumbricales manus*	tendones del m. flexor profundo de los dedos	tendones extensores de los cuatro dedos laterales	lumbricales primero y segundo: ramos del nervio mediano (C8 y T1) lumbricales tercero y cuarto: ramos del nervio cubital (C8 y T1)	participa en la flexión de los dedos en las articulaciones metacarpofalángicas y la extensión de las articulaciones interfalángicas
D	**mm. lumbricales del pie** (cuatro músculos) *mm. lumbricales pedis*	tendones del m. flexor largo de los dedos	lado medial de las falanges proximales y tendones extensores de los cuatro dedos laterales	primer lumbrical: nervio plantar medial lumbricales segundo, tercero y cuarto: ramo profundo del nervio plantar lateral (S2 y S3)	participa en la flexión de los dedos en las articulaciones metatarsofalángicas
E	**m. masetero** *m. masseter*	porción superficial: apófisis cigomática del maxilar y dos tercios anteriores del borde inferior del arco cigomático porción profunda: superficie medial del arco cigomático y borde inferior del arco cigomático	porción superficial: ángulo de la mandíbula y superficie lateral de la mitad inferior de la rama de la mandíbula porción profunda: superficie lateral de la mitad superior de la rama de la mandíbula y superficie lateral de la apófisis coronoides	nervio masetero de la división mandibular del nervio trigémino (V par craneal)	eleva la mandíbula y cierra las fauces

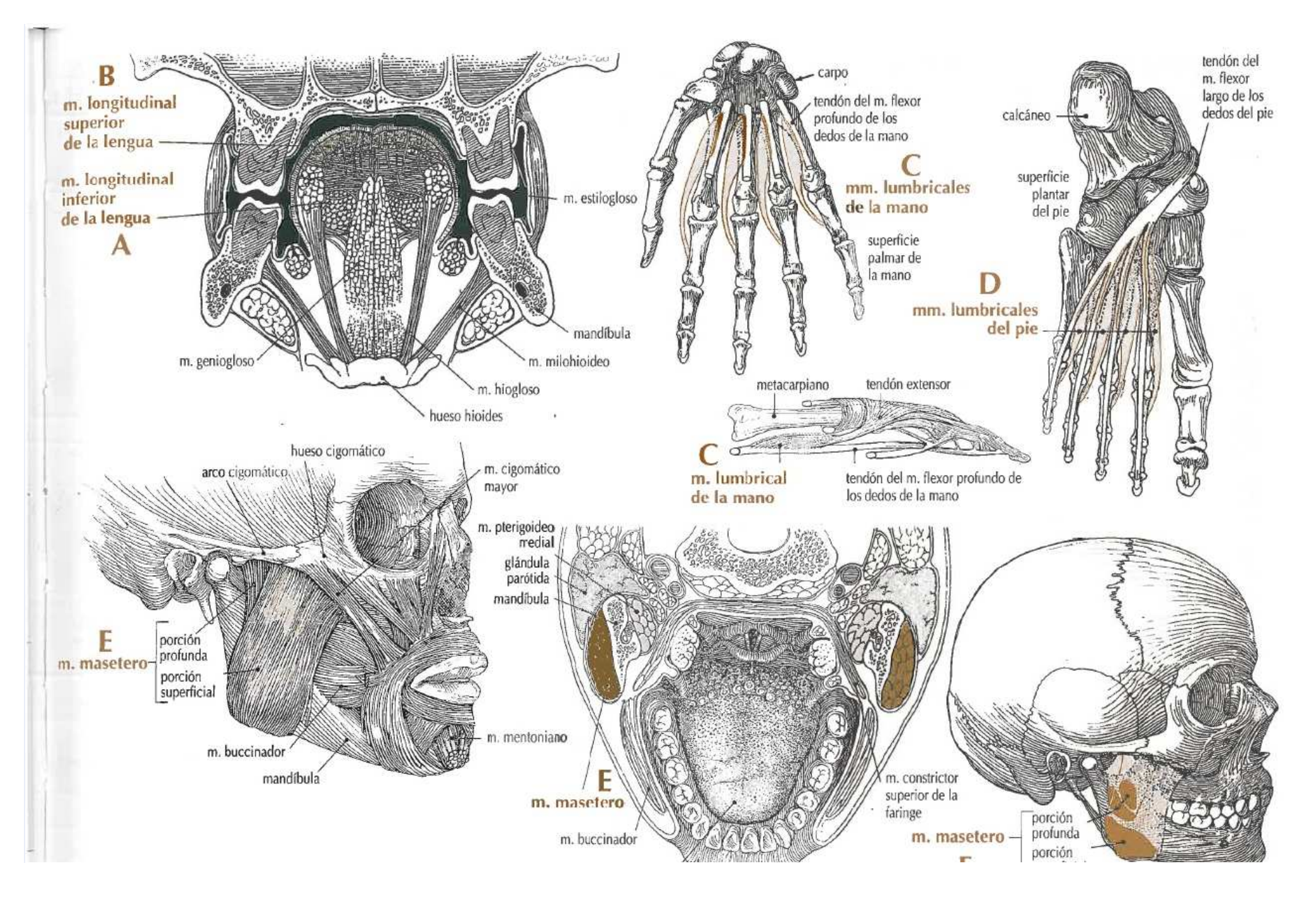
B
m. longitudinal superior de la lengua
m. longitudinal inferior de la lengua
A
m. estilogloso
mandíbula
m. milohioideo
m. geniogloso
m. hiogloso
hueso hioides
carpo
tendón del m. flexor profundo de los dedos de la mano
C
mm. lumbricales de la mano
superficie palmar de la mano
tendón del m. flexor largo de los dedos del pie
calcáneo
superficie plantar del pie
D
mm. lumbricales del pie
metacarpiano
tendón extensor
C
m. lumbrical de la mano
tendón del m. flexor profundo de los dedos de la mano
hueso cigomático
arco cigomático
m. cigomático mayor
m. pterigoideo medial
glándula parótida
mandíbula
E
m. masetero
porción profunda
porción superficial
m. mentoniano
m. buccinador
mandíbula
E
m. masetero
m. constrictor superior de la faringe
m. buccinador
m. masetero
porción profunda
porción

	MÚSCULO	ORIGEN	INSERCIÓN	INERVACIÓN	ACCIÓN
A	**m. mayor del hélix** *m. helicis major*	espina del hélix	borde anterior del hélix	ramo auricular posterior del nervio facial (VII par craneal)	se piensa que es un vestigio
B	**m. menor del hélix** *m. helicis minor*	borde anterior del hélix	rama del hélix	ramo temporal del nervio facial (VII par craneal)	se piensa que es un vestigio
C	**m. mentoniano** m. borla de la barba *m. mentalis*	fosa de los incisivos inferiores de la mandíbula	piel del mentón	ramo mandibular marginal del nervio facial (VII par craneal)	eleva y saca hacia fuera el labio inferior
D	**m. milohioideo** *m. mylohyoideus*	línea milohioidea completa de la mandíbula	cara superior del cuerpo del hueso hioides y rafe milohioideo (se extiende desde la sínfisis mentoniana de la mandíbula al hueso hioides)	ramo milohioideo del nervio alveolar inferior (división mandibular del nervio trigémino)	sujeta el suelo de la boca; eleva el hueso hioides y la laringe hacia arriba y hacia delante; desciende la mandíbula
E	**mm. multífidos** *mm. multifidus*	área cervical: apófisis articulares de las vértebras C4, C5, C6 y C7 área dorsal: apófisis transversas de las vértebras dorsales área lumbar: apófisis mamilares de las vértebras lumbares área sacra: superficie posterior del sacro, aponeurosis origen del m. erector de la columna, espina ilíaca posterior y ligamento sacroilíaco	fibras profundas: longitud completa de las espinas de las vértebras superiores contiguas fibras medias: longitud completa de las espinas de las vértebras superiores segunda y tercera fibras superficiales: longitud completa de la espina de las vértebras superiores tercera y cuarta	ramos dorsales de los nervios espinales	mantiene la postura y rota ligeramente y extiende la columna vertebral
F	**m. nasal** *m. nasalis*	porción transversa: maxilar, lateral a la escotadura nasal porción alar: escotadura nasal del maxilar	porción transversa: aponeurosis en el cartílago nasal y el puente de la nariz porción alar: cartílago alar de la nariz	ramos bucales superiores del nervio facial (VII par craneal)	porción transversa: comprime las narinas porción alar: ensancha las narinas
G	**m. oblicuo de la oreja** *m. obliquus auriculae*	eminencia de la concha de la oreja en la superficie medial del cartílago auricular	eminencia de la fosa triangular en la superficie medial del cartílago auricular	ramo auricular posterior del nervio facial (VII par craneal)	se piensa que es un vestigio

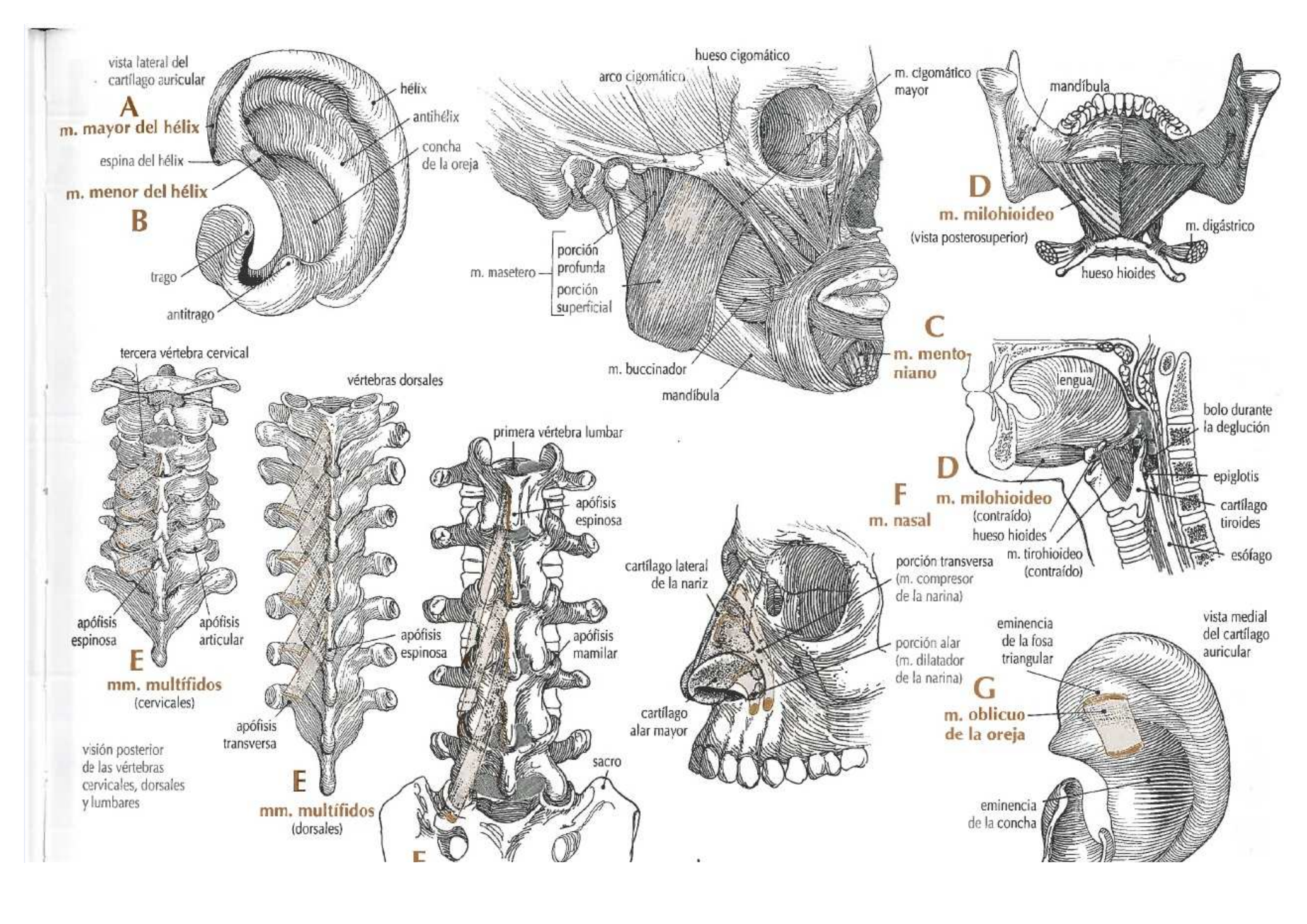
vista lateral del cartílago auricular
A
m. mayor del hélix
espina del hélix
m. menor del hélix
B
trago
antitrago
hélix
antihélix
concha de la oreja
hueso cigomático
arco cigomático
m. cigomático mayor
m. masetero
porción profunda
porción superficial
m. buccinador
mandíbula
mandíbula
D
m. milohioideo
(vista posterosuperior)
m. digástrico
hueso hioides
C
m. mentoniano
lengua
bolo durante la deglución
epiglotis
cartílago tiroides
esófago
D
m. milohioideo
(contraído)
hueso hioides
m. tirohioideo
(contraído)
tercera vértebra cervical
apófisis espinosa
apófisis articular
E
mm. multífidos
(cervicales)
vértebras dorsales
apófisis espinosa
apófisis transversa
E
mm. multífidos
(dorsales)
primera vértebra lumbar
apófisis espinosa
apófisis mamilar
sacro
visión posterior de las vértebras cervicales, dorsales y lumbares
F
m. nasal
cartílago lateral de la nariz
porción transversa (m. compresor de la narina)
porción alar (m. dilatador de la narina)
cartílago alar mayor
vista medial del cartílago auricular
eminencia de la fosa triangular
G
m. oblicuo de la oreja
eminencia de la concha

	MÚSCULO	ORIGEN	INSERCIÓN	INERVACIÓN	ACCIÓN
A	**m. oblicuo externo del abdomen** *m. obliquus externus abdominis*	bordes inferiores de las ocho costillas inferiores	mitad anterior de la cresta ilíaca, capa exterior de la vaina del recto del abdomen y la línea alba y ligamento inguinal	ramos ventrales de los seis nervios espinales dorsales inferiores	tensa la pared abdominal y sostiene el contenido abdominal, participa en la micción y la defecación y flexiona y rota la columna vertebral
B	**m. oblicuo inferior de la cabeza** *m. obliquus capitis inferior*	apófisis espinosa de la segunda vértebra (axis)	apófisis transversa de la primera vértebra (atlas)	ramo dorsal del primer nervio espinal	gira la cara hacia el mismo lado y rota la cabeza lateralmente
C	**m. oblicuo inferior del globo ocular** *m. obliquus inferior bulbi*	borde anterior de la lámina orbitaria del maxilar, lateral al surco nasolagrimal	superficie lateral del globo ocular por detrás del ecuador	nervio oculomotor (III par craneal)	rota el globo ocular hacia arriba y lateralmente
D	**m. oblicuo interno del abdomen** *m. obliquus internus abdominis*	dos tercios laterales del ligamento inguinal, dos tercios anteriores de la cresta ilíaca y fascia toracolumbar	borde inferior de las costillas X, XI y XII, vaina del músculo recto del abdomen y línea alba, tendón conjunto hacia el pubis (formado con la aponeurosis del m. transverso del abdomen) y cartílagos de las costillas VII, VIII y IX	ramos ventrales de los seis nervios espinales dorsales inferiores y el primero lumbar	tensa la pared abdominal y sostiene el contenido del abdomen, rota la columna vertebral y hace descender las costillas
E	**m. oblicuo superior de la cabeza** *m. obliquus capitis superior*	apófisis transversa de la primera vértebra (atlas)	hueso occipital, entre las líneas nucales superior e inferior	ramo dorsal del primer nervio espinal	rota la cabeza lateralmente y dobla la cabeza hacia atrás
F	**m. oblicuo superior del globo ocular** *m. obliquus superior bulbi*	cuerpo del esfenoides, medial y ligeramente superior al conducto óptico	cara lateral del globo ocular, por detrás del ecuador	nervio troclear (IV par craneal)	rota el globo ocular hacia abajo y lateralmente
G	**m. obturador externo** *m. obturatorius externus*	borde externo medial del agujero obturador y membrana obturatriz	fosa trocantérea del fémur	ramo posterior del nervio obturador (L3 y L4)	rota el muslo lateralmente
H	**m. obturador interno** *m. obturatorius internus*	borde interno del agujero obturador, membrana obturatriz y arco tendinoso del conducto obturador	cara superior medial del trocánter mayor del fémur	nervio al obturador interno (L5, S1 y S2)	abduce y rota el muslo lateralmente

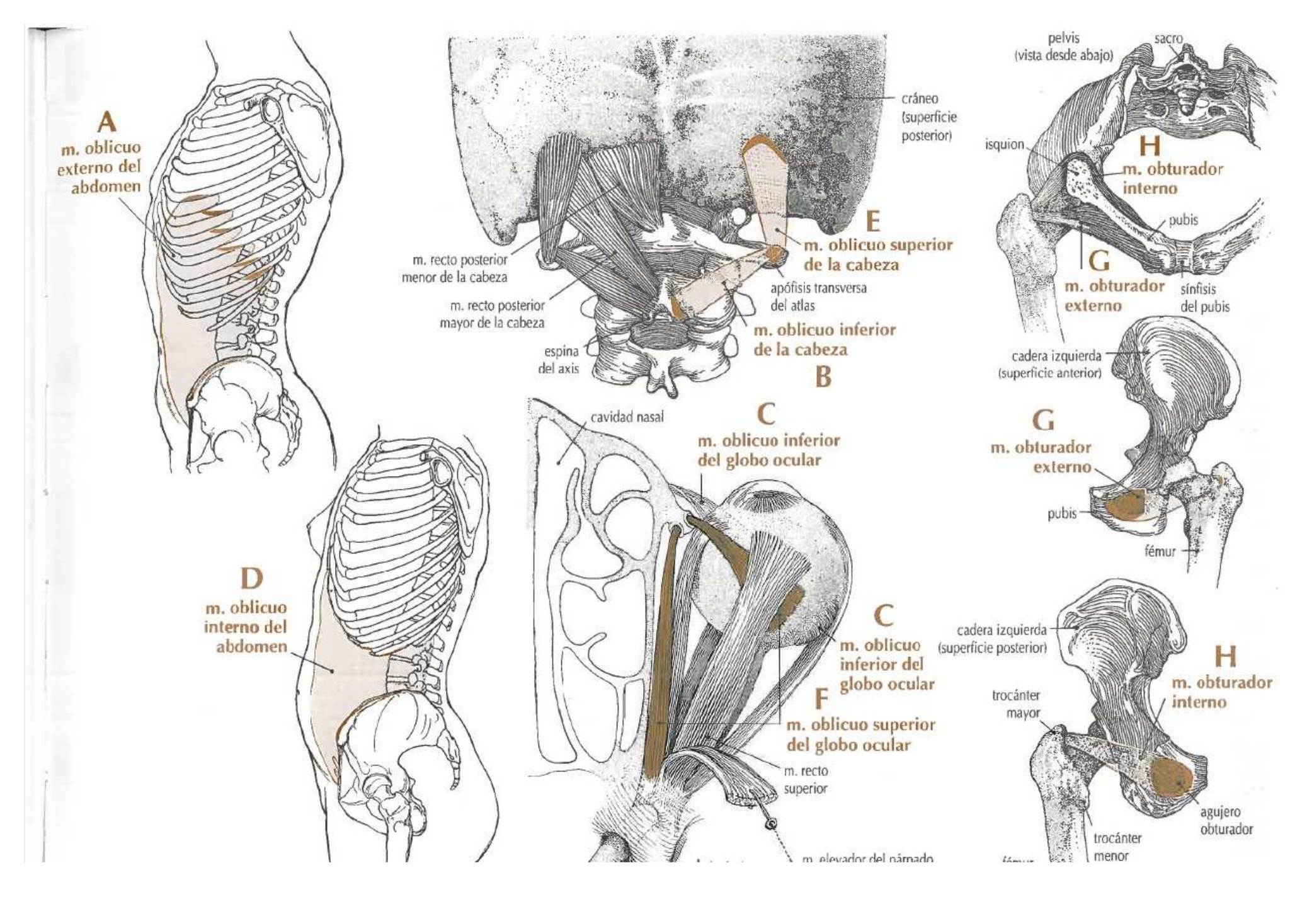
A
m. oblicuo externo del abdomen
cráneo (superficie posterior)
E
m. oblicuo superior de la cabeza
m. recto posterior menor de la cabeza
m. recto posterior mayor de la cabeza
apófisis transversa del atlas
m. oblicuo inferior de la cabeza
espina del axis
B
pelvis (vista desde abajo)
sacro
isquion
H
m. obturador interno
pubis
G
m. obturador externo
sínfisis del pubis
cadera izquierda (superficie anterior)
G
m. obturador externo
pubis
fémur
cavidad nasal
C
m. oblicuo inferior del globo ocular
D
m. oblicuo interno del abdomen
C
m. oblicuo inferior del globo ocular
F
m. oblicuo superior del globo ocular
m. recto superior
cadera izquierda (superficie posterior)
H
m. obturador interno
trocánter mayor
agujero obturador
trocánter menor

	MÚSCULO	ORIGEN	INSERCIÓN	INERVACIÓN	ACCIÓN
A	**m. occipitofrontal** *m. occipitofrontalis*	porción frontal: aponeurosis epicraneal porción occipital: línea nucal suprema del hueso occipital y apófisis mastoides	porción frontal: piel de las cejas y raíz de la nariz porción occipital: aponeurosis epicraneal	porción frontal: ramo temporal del nervio facial (VII par craneal) porción occipital: ramo auricular posterior del nervio facial (VII par craneal)	porción frontal: eleva las cejas y tira del cuero cabelludo hacia delante frunciendo la frente porción occipital: tira del cuero cabelludo hacia atrás
B	**m. omohioideo** *m. omohyoideus*	borde medial de la escotadura supraescapular en la superficie superior de la escápula	borde inferior del cuerpo del hueso hioides	vientre superior: ramo de la raíz superior del asa cervical vientre inferior: ramo de la raíz inferior del asa cervical	hace descender el hueso hioides después de que haya sido elevado
C	**m. oponente del dedo meñique** *m. opponens digiti minimi manus*	gancho del ganchoso y retináculo flexor	quinto metacarpiano	ramo profundo del nervio cubital (C8 y T1)	tira hacia delante del quinto metacarpiano hacia el centro de la palma (en oposición al pulgar) y rota el hueso lateralmente
D	**m. oponente del pulgar** *m. opponens pollicis*	tubérculo del trapecio y retináculo flexor	borde lateral del primer metacarpiano	ramo del nervio mediano (C8 y T1)	tira del primer metacarpiano hacia el centro de la palma
E	**m. orbicular de la boca** *m. orbicularis oris*	porción marginal: fibras periféricas que se fusionan con los músculos faciales adyacentes (m. buccinador, m. elevador del ángulo de la boca, m. depresor del ángulo de la boca, m. elevador del labio superior, m. depresor del labio inferior, m. cigomático menor y m. cigomático mayor) porción labial: fibras centrales limitadas a los labios	los músculos se entrelazan para rodear el orificio de la boca	ramos mandibular marginal y bucal inferior del nervio facial (VII par craneal)	saca los labios hacia fuera y los frunce juntos
F	**m. orbicular del ojo** *m. orbicularis oculi*	porción orbitaria: ligamento palpebral medial y huesos adyacentes porción palpebral: ligamento palpebral medial y huesos adyacentes porción lagrimal: cresta lagrimal posterior, fascia lagrimal y superficie lateral del hueso lagrimal	porción orbitaria: cerca del origen, después de rodear la órbita porción palpebral: rafe palpebral lateral porción lagrimal: tarsos superior e inferior, medial al punto lagrimal	ramos temporal y cigomático del nervio facial (VII par craneal)	cierra los párpados, tensa la piel de la frente y comprime el saco lagrimal

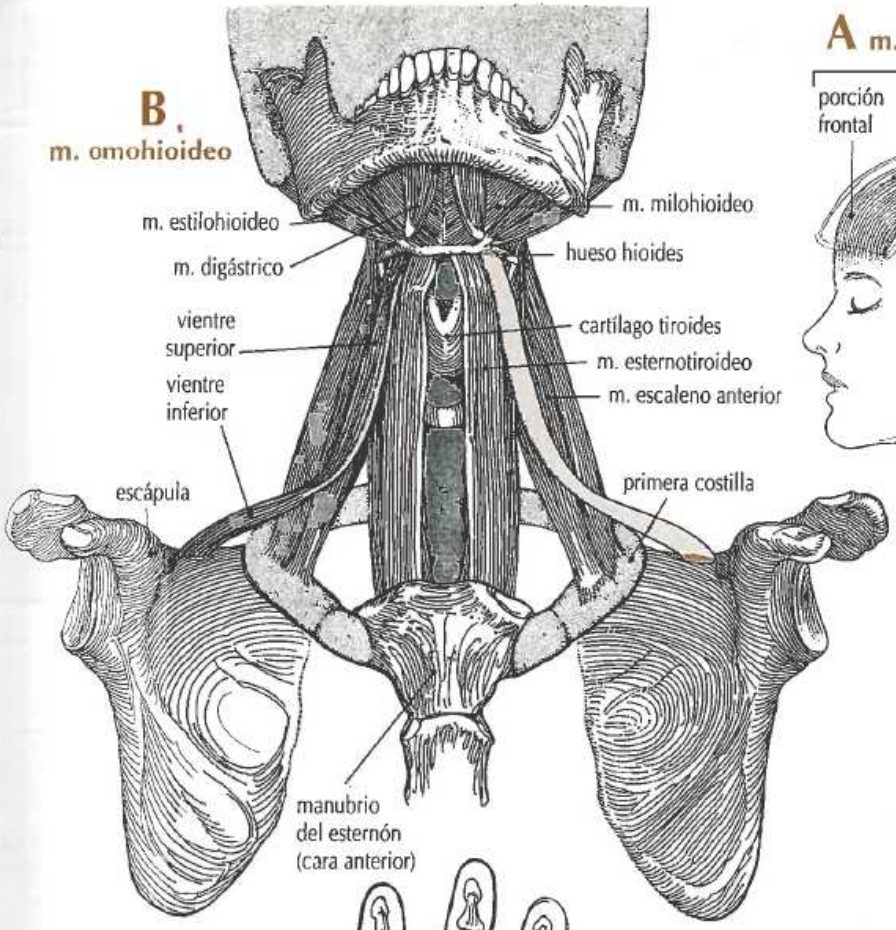
B
m. omohioideo
m. estilohioideo
m. digástrico
vientre superior
vientre inferior
escápula
m. milohioideo
hueso hioides
cartílago tiroides
m. esternotiroideo
m. escaleno anterior
primera costilla
manubrio del esternón (cara anterior)

A m. occipitofrontal
porción frontal
aponeurosis epicraneal
porción occipital

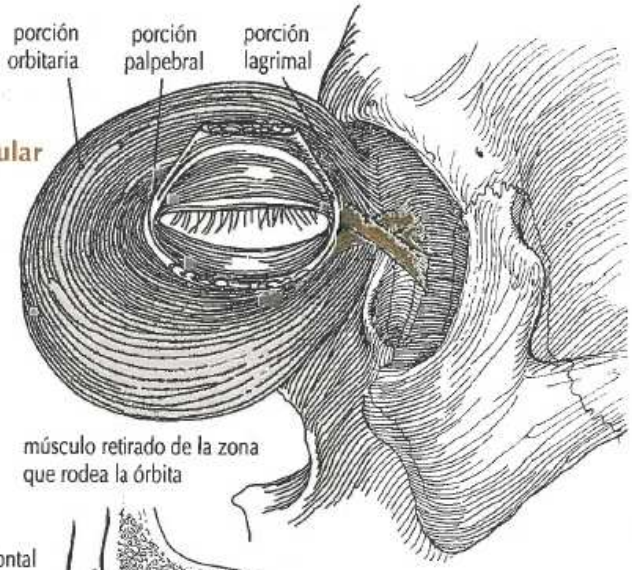
F
m. orbicular del ojo
porción orbitaria
porción palpebral
porción lagrimal
músculo retirado de la zona que rodea la órbita

superficie palmar de la mano
D
m. oponente del pulgar
C
m. oponente

m. piramidal de la nariz
porción frontal del m. occipitofrontal
E
m. orbicular de la boca
m. mentoniano
m. depresor del labio inferior
m. depresor del ángulo de la boca

F
m. orbicular del ojo

E
m. orbicular de la boca
mandíbula

m. orbicular de la boca
E
m. depresor del tabique nasal
m. incisivo del labio superior
m. elevador del ángulo de la boca
mucosa del labio
m. buccinador
E
músculos de la boca

	MÚSCULO	ORIGEN	INSERCIÓN	INERVACIÓN	ACCIÓN
A	**m. orbitario** *m. orbitalis*	periostio orbitario	fascia de la fisura orbitaria inferior	nervios simpáticos derivados del ganglio pterigopalatino	se considera un músculo rudimentario, puede sacar hacia fuera débilmente el globo ocular
B	**m. palatofaríngeo** *m. palatopharyngeus*	parte posterior del paladar duro y paladar blando	pared posterior del cartílago tiroides y pared de la faringe	plexo faríngeo del nervio vago (X par craneal)	eleva la faringe y la acorta durante la deglución y estrecha las fauces
C	**m. palatogloso** *m. palatoglossus*	debajo de la superficie del paladar blando	parte lateral y dorso de la lengua	plexo faríngeo del nervio vago (X par craneal)	eleva la parte posterior de la lengua y estrecha las fauces
D	**palmar cutáneo** **m. palmar corto** *m. palmaris brevis*	retináculo flexor y lado medial de la aponeurosis palmar	piel sobre la eminencia hipotenar	ramo superficial del nervio cubital (C8 y T1)	frunce la piel en el lado cubital de la palma de la mano
E	**palmar menor** **m. palmar largo** *m. palmaris longus*	epicóndilo medial del húmero	superficie anterior del retináculo flexor y aponeurosis palmar	nervio mediano (C7 y C8)	flexiona la mano
F	**m. papilar anterior del ventrículo derecho** *m. papillaris anterior ventriculi dextri*	banda moderadora (trabécula septomarginal) del ventrículo derecho	cuerdas tendinosas unidas a las cúspides anterior y posterior de la válvula auriculoventricular derecha	plexo cardíaco	ayuda a la válvula auriculoventricular derecha a funcionar correctamente
G	**m. papilar anterior del ventrículo izquierdo** *m. papillaris anterior ventriculi sinistri*	pared del ventrículo izquierdo	cuerdas tendinosas unidas a las cúspides anterior y posterior de la válvula auriculoventricular	plexo cardíaco	ayuda a la válvula auriculoventricular izquierda a funcionar correctamente
H	**m. papilar posterior del ventrículo izquierdo** *m. papillaris posterior ventriculi sinistri*	pared del ventrículo izquierdo	cuerdas tendinosas unidas a las cúspides anterior y posterior de la válvula auriculoventricular	plexo cardíaco	ayuda a la válvula auriculoventricular izquierda a funcionar correctamente
I	**m. papilar posterior del ventrículo derecho** *m. papillaris posterior ventriculi dextri*	pared posterior del ventrículo derecho del corazón	cuerdas tendinosas unidas a las cúspides posterior y septal de la válvula auriculoventricular derecha	plexo cardíaco	ayuda a la válvula auriculoventricular derecha a funcionar correctamente
J	**m. papilar septal del ventrículo derecho** *m. papillaris septalis ventriculi dextri*	septo o tabique interventricular	cuerdas tendinosas unidas a las cúspides anterior y septal (medial) de la válvula auriculoventricular derecha	plexo cardíaco	ayuda a la válvula auriculoventricular derecha a funcionar correctamente
K	**mm. papilares**	músculos cónicos que se proyectan desde las paredes de los ventrículos hacia la cavidad			ayudan a las válvulas

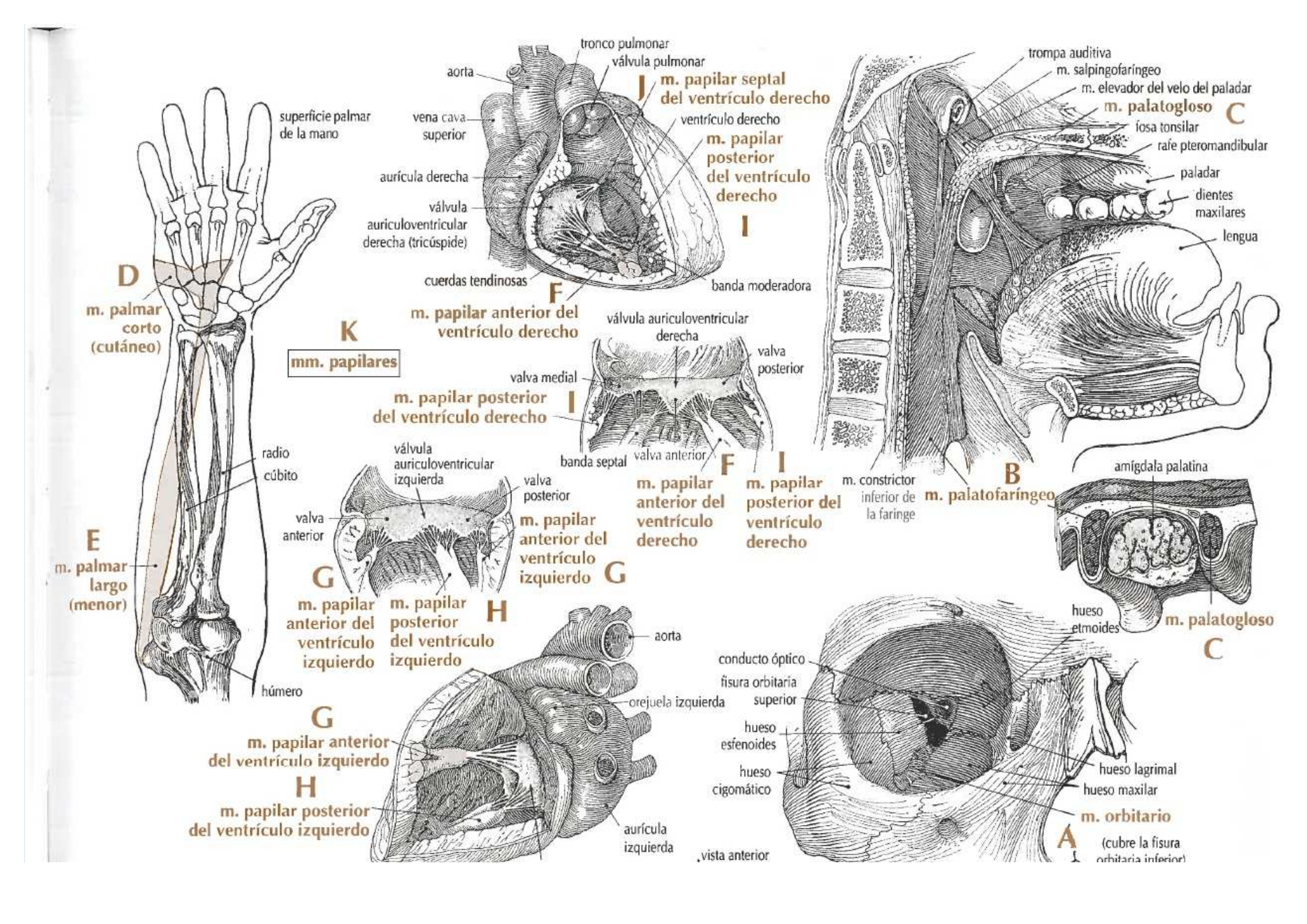
superficie palmar de la mano
D
m. palmar corto (cutáneo)
radio
cúbito
E
m. palmar largo (menor)
húmero
tronco pulmonar
válvula pulmonar
aorta
J
m. papilar septal del ventrículo derecho
vena cava superior
ventrículo derecho
m. papilar posterior del ventrículo derecho
aurícula derecha
válvula auriculoventricular derecha (tricúspide)
I
cuerdas tendinosas
banda moderadora
F
m. papilar anterior del ventrículo derecho
K
mm. papilares
válvula auriculoventricular derecha
valva posterior
valva medial
m. papilar posterior del ventrículo derecho
I
banda septal
valva anterior
F
m. papilar anterior del ventrículo derecho
I
m. papilar posterior del ventrículo derecho
válvula auriculoventricular izquierda
valva posterior
valva anterior
m. papilar anterior del ventrículo izquierdo
G
G
m. papilar anterior del ventrículo izquierdo
m. papilar posterior del ventrículo izquierdo
H
aorta
orejuela izquierda
G
m. papilar anterior del ventrículo izquierdo
H
m. papilar posterior del ventrículo izquierdo
aurícula izquierda
vista anterior
trompa auditiva
m. salpingofaríngeo
m. elevador del velo del paladar
m. palatogloso
C
fosa tonsilar
rafe pteromandibular
paladar
dientes maxilares
lengua
m. constrictor inferior de la faringe
m. palatofaríngeo
B
amígdala palatina
m. palatogloso
C
hueso etmoides
conducto óptico
fisura orbitaria superior
hueso esfenoides
hueso cigomático
hueso lagrimal
hueso maxilar
m. orbitario
A
(cubre la fisura orbitaria inferior)

	MÚSCULO	ORIGEN	INSERCIÓN	INERVACIÓN	ACCIÓN
A	**mm. pectinados** *mm. pectinati*	columnas musculares en la pared de la aurícula derecha, orejuela derecha y orejuela izquierda del corazón		ramos del plexo cardíaco	contraen la aurícula derecha y las orejuelas del corazón
B	**m. pectíneo** *m. pectineus*	línea pectínea del pubis	línea pectínea del fémur desde el trocánter menor a la línea áspera	ramos de los nervios obturador y femoral (L2, L3 y L4)	flexión y aducción del muslo
C	**m. pectoral mayor** *m. pectoralis major*	mitad medial de la clavícula, esternón y cartílagos costales de las costillas IV a VI, aponeurosis del m. oblicuo externo del abdomen y a menudo en la extremidad anterior de la VI costilla	labio lateral del surco intertubercular del húmero	nervios pectorales lateral y medial (C5, C6, C7, C8 y T1)	aducción y rotación medial del brazo; tira del brazo hacia fuera
D	**m. pectoral menor** *m. pectoralis minor*	superficie anterior de las costillas III, IV y V, cerca de los cartílagos costales	porción superior de la apófisis coracoides	nervios pectorales lateral y medial (C6, C7 y C8)	tira del hombro hacia fuera y hacia abajo y eleva la caja torácica
E	**m. peroneo anterior** tercer peroneo (parte del m. extensor largo de los dedos) *m. peroneus tertius*	cara medial del tercio distal del peroné y fascia de la pierna	superficie dorsal de la base del quinto metatarsiano	nervio peroneo profundo (L5 y S1)	flexiona dorsalmente el pie
F	**m. peroneo corto** *m. peroneus brevis*	cara lateral de los dos tercios inferiores del peroné; tabique femoral	cara lateral del quinto metatarsiano	nervio peroneo superficial (L5, S1 y S2)	eversión del pie; participa en la flexión plantar y ayuda a impedir la inversión excesiva del pie
G	**m. peroneo largo** *m. peroneus longus*	cara lateral de los dos tercios superiores del peroné; tabique femoral	hueso cuneiforme medial; base del primer metatarsiano	nervio peroneo superficial (L5, S1 y S2)	participa en el mantenimiento del arco transverso del pie; eversión del pie; participa en la flexión plantar

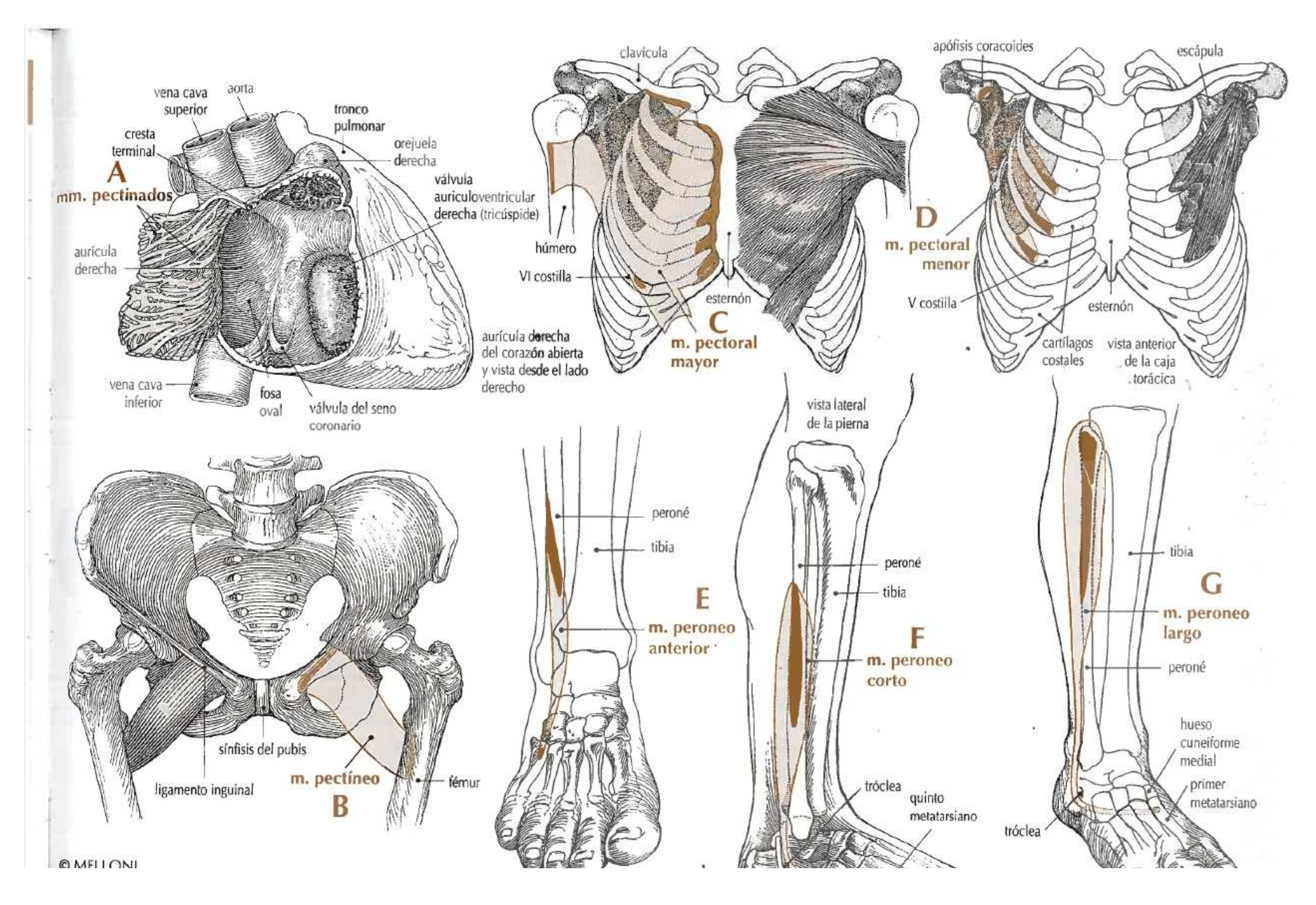
A
mm. pectinados
vena cava superior
aorta
tronco pulmonar
cresta terminal
orejuela derecha
válvula auriculoventricular derecha (tricúspide)
aurícula derecha
vena cava inferior
fosa oval
válvula del seno coronario
aurícula derecha del corazón abierta y vista desde el lado derecho
clavícula
húmero
VI costilla
esternón
C
m. pectoral mayor
apófisis coracoides
escápula
D
m. pectoral menor
V costilla
esternón
cartílagos costales
vista anterior de la caja torácica
sínfisis del pubis
ligamento inguinal
m. pectíneo
B
fémur
peroné
tibia
E
m. peroneo anterior
vista lateral de la pierna
peroné
tibia
F
m. peroneo corto
tróclea
quinto metatarsiano
tibia
G
m. peroneo largo
peroné
hueso cuneiforme medial
primer metatarsiano
tróclea

© MELLONI

	MÚSCULO	ORIGEN	INSERCIÓN	INERVACIÓN	ACCIÓN
A	**m. piramidal** *m. pyramidalis*	pubis y sínfisis del pubis	línea alba	ramo ventral de T12 (nervio subcostal)	tensa la línea alba de la pared abdominal
B	**m. piramidal de la oreja** *m. pyramidalis auriculae*	una cincha de fibras musculares que se extienden verticalmente desde el m. del trago a la espina del hélix		ramo temporal del nervio facial (VII par craneal)	altera ligeramente la forma de la oreja
C	**m. piriforme** *m. piriformis*	superficie anterior de las tres vértebras sacras medias e ilion cerca de la espina ilíaca posterior	porción superior del trocánter mayor del fémur	nervios espinales (L5, S1 y S2)	rotación lateral del muslo
D	**m. plantar** *m. plantaris*	línea supracondílea inmediatamente por encima del cóndilo lateral de fémur y ligamento poplíteo oblicuo	porción posterior del calcáneo (junto con el tendón calcáneo)	nervio tibial (S1 y S2)	flexión plantar del pie
E	**m. pleuroesofágico** *m. pleuroesophageus*	pleura mediastínica izquierda	musculatura de la parte media del esófago inmediatamente debajo de la inserción del m. broncoesofágico	ramo pequeño del nervio vago (X par craneal)	refuerza el esófago
F	**m. poplíteo** *m. popliteus*	surco poplíteo del cóndilo lateral de fémur, ligamento poplíteo arqueado y parte posterior del menisco lateral	parte superior de la cara posterior de la tibia	nervio tibial (L4, L5 y S1)	rotación medial de la tibia; ayuda a flexionar la rodilla

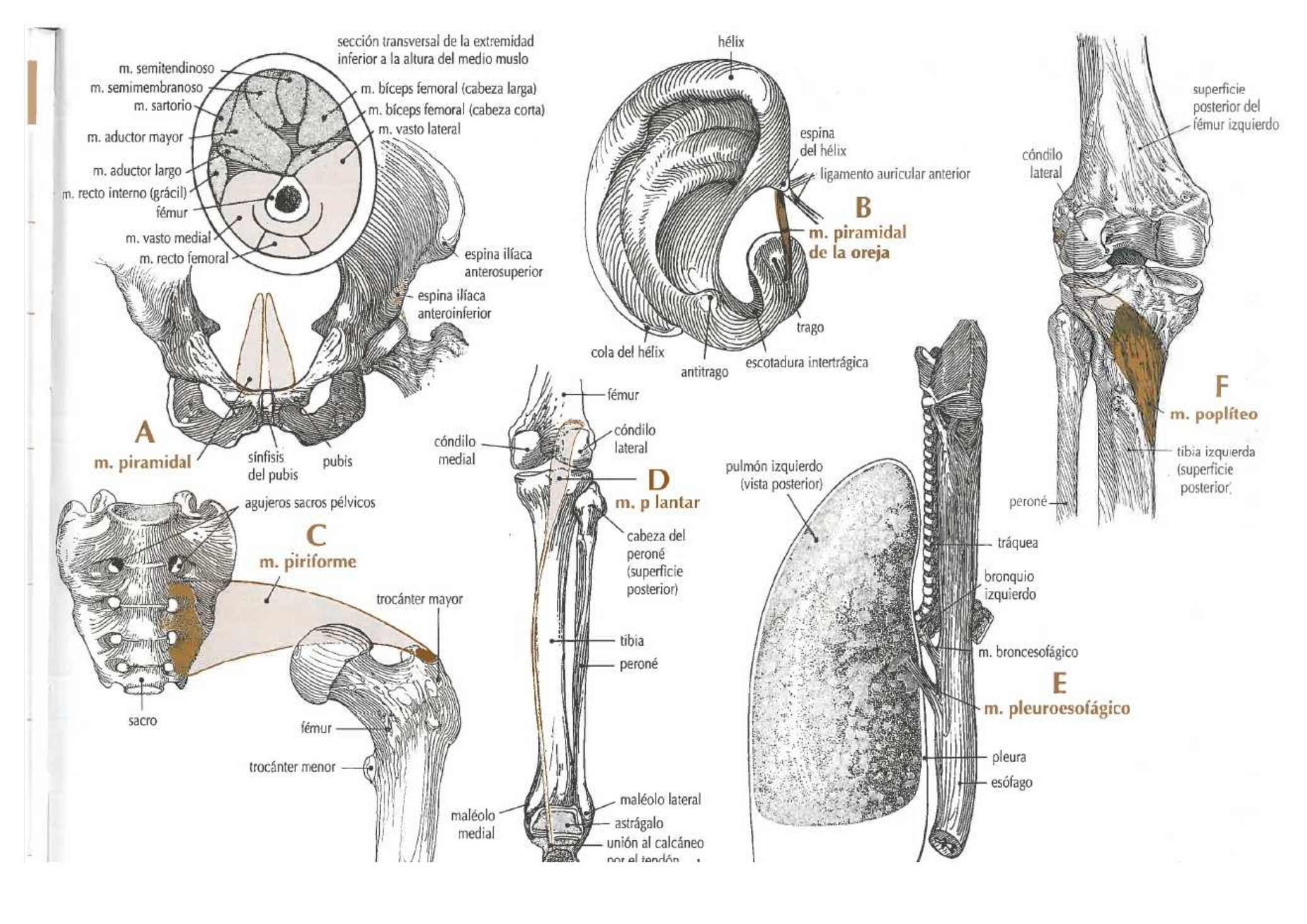
sección transversal de la extremidad inferior a la altura del medio muslo
m. semitendinoso
m. semimembranoso
m. sartorio
m. aductor mayor
m. aductor largo
m. recto interno (grácil)
fémur
m. vasto medial
m. recto femoral
m. bíceps femoral (cabeza larga)
m. bíceps femoral (cabeza corta)
m. vasto lateral
espina ilíaca anterosuperior
espina ilíaca anteroinferior
A
m. piramidal
sínfisis del pubis
pubis
hélix
espina del hélix
ligamento auricular anterior
B
m. piramidal de la oreja
trago
cola del hélix
antitrago
escotadura intertrágica
superficie posterior del fémur izquierdo
cóndilo lateral
F
m. poplíteo
tibia izquierda (superficie posterior)
peroné
agujeros sacros pélvicos
C
m. piriforme
trocánter mayor
sacro
fémur
trocánter menor
fémur
cóndilo medial
cóndilo lateral
D
m. p lantar
cabeza del peroné (superficie posterior)
tibia
peroné
maléolo medial
maléolo lateral
astrágalo
unión al calcáneo
pulmón izquierdo (vista posterior)
tráquea
bronquio izquierdo
m. broncesofágico
E
m. pleuroesofágico
pleura
esófago

	MÚSCULO	ORIGEN	INSERCIÓN	INERVACIÓN	ACCIÓN
A	**m. prócero** m. piramidal de la nariz *m. procerus*	fascia que recubre el puente de la nariz	piel que recubre la nariz entre las cejas	ramos bucales superiores del nervio facial (VII par craneal)	frunce la piel que hay sobre el puente de la nariz y tira hacia abajo del ángulo medial de la ceja
B	**m. pronador cuadrado** *m. pronator quadratus*	cuarto inferior del cúbito	cuarto inferior del radio	ramo interóseo anterior del nervio mediano (C8 y T1)	pronación del antebrazo
C	**m. pronador redondo** *m. pronator teres*	porción humeral: epicóndilo medial del húmero porción cubital: apófisis coronoides del cúbito	cara lateral de la diáfisis media del radio en el punto de máxima convexidad	nervio mediano (C6 y C7)	pronación (rotación medial del radio sobre el cúbito) del antebrazo y la mano
D	**m. psoas mayor** *m. psoas major*	cuerpo de la XII vértebra dorsal y apófisis transversas y cuerpos de las cuatro primeras vértebras lumbares	trocánter menor del fémur	ramos ventrales de los nervios lumbares (L1, L2 y L3)	flexión del muslo
E	**m. psoas menor** *m. psoas minor*	cuerpos de la última vértebra dorsal y primera lumbar	fascia ilíaca, eminencia iliopúbica (iliopectínea) y cresta pectínea	L1	flexión del tronco
F	**m. psoasilíaco** *m. iliopsoas*	m. compuesto que está formado por los músculos ilíaco y psoas mayor y que se inserta mediante un tendón común en el trocánter menor del fémur			flexiona el muslo por encima de la pelvis y levanta el tronco desde decúbito supino a posición de sedestación
G	**m. pterigoideo lateral** m. pterigoideo externo *m. pterygoideus lateralis*	porción superior: superficie inferior del ala mayor del esfenoides porción inferior: superficie lateral de la lámina lateral de la apófisis pterigoides	fosita pteriogoidea del cóndilo de la mandíbula, cápsula y disco de la articulación temporomandibular	ramo de la división mandibular del nervio trigémino (V par craneal)	abre la boca y participa en la protrusión de la mandíbula
H	**m. pterigoideo medial** (funciona sinérgicamente con el m. temporal y el m. masetero) *m. pterygoideus medialis*	superficie medial de la lámina lateral de la apófisis pterigoides, tubérculo del hueso palatino y tuberosidad del maxilar	superficie medial de la rama y del ángulo de la mandíbula	ramo de la división mandibular del nervio trigémino (V par craneal)	cierra la boca y participa en la protrusión de la mandíbula y la desplaza de un lado a otro

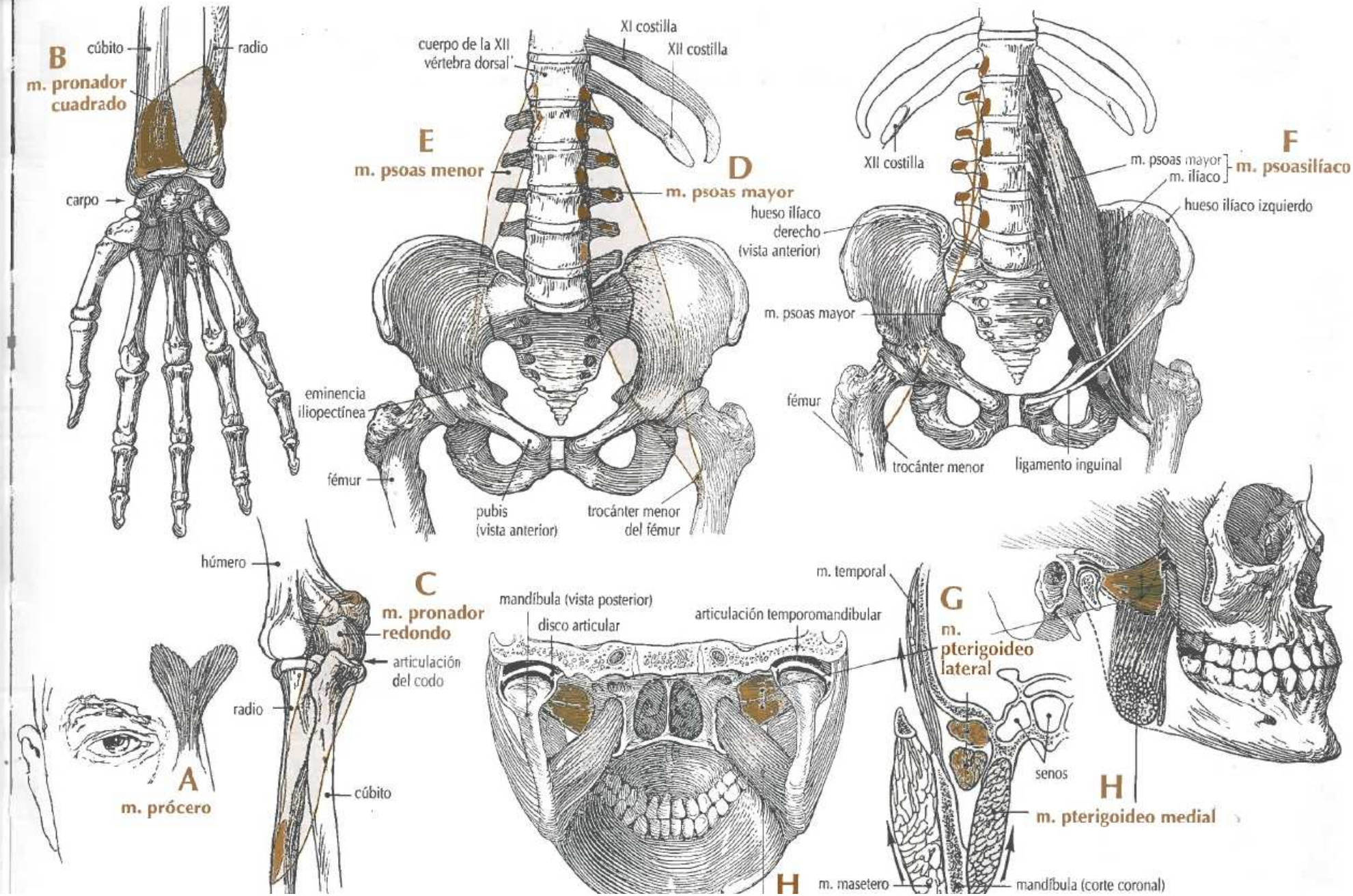
B
m. pronador cuadrado
cúbito
radio
carpo
E
m. psoas menor
cuerpo de la XII vértebra dorsal
XI costilla
XII costilla
D
m. psoas mayor
hueso ilíaco derecho (vista anterior)
eminencia iliopectínea
fémur
pubis (vista anterior)
trocánter menor del fémur
F
m. psoasilíaco
XII costilla
m. psoas mayor
m. ilíaco
hueso ilíaco izquierdo
m. psoas mayor
fémur
trocánter menor
ligamento inguinal
húmero
C
m. pronador redondo
articulación del codo
radio
cúbito
A
m. prócero
mandíbula (vista posterior)
disco articular
articulación temporomandibular
H
m. temporal
G
m. pterigoideo lateral
senos
m. masetero
mandíbula (corte coronal)
H
m. pterigoideo medial

	MÚSCULO	ORIGEN	INSERCIÓN	INERVACIÓN	ACCIÓN
A	**m. pubococcígeo** (parte del m. elevador del ano) *m. pubococcygeus*	parte posterior del pubis y fascia obturatriz	parte lateral del cóccix y rafe fibroso mediano	ramo del nervio rectal inferior y ramo del nervio sacro (S4)	sostiene las vísceras de la pelvis
B	**m. puboprostático** (parte del m. pubococcígeo) *m. puboprostaticus*	parte inferior de la sínfisis púbica en el varón	próstata	ramos del plexo vesical	asegura la próstata y la base de la vejiga
C	**m. puborrectal** (parte del m. pubococcígeo) *m. puborectalis*	parte posterior del pubis	se interdigita para formar una cincha que rodea el recto por la parte posterior, en la unión con el conducto anal	ramo del nervio rectal inferior y ramo del nervio sacro (S4)	mantiene el conducto anal en ángulo recto con el recto
D	**m. pubovaginal** (parte del m. pubococcígeo) *m. pubovaginalis*	fibras del m. pubococcígeo que se mezclan con la musculatura de la vagina y la uretra		división perineal del nervio pudendo y ramo del nervio sacro (S4)	esfínter de la vagina
E	**m. pubovesical** ligamento pubovesical *m. pubovesicalis*	superficie posterior de la parte inferior del pubis en la mujer	cuello de la vejiga urinaria	ramos simpáticos y parasimpáticos del plexo vesical	asegura la base de la vejiga
F	**m. recto anterior de la cabeza** *m. rectus capitis anterior*	porción lateral de la primera vértebra (atlas)	porción basilar del hueso occipital inmediatamente delante del agujero magno u occipital	ramos ventrales de los nervios espinales cervicales primero y segundo	flexiona y sujeta la cabeza
G	**m. recto del abdomen** *m. rectus abdominis*	cresta y sínfisis del pubis	apófisis xifoides y cartílagos costales quinto a séptimo	ramos ventrales de los nervios espinales (T7 a T12)	tensa la pared abdominal, flexiona la columna vertebral y tira del tórax hacia abajo
H	**m. recto femoral** *m. rectus femoris*	espina ilíaca anteroinferior y borde superior del acetábulo	base de la rótula	nervio femoral (L2, L3 y L4)	extiende la pierna y flexiona el muslo

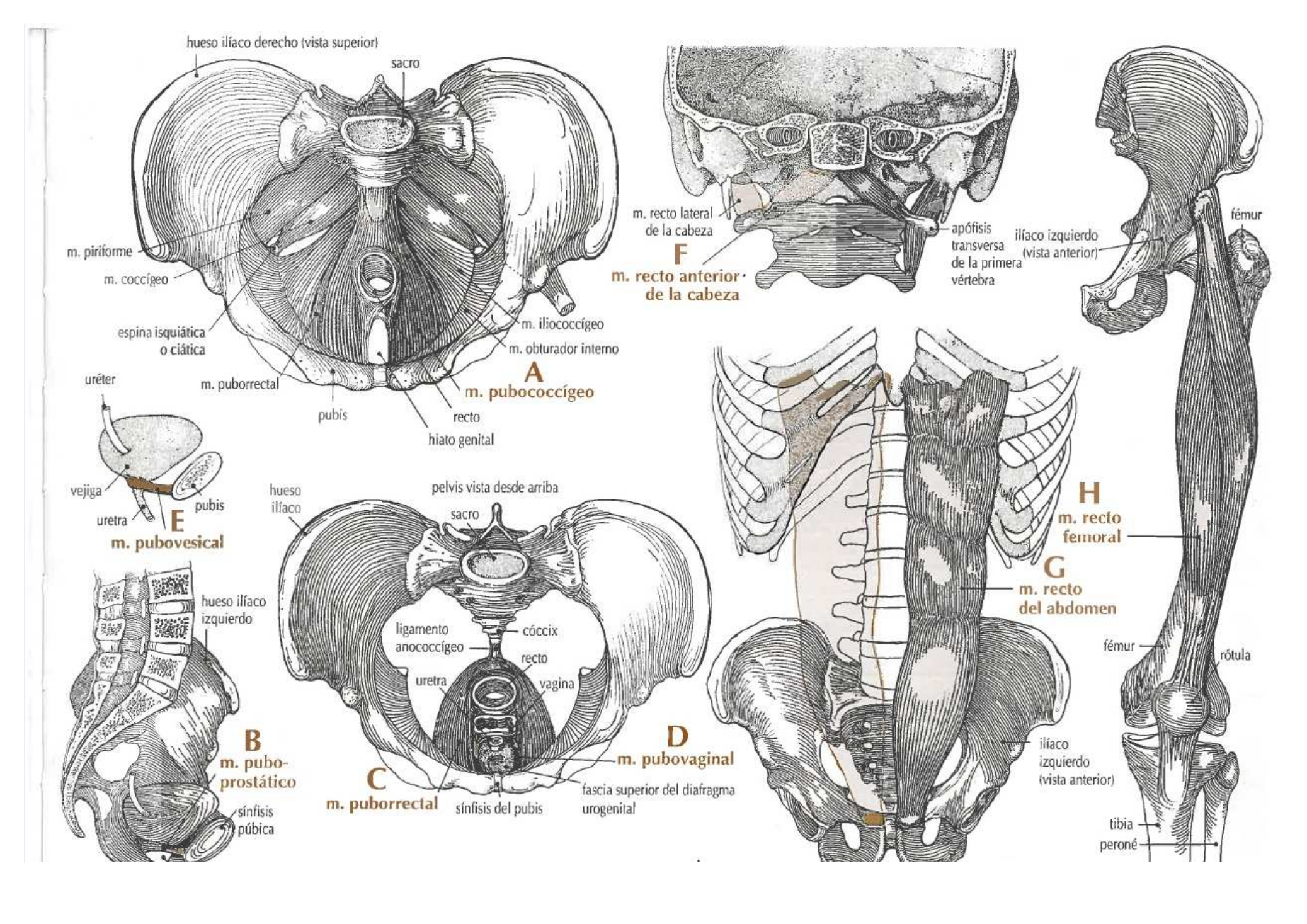
hueso ilíaco derecho (vista superior)
sacro
m. piriforme
m. coccígeo
espina isquiática o ciática
m. iliococcígeo
m. obturador interno
m. pubococcígeo
A
m. puborrectal
pubis
recto
hiato genital
m. recto lateral de la cabeza
F
m. recto anterior de la cabeza
apófisis transversa de la primera vértebra
ilíaco izquierdo (vista anterior)
fémur
uréter
vejiga
uretra
pubis
E
m. pubovesical
hueso ilíaco izquierdo
B
m. pubo-prostático
sínfisis púbica
hueso ilíaco
pelvis vista desde arriba
sacro
ligamento anococcígeo
cóccix
recto
uretra
vagina
D
m. pubovaginal
C
m. puborrectal
sínfisis del pubis
fascia superior del diafragma urogenital
H
m. recto femoral
G
m. recto del abdomen
ilíaco izquierdo (vista anterior)
fémur
rótula
tibia
peroné

	MÚSCULO	ORIGEN	INSERCIÓN	INERVACIÓN	ACCIÓN
A	**m. recto inferior del globo ocular** *m. rectus inferior bulbi*	anillo tendinoso común alrededor de los bordes del conducto óptico	parte inferior de la esclera, 6,5 mm detrás de la unión corneoescleral	nervio oculomotor (III par craneal)	rota el globo ocular hacia abajo y algo medialmente
B	**m. recto interno (grácil)** *m. gracillis*	mitad inferior del pubis	lado medial de la parte superior de la tibia	nervio obturador (L2, L3)	flexión y rotación medial de la pierna y aducción del muslo
C	**m. recto lateral de la cabeza** *m. rectus capitis lateralis*	apófisis transversa de la primera vértebra (atlas)	apófisis yugular del hueso occipital	ramos ventrales de los nervios espinales cervicales primero y segundo	participa en los movimientos laterales de la cabeza y sostiene la cabeza
D	**m. recto lateral del globo ocular** *m. rectus lateralis bulbi*	anillo tendinoso común alrededor de los bordes del conducto óptico y cara orbitaria del ala mayor del esfenoides	parte lateral de la esclera, 7 mm detrás de la unión corneoescleral	nervio motor ocular externo (VI par craneal)	rota lateralmente el globo ocular (abducción)
E	**m. recto medial del globo ocular** *m. rectus medialis bulbi*	anillo tendinoso común alrededor de los bordes del conducto óptico	parte medial de la esclera 5,5 mm detrás de la unión corneoesclera	nervio motor ocular común (III par craneal)	rota el globo ocular medialmente (aducción)
F	**m. recto posterior mayor de la cabeza** *m. rectus capitis posterior major*	apófisis espinosa de la segunda vértebra (axis)	parte lateral de la línea nucal inferior del hueso occipital	ramos dorsales del primer nervio espinal	extiende la cabeza
G	**m. recto posterior menor de la cabeza** *m. rectus capitis posterior minor*	tubérculo del arco posterior de la primera vértebra (atlas)	línea nucal inferior del hueso occipital	ramos dorsales del primer nervio espinal	extiende la cabeza
H	**m. recto superior del globo ocular** *m. rectus superior bulbi*	anillo tendinoso común alrededor de los bordes del conducto óptico	parte superior de la esclera 7,5 mm detrás de la unión corneoescleral	nervio motor ocular común (III par craneal)	rota el globo ocular hacia arriba y ligeramente en dirección medial

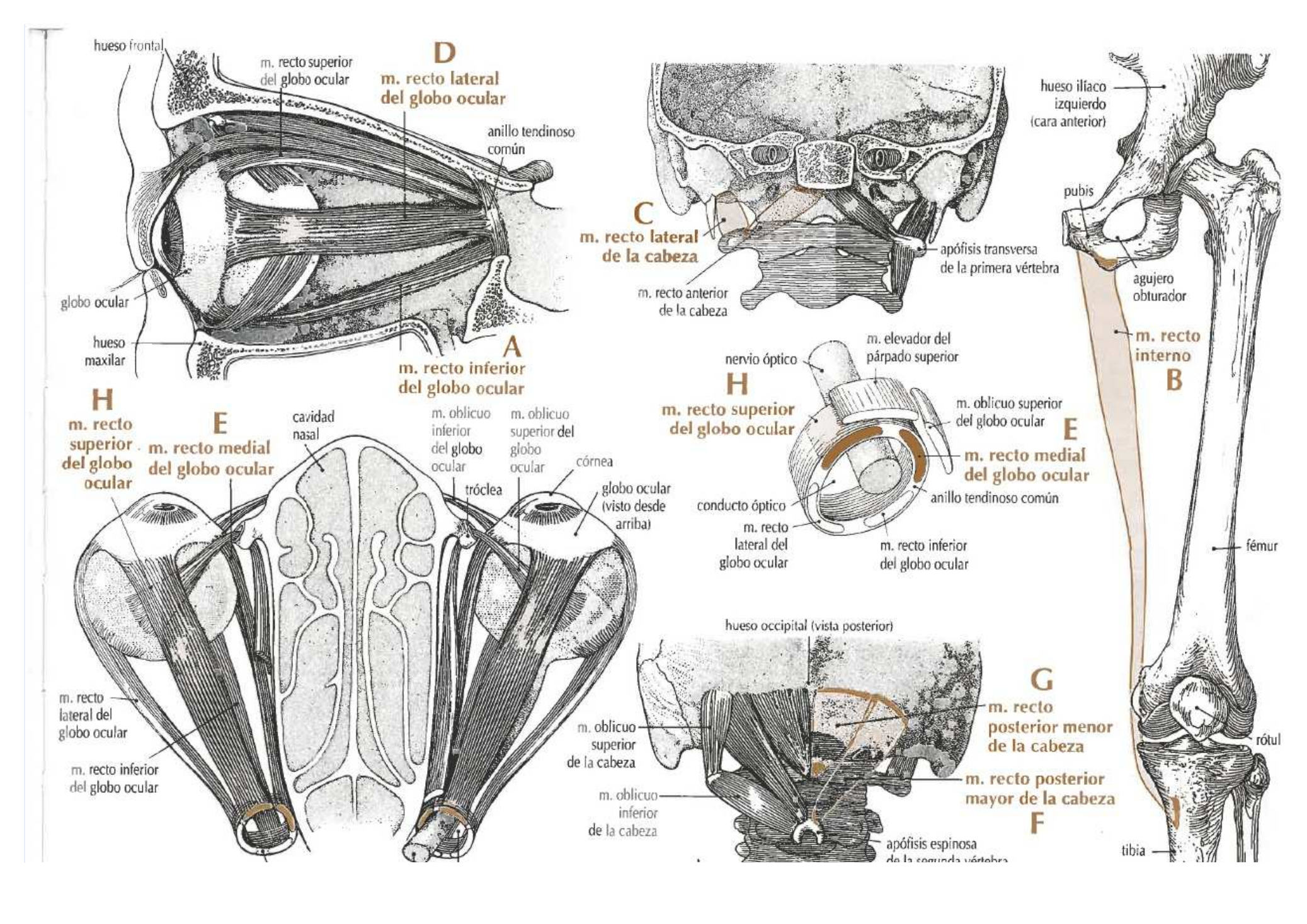
hueso frontal
m. recto superior del globo ocular
D
m. recto lateral del globo ocular
anillo tendinoso común
globo ocular
hueso maxilar
A
m. recto inferior del globo ocular
C
m. recto lateral de la cabeza
m. recto anterior de la cabeza
apófisis transversa de la primera vértebra
hueso ilíaco izquierdo (cara anterior)
pubis
agujero obturador
m. recto interno
B
fémur
rótul
tibia
H
m. recto superior del globo ocular
E
m. recto medial del globo ocular
cavidad nasal
m. oblicuo inferior del globo ocular
m. oblicuo superior del globo ocular
córnea
tróclea
globo ocular (visto desde arriba)
m. recto lateral del globo ocular
m. recto inferior del globo ocular
nervio óptico
m. elevador del párpado superior
H
m. recto superior del globo ocular
m. oblicuo superior del globo ocular
E
m. recto medial del globo ocular
conducto óptico
anillo tendinoso común
m. recto lateral del globo ocular
m. recto inferior del globo ocular
hueso occipital (vista posterior)
G
m. recto posterior menor de la cabeza
m. oblicuo superior de la cabeza
m. recto posterior mayor de la cabeza
m. oblicuo inferior de la cabeza
F
apófisis espinosa de la segunda vértebra

	MÚSCULO	ORIGEN	INSERCIÓN	INERVACIÓN	ACCIÓN
A	**m. rectococcígeo** *m. rectococcigeus*	banda de fibras musculares que conectan la superficie anterior de las vértebras coccígeas segunda y tercera con la pared posterior del recto		ramos del plexo hipogástrico inferior	asegura el recto
B	**m. rectouretral** *m. rectourethralis*	banda de fibras musculares que conectan la parte membranosa de la uretra con el recto		ramo rectal inferior del nervio pudendo (S2 y S3)	asegura la uretra
C	**m. rectouterino** *m. rectouterinus*	banda de fibras musculares en el pliegue rectouterino que conectan el recto con el cuello del útero		ramos del plexo hipogástrico inferior	asegura el útero
D	**m. rectovesical** *m. rectovesicalis*	musculatura longitudinal del recto anterior	base de la vejiga	ramos del plexo vesical	asegura la vejiga
E	**m. redondo mayor** *m. teres major*	tercio inferior de la superficie posterior del borde lateral de la escápula	labio medial del surco intertubercular (bicipital) del húmero	nervio escapular inferior del plexo braquial (C6 y C7)	aduce y rota medialmente el brazo
F	**m. redondo menor** *m. teres minor*	dos tercios superiores de la superficie posterior del borde lateral de la escápula	carilla inferior del troquíter y cara posterior de la cápsula de la articulación del hombro	nervio axilar del plexo braquial (C4, C5 y C6)	rota lateralmente el brazo y lo aduce débilmente
G	**m. risorio** *m. risorius*	fascia que cubre la glándula parótida y m. platisma	piel del ángulo de la boca	ramo bucal del nervio facial (VII par craneal)	retrae el ángulo de la boca
H	**m. romboides mayor** *m. rhomboideus major*	apófisis espinosas de las vértebras dorsales segunda a quinta y ligamento supraespinoso	dos tercios inferiores del borde vertebral de la escápula	nervio escapular dorsal (C4 y C5)	rota y tira de la escápula hacia la línea media
I	**m. romboides menor** *m. rhomboideus minor*	parte inferior del ligamento nucal y apófisis espinosas de la séptima vértebra cervical y de la primera vértebra dorsal	borde vertebral de la escápula en el extremo medial de la espina escapular	nervio escapular dorsal (C4 y C5)	rota y tira de la escápula hacia la línea media

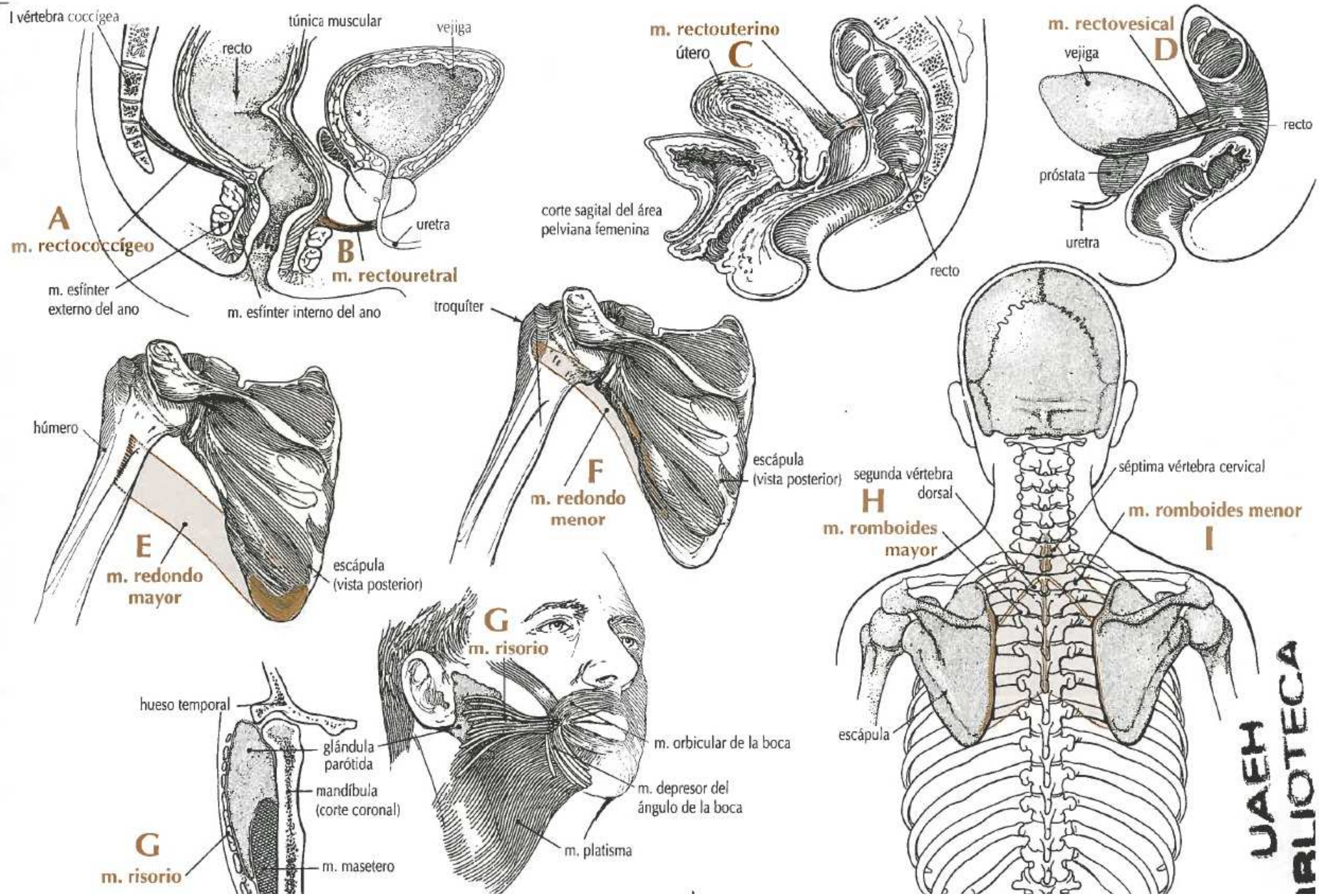

UAEH
BIBLIOTECA

	MÚSCULO	ORIGEN	INSERCIÓN	INERVACIÓN	ACCIÓN
A	**mm. rotadores** *mm. rotatores*	serie de músculos pequeños, cada uno de ellos entre la apófisis transversa de la vértebra inferior y la lámina de la vértebra superior, que corresponden a los mm. rotadores del cuello, mm. rotadores del tórax y mm. rotadores lumbares			extienden y rotan la columna vertebral hacia el lado opuesto
B	**mm. rotadores del cuello** *mm. rotatores cervicis*	apófisis transversas de las vértebras cervicales	lámina de la vértebra superior	ramos dorsales de los nervios espinales	extienden y rotan la columna vertebral cervical hacia el lado opuesto
C	**mm. rotadores del tórax** *mm. rotatores thoracis*	apófisis transversas de las vértebras dorsales	lámina de la vértebra superior	ramos dorsales de los nervios espinales	extienden o rotan la columna vertebral dorsal hacia el lado opuesto
D	**mm. rotadores lumbares** *mm. rotatores lumborum*	apófisis transversas de las vértebras lumbares	lámina de la vértebra superior	ramos dorsales de los nervios espinales	extienden y rotan la columna vertebral lumbar hacia el lado opuesto
E	**m. sacrococcígeo dorsal** *m. sacrococcygeus dorsalis*	bandeleta muscular de la cara dorsal del sacro al cóccix		ramo del nervio espinal (S5)	músculo vestigio, se cree que protege débilmente la articulación sacrococcígea
F	**m. sacrococcígeo ventral** *m. sacrococcygeus ventralis*	bandeleta muscular de la cara ventral del sacro al cóccix		ramo del nervio espinal (S5)	músculo vestigio, se cree que protege débilmente la articulación sacrococcígea
G	**m. salpingofaríngeo** *m. salpingopharyngeus*	parte inferior del cartílago de la trompa auditiva cerca del orificio nasofaríngeo	músculo palatofaríngeo en la pared de la faringe	plexo faríngeo del nervio vago (X par craneal)	eleva la nasofaringe
H	**m. sartorio** *m. sartorius*	espina ilíaca anterosuperior	cara medial de la parte superior de la tibia	nervio femoral (L2 y L3)	flexiona el muslo y la pierna y rota el muslo lateralmente
I	**mm. semiespinosos** *mm. semispinales*	una serie de tres músculos que se extienden a través de cuatro o más vértebras; formado por el m. semiespinoso de la cabeza, el m. semiespinoso del cuello y el m. semiespinoso del tórax		ramos dorsales de los nervios espinales cervicales y torácicos	extienden la cabeza y la columna vertebral y las rotan hacia el lado opuesto
J	**m. semiespinoso de la cabeza** *m. semispinalis capitis*	apófisis transversas de las seis vértebras dorsales superiores y de las cuatro vértebras cervicales inferiores	hueso occipital entre las líneas nucales superior e inferior	ramos dorsales de los nervios espinales cervicales y torácicos	extiende la cabeza y la gira hacia el lado opuesto
K	**m. semiespinoso del cuello** *m. semispinalis cervicis*	apófisis transversas de las seis vértebras dorsales superiores	apófisis espinosas de las vértebras cervicales segunda a sexta	ramos dorsales de los nervios espinales cervicales y torácicos	extiende la columna vertebral y la gira hacia el lado opuesto
L	**m. semiespinoso del tórax** *m. semispinalis thoracis*	apófisis transversas de las seis vértebras dorsales inferiores	apófisis espinosas de las seis vértebras dorsales superiores y de las dos vértebras cervicales inferiores	ramos dorsales de los nervios espinales torácicos	extiende la columna vertebral y la gira hacia el lado opuesto

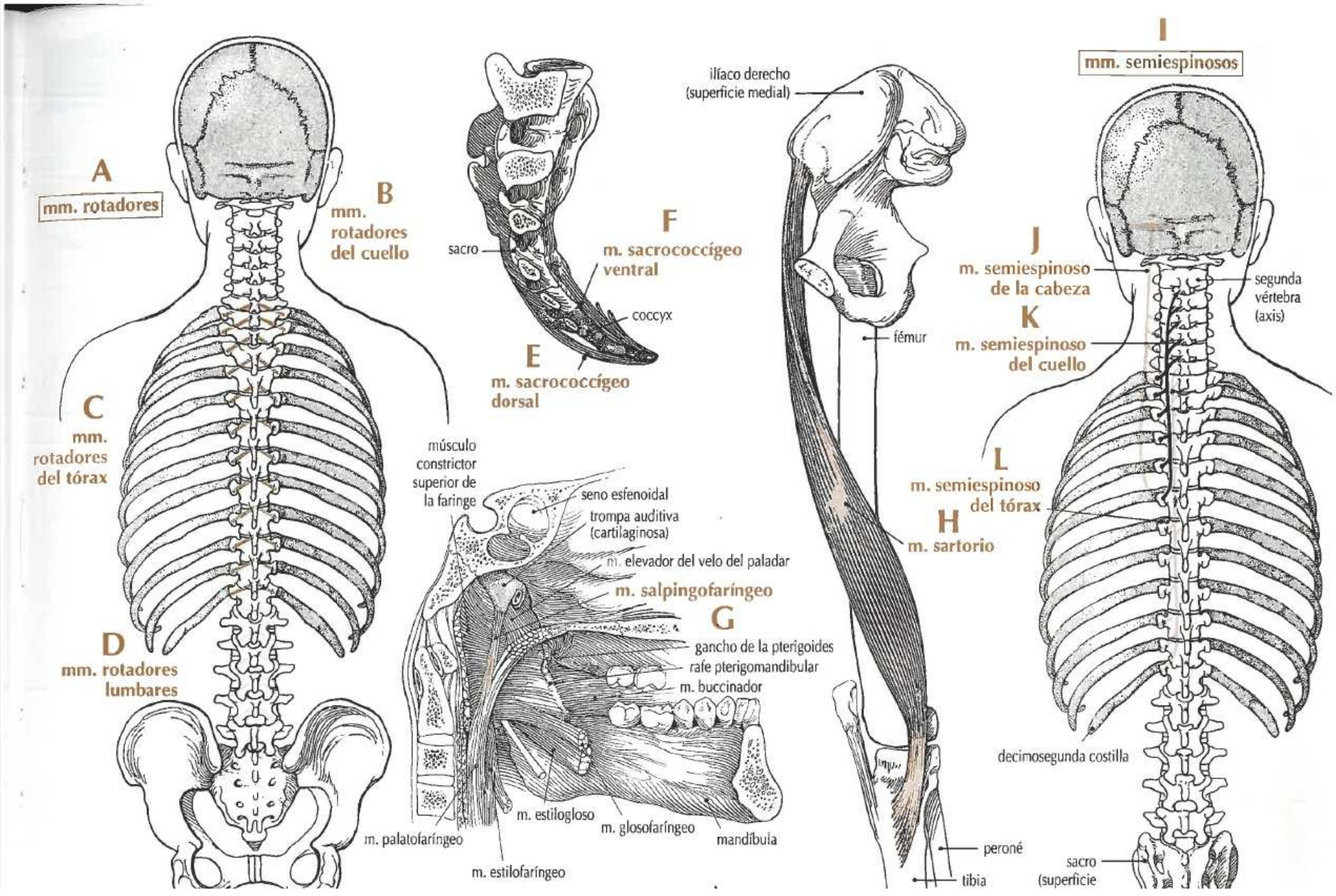
A
mm. rotadores
B
mm. rotadores del cuello
C
mm. rotadores del tórax
D
mm. rotadores lumbares
sacro
F
m. sacrococcígeo ventral
coccyx
E
m. sacrococcígeo dorsal
músculo constrictor superior de la faringe
seno esfenoidal
trompa auditiva (cartilaginosa)
m. elevador del velo del paladar
m. salpingofaríngeo
G
gancho de la pterigoides
rafe pterigomandibular
m. buccinador
m. palatofaríngeo
m. estilofaríngeo
m. estilogloso
m. glosofaríngeo
mandíbula
ilíaco derecho (superficie medial)
fémur
H
m. sartorio
peroné
tibia
I
mm. semiespinosos
J
m. semiespinoso de la cabeza
segunda vértebra (axis)
K
m. semiespinoso del cuello
L
m. semiespinoso del tórax
decimosegunda costilla
sacro (superficie

	MÚSCULO	ORIGEN	INSERCIÓN	INERVACIÓN	ACCIÓN
A	**m. semimembranoso** *m. semimembranosus*	porción lateral de la tuberosidad isquiática	cóndilo medial de la tibia y ligamento poplíteo oblicuo	porción tibial del nervio ciático (L5, S1 y S2)	extiende el muslo y flexiona la pierna y la rota medialmente
B	**m. semitendinoso** *m. semitendinosus*	tuberosidad isquiática (en común con la cabeza larga del m. bíceps femoral)	parte superior de la cara medial de la tibia cerca de la tuberosidad tibial	porción tibial del nervio ciático (L5, S1 y S2)	flexiona y rota la pierna medialmente y extiende el muslo
C	**m. serrato anterior** *m. serratus anterior*	varas externas de las costillas superiores octava a décima	cara anterior del borde vertebral (medial) de la escápula	nervio torácico largo (C5, C6 y C7)	tira de la escápula hacia delante y lateralmente y rota la escápula al levantar el brazo
D	**m. serrato posteroinferior** *m. serratus posterior inferior*	apófisis espinosas de las dos últimas vértebras dorsales y de las dos primeras lumbares y ligamento supraespinoso	bordes inferiores de las cuatro últimas costillas, ligeramente detrás de sus ángulos	ramos ventrales de los nervios espinales torácicos (desde la T9 a la T12)	tira de las costillas hacia fuera y hacia abajo (contrarrestando el tirón hacia dentro del diafragma)
E	**m. serrato posterosuperior** *m. serratus posterior superior*	porción inferior del ligamento nucal, apófisis espinosas de la séptima vértebra cervical y de las dos o tres primeras vértebras dorsales y ligamento supraespinoso	bordes superiores de las costillas segunda, tercera, cuarta y quinta, ligeramente detrás de sus ángulos	nervios intercostales segundo, tercero, cuarto y quinto (T2, T3, T4 y T5)	eleva las costillas
F	**m. sóleo** *m. soleus*	extremos proximales de la tibia y el peroné y fascia poplítea	calcáneo mediante el tendón calcáneo (en común con el m. gastrocnemio)	ramos del nervio tibial (S1 y S2)	flexiona la planta del pie
G	**m. subclavio** *m. subclavius*	unión de la primera costilla con el cartílago costal	superficie inferior de la clavícula	nervio para el subclavio, un ramo del plexo braquial (C5 y C6)	desciende el extremo lateral de la clavícula y protege la articulación esternoclavicular de las agresiones físicas

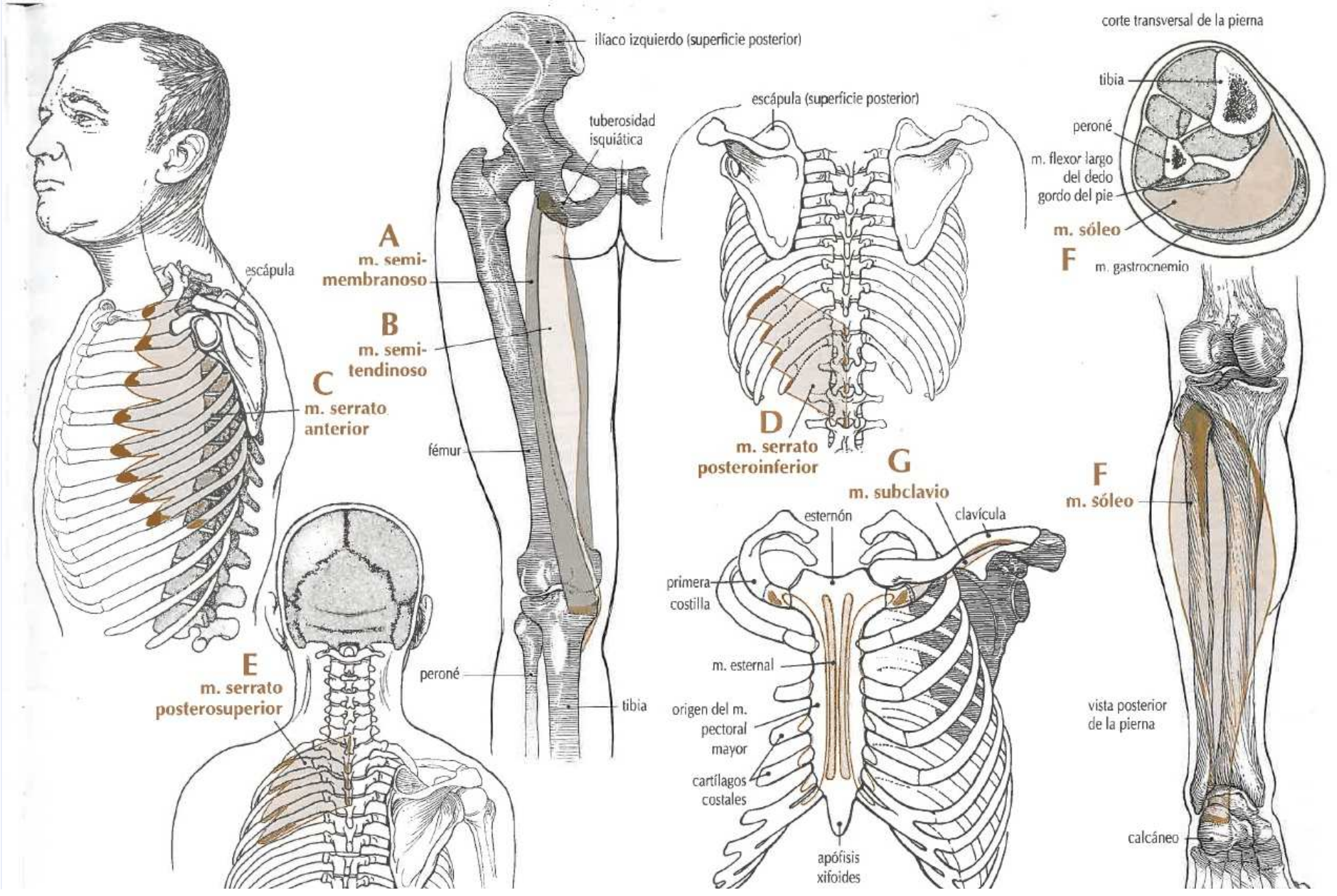
escápula
C
m. serrato anterior
E
m. serrato posterosuperior
ilíaco izquierdo (superficie posterior)
tuberosidad isquiática
A
m. semi-membranoso
B
m. semi-tendinoso
fémur
peroné
tibia
escápula (superficie posterior)
D
m. serrato posteroinferior
G
m. subclavio
esternón
clavícula
primera costilla
m. esternal
origen del m. pectoral mayor
cartílagos costales
apófisis xifoides
corte transversal de la pierna
tibia
peroné
m. flexor largo del dedo gordo del pie
m. sóleo
F
m. gastrocnemio
F
m. sóleo
vista posterior de la pierna
calcáneo

	MÚSCULO	ORIGEN	INSERCIÓN	INERVACIÓN	ACCIÓN
A	**mm. subcostales** *mm. subcostales*	superficie interna de las costillas de la parte inferior del tórax, cerca de sus ángulos	superficie inferointerna de la segunda o tercera costilla, por debajo de la costilla de origen	nervios intercostales	desciende las costillas inferiores y tira de ellas para acercarlas
B	**m. subescapular** *m. subscapularis*	dos tercios mediales de la fosa subescapular de la escápula	troquín y parte frontal de la cápsula de la articulación del hombro	nervios subescapulares inferiores y superiores del plexo braquial (C5, C6 y C7)	rota medialmente el brazo
C	**m. supinador** *m. supinator*	epicóndilo lateral del húmero, ligamento colateral radial y cresta supinadora del cúbito	tercio superior del radio	nervio intercostal posterior (ramo profundo del nervio radial, C5 y C6)	supina la mano rotando el radio
D	**m. supraespinoso** *m. supraspinatus*	dos tercios mediales de la fosa supraespinosa de la escápula	cara superior del troquíter y cápsula de la articulación del hombro	nervio supraescapular (C4, C5 y C6)	abduce el brazo
E	**mm. suprahioideos** *mm. suprahyoidei*	un grupo de músculos que se inserta en la parte superior del hueso hioides desde el cráneo; formado por los músculos digástrico, estilohioideo, milohioideo y genihioideo			elevan el hueso hioides
F	**m. suspensorio del duodeno** ligamento de Treitz *m. suspensorius duodeni*	tejido conectivo que rodea la arteria celíaca y pilar derecho del diafragma	borde superior del ángulo duodenoyeyunal y parte del duodeno ascendente	ramos del plexo celíaco	actúa como ligamento suspensorio del duodeno
G	**m. tarsal inferior** *m. tarsalis inferior*	vaina fascial del m. recto inferior del globo ocular	borde inferior del tarso inferior	inervación simpática	desciende el párpado inferior ensanchando la hendidura palpebral
H	**m. tarsal superior** *m. tarsalis superior*	vaina fascial del m. elevador del párpado superior	borde superior del tarso superior	inervación simpática	eleva el párpado superior ensanchando la hendidura palpebral
I	**m. temporoparietal** *m. temporoparietalis*	fascia temporal superior y anterior al oído	borde lateral de la parte frontal de la aponeurosis epicraneal	ramos temporales del nervio facial (VII par craneal)	tensa el cuero cabelludo
J	**m. temporal** *m. temporalis*	fosa temporal en la parte lateral del cráneo	apófisis coronoides de la mandíbula	división mandibular del nervio trigémino (V par craneal)	cierra la boca, aprieta los dientes y retrae la mandíbula

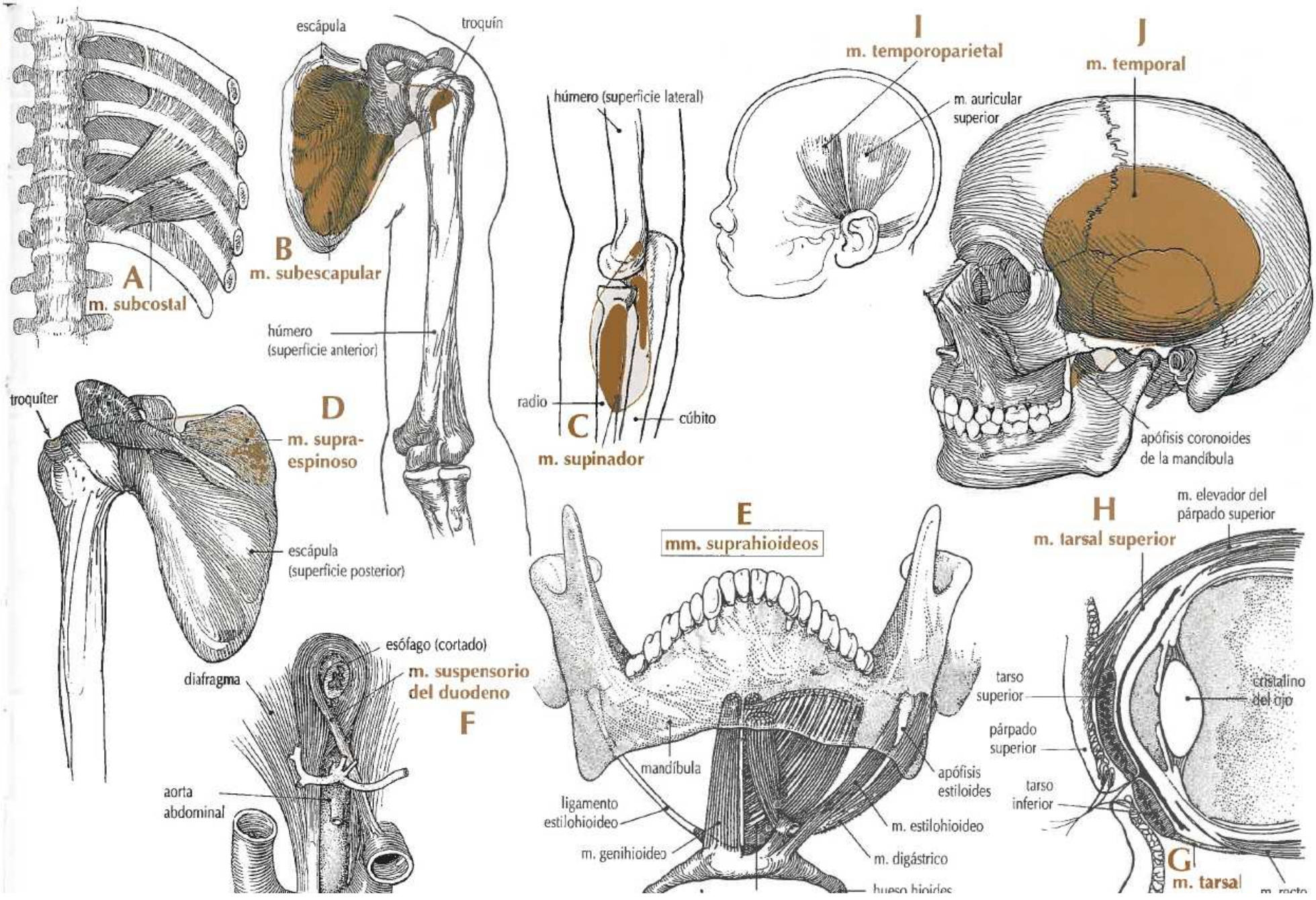
A
m. subcostal
escápula
troquín
B
m. subescapular
húmero
(superficie anterior)
troquíter
D
m. supra-
espinoso
escápula
(superficie posterior)
diafragma
esófago (cortado)
m. suspensorio
del duodeno
F
aorta
abdominal
húmero (superficie lateral)
radio
C
m. supinador
cúbito
I
m. temporoparietal
m. auricular
superior
J
m. temporal
apófisis coronoides
de la mandíbula
E
mm. suprahioideos
mandíbula
ligamento
estilohioideo
m. genihioideo
apófisis
estiloides
m. estilohioideo
m. digástrico
hueso hioides
H
m. tarsal superior
m. elevador del
párpado superior
tarso
superior
párpado
superior
tarso
inferior
cristalino
del ojo
G
m. tarsal

	MÚSCULO	ORIGEN	INSERCIÓN	INERVACIÓN	ACCIÓN
A	**m. tensor de la fascia lata** *m. tensor fasciae latae*	labio superior de la cresta ilíaca, parte lateral de la espina ilíaca anterosuperior y fascia lata	entre las dos capas del tracto iliotibial de la fascia lata	nervio glúteo superior (L4 y L5)	extiende la rodilla con rotación lateral de la pierna
B	**m. tensor del tímpano** m. tensor de la membrana timpánica *m. tensor tympani*	porción cartilaginosa de la trompa auditiva y parte adyacente del ala mayor del esfenoides	base del mango del martillo (huesecillo más lateral del oído)	ramo del nervio al pterigoideo medial y parte de la división mandibular del nervio trigémino (V par craneal)	tira en dirección medial de la membrana timpánica, aumentado de esta manera su tensión
C	**m. tensor del velo del paladar** *m. tensor veli palatini*	espina y fosa escafoidea del hueso esfenoides y cartílago y membrana de la trompa auditiva	línea media de la aponeurosis del paladar blando o velo del paladar y lámina horizontal del hueso palatino	división mandibular del nervio trigémino (V par craneal)	tensa el paladar blando o velo del paladar y abre la trompa auditiva
D	**m. tibial anterior** *m. tibialis anterior*	superficie lateral de los dos tercios superiores de la tibia y membrana interósea	superficie medial del hueso cuneiforme medial y base del primer metatarsiano	nervio peroneo profundo (L4 y L5)	flexiona dorsalmente e invierte el pie
E	**m. tibial posterior** *m. tibialis posterior*	tibia, peroné y membrana interósea	hueso navicular, con fascículos a los tres huesos cuneiformes; hueso cuboides y segundo, tercer y cuarto metatarsianos	nervio tibial (L4 y L5)	principal inversor del pie, participa en la flexión plantar del pie
F	**m. tiroaritenoideo** *m. thyroarytenoideus*	interior del cartílago tiroides	cara lateral del cartílago aritenoides	nervio laríngeo recurrente	relaja el ligamento vocal y participa en el cierre de la glotis
G	**m. tiroepiglótico** *m. thyroepiglotticus*	interior del cartílago tiroides	borde de la epiglotis	nervio laríngeo recurrente	ensancha la abertura laríngea
H	**m. tirohioideo** *m. thyrohyoideus*	línea oblicua del cartílago tiroides	asta mayor del hueso hioides	ramo del nervio hipogloso (XII par craneal), contiene fibras del primer nervio espinal cervical	eleva la laringe al descender el hueso hioides
I	**m. del trago** *m. tragicus*	una banda corta y plana de fibras musculares verticales en la superficie lateral del trago del oído		ramos temporales del nervio facial (VII par craneal)	altera ligeramente la forma de la oreja

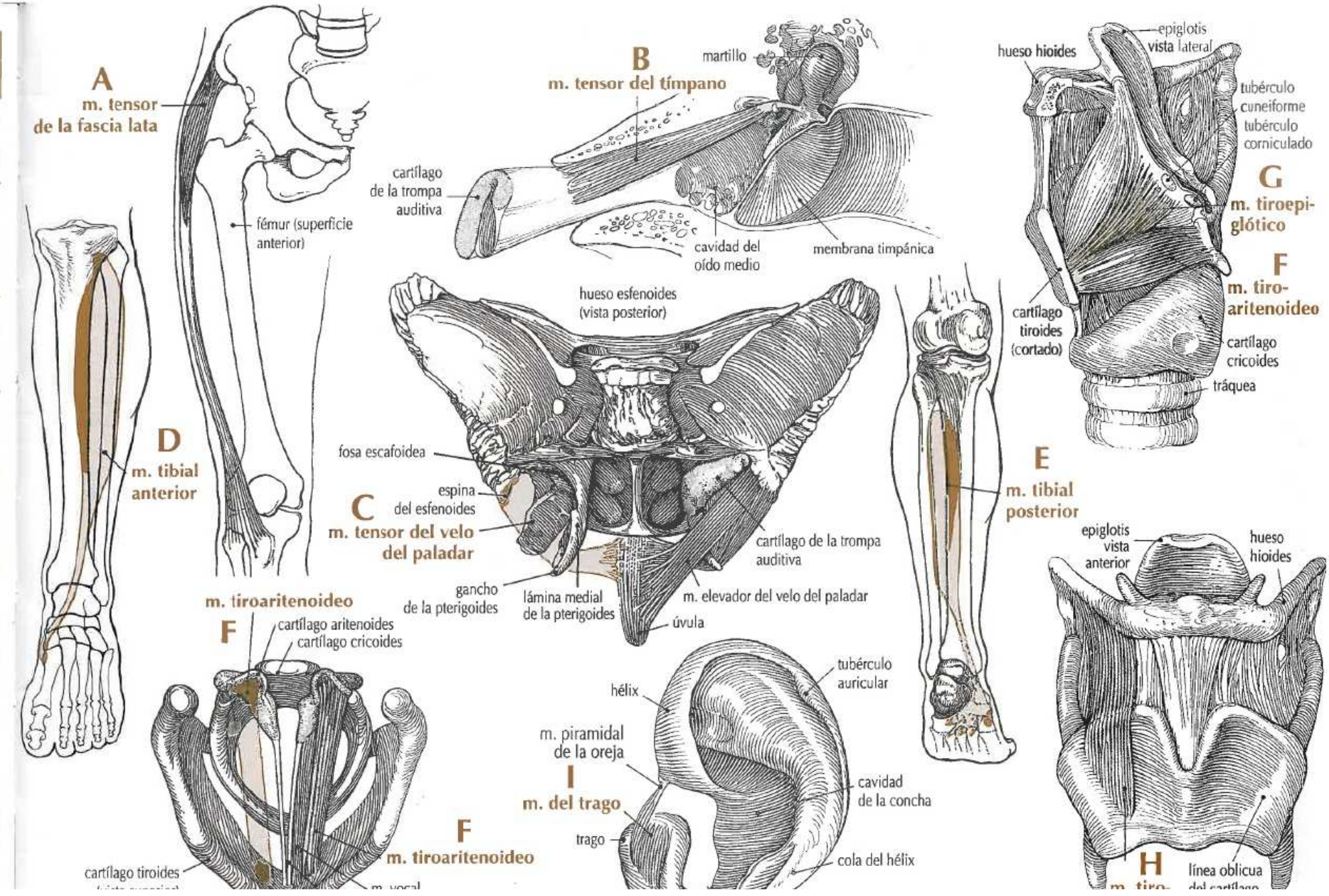
A
m. tensor de la fascia lata
fémur (superficie anterior)
B
m. tensor del tímpano
martillo
cartílago de la trompa auditiva
cavidad del oído medio
membrana timpánica
hueso hioides
epiglotis vista lateral
tubérculo cuneiforme
tubérculo corniculado
G
m. tiroepiglótico
F
m. tiroaritenoideo
cartílago tiroides (cortado)
cartílago cricoides
tráquea
D
m. tibial anterior
hueso esfenoides (vista posterior)
fosa escafoidea
espina del esfenoides
C
m. tensor del velo del paladar
gancho de la pterigoides
lámina medial de la pterigoides
cartílago de la trompa auditiva
m. elevador del velo del paladar
úvula
E
m. tibial posterior
epiglotis vista anterior
hueso hioides
m. tiroaritenoideo
F
cartílago aritenoides
cartílago cricoides
cartílago tiroides
F
m. tiroaritenoideo
hélix
tubérculo auricular
m. piramidal de la oreja
I
m. del trago
trago
cavidad de la concha
cola del hélix
H
línea oblicua

	MÚSCULO	ORIGEN	INSERCIÓN	INERVACIÓN	ACCIÓN
A	**m. transverso de la lengua** *m. transversus linguae*	tabique fibroso mediano de la lengua	tejido fibroso submucoso a los lados de la lengua	nervio hipogloso (XII par craneal)	estrecha y alarga la lengua
B	**m. transverso de la nuca** (en el 20% de los individuos) *m. transversus nuchae*	protuberancia occipital externa o línea nucal superior del hueso occipital	borde posterior del extremo superior del m. esternocleidomastoideo o apófisis mastoides del hueso temporal	ramo auricular posterior del nervio facial (VII par craneal)	mueve débilmente el cuero cabelludo
C	**m. transverso de la oreja** *m. transversus auricularis*	eminencia de la concha en la superficie posterior del cartílago auricular	eminencia del canal del hélix (escafa) en la superficie posterior del cartílago auricular	ramo auricular posterior del nervio facial (VII par craneal)	retrae el hélix débilmente
D	**m. transverso del abdomen** *m. transversus abdominis*	superficie interior de los cartílagos costales séptimo a decimosegundo, fascia toracolumbar, cresta ilíaca y porción lateral del ligamento inguinal	tendón conjunto del pubis y línea alba que atraviesa la fascia del m. recto abdominal	seis nervios espinales torácicos inferiores y primero lumbar	tensa la pared abdominal y sujeta el contenido abdominal
E	**m. transverso del mentón** *m. transversus menti*	bandeletas musculares superficiales por debajo del mentón que conectan los mm. depresores del ángulo de la boca de ambos lados		ramo mandibular del nervio facial (VII par craneal)	participa en la tracción hacia abajo del ángulo de la boca
F	**m. transverso del tórax** *m. transversus thoracis*	cara posterior de la apófisis xifoides, mitad inferior de la superficie posterior del esternón y cartílagos costales adyacentes	cara interna de los cartílagos costales segundo a sexto	nervios intercostales	tira hacia abajo de los cartílagos costales y estrecha el tórax
G	**m. transverso profundo del periné** (parte del diafragma urogenital) *m. transversus perinei profundus*	rama del isquion	cuerpo perineal (tendón central del periné)	ramo perineal del nervio pudendo (S2, S3 y S4)	da soporte a las vísceras de la pelvis

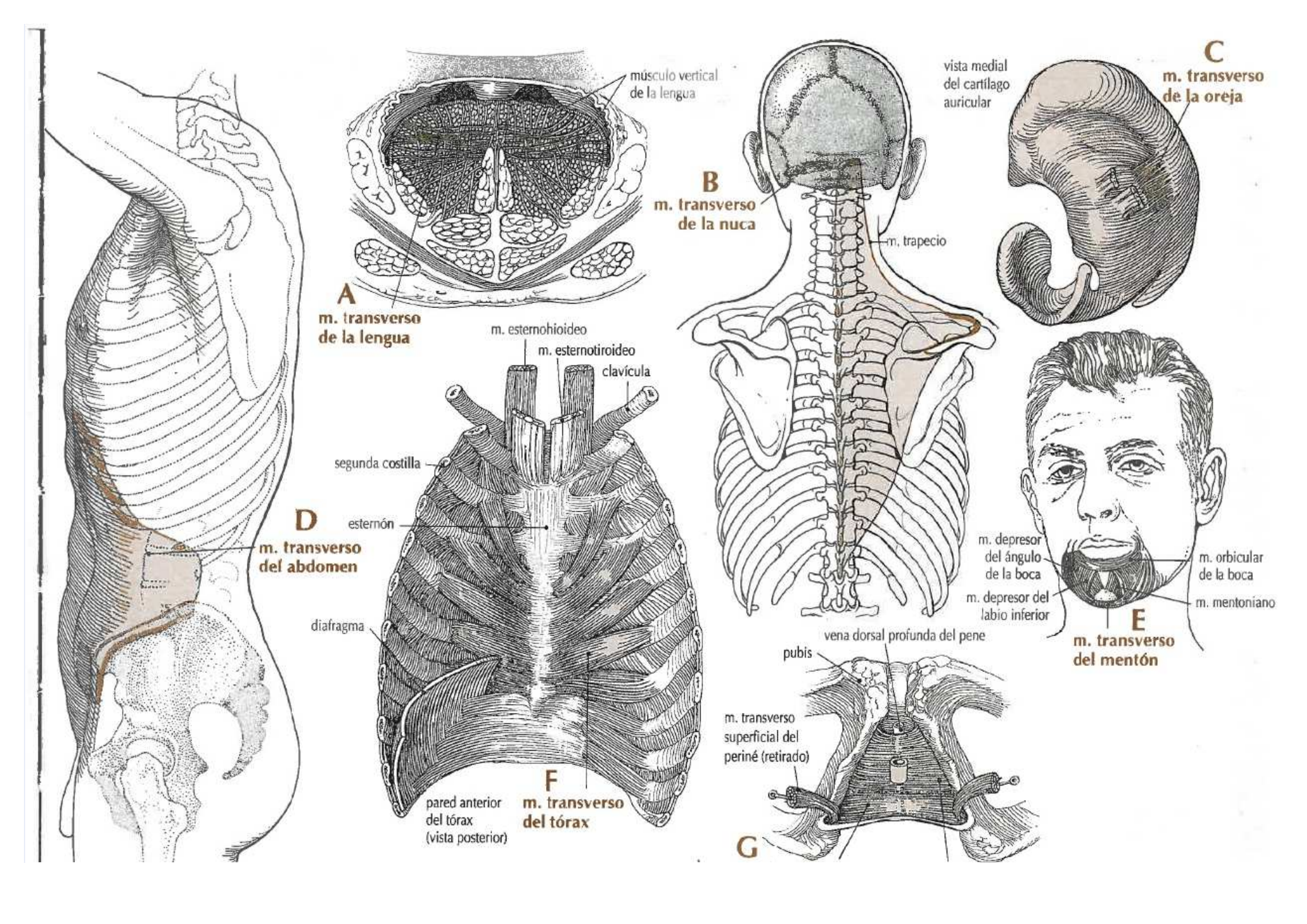
músculo vertical de la lengua
A
m. transverso de la lengua
B
m. transverso de la nuca
m. trapecio
vista medial del cartílago auricular
C
m. transverso de la oreja
m. esternohioideo
m. esternotiroideo
clavícula
segunda costilla
esternón
diafragma
D
m. transverso del abdomen
pared anterior del tórax (vista posterior)
F
m. transverso del tórax
m. depresor del ángulo de la boca
m. depresor del labio inferior
m. orbicular de la boca
m. mentoniano
E
m. transverso del mentón
vena dorsal profunda del pene
pubis
m. transverso superficial del periné (retirado)
G

	MÚSCULO	ORIGEN	INSERCIÓN	INERVACIÓN	ACCIÓN
A	**m. transverso superficial del periné** (parte inconstante del diafragma urogenital) *m. transversus perinei superficialis*	rama del isquion cerca de la tuberosidad	cuerpo perineal (tendón central del periné)	ramo perineal del nervio pudendo	participa en el soporte de las vísceras de la pelvis
B	**mm. transversoespinosos** *mm. transversospinalis*	término general para un grupo de siete músculos que se dirigen hacia arriba desde las apófisis transversas hasta las apófisis espinosas de las vértebras; formados por los músculos semiespinoso de la cabeza, semiespinoso del cuello, semiespinoso del tórax, multífido, rotadores del cuello, rotadores lumbares y rotadores del tórax			extienden y rotan la columna vertebral hacia el lado opuesto
C	**m. trapecio** *m. trapezius*	línea nucal superior del hueso occipital, protuberancia occipital externa, ligamento nucal y apófisis espinosas de la séptima vértebra cervical y de todas las vértebras dorsales	porción superior: borde posterior del tercio lateral de la clavícula porción media: borde medial del acromion y labio superior del borde posterior de la espina de la escápula porción inferior: tubérculo del vértice del extremo medial de la espina de la escápula	nervio accesorio (XI par craneal) y ramos ventrales de los nervios espinales cervicales tercero y cuarto	eleva, rota y retrae la escápula
D	**m. traqueal** *m. trachealis*	bandas musculares transversales anastomóticas que conectan los extremos libres de los anillos traqueales		ramos del nervio vago (X par craneal), nervio laríngeo recurrente y cadena simpática	reduce el tamaño de la luz traqueal
E	**m. tríceps braquial** *m. triceps brachii*	cabeza larga: tubérculo infraglenoideo de la escápula cabeza lateral: tercio superior de la superficie posterior del húmero cabeza medial: mitad distal del húmero (distal al surco para el nervio radial)	parte posterior de la superficie superior del olécranon del cúbito, fascia profunda adyacente y cápsula articular de la articulación del codo	nervio radial (C6, C7 y C8)	principal extensor del antebrazo
F	**m. tríceps sural** *m. triceps surae*	músculos gastrocnemio y sóleo combinados, que poseen un tendón común que se inserta en el calcáneo del pie			produce la flexión plantar del pie

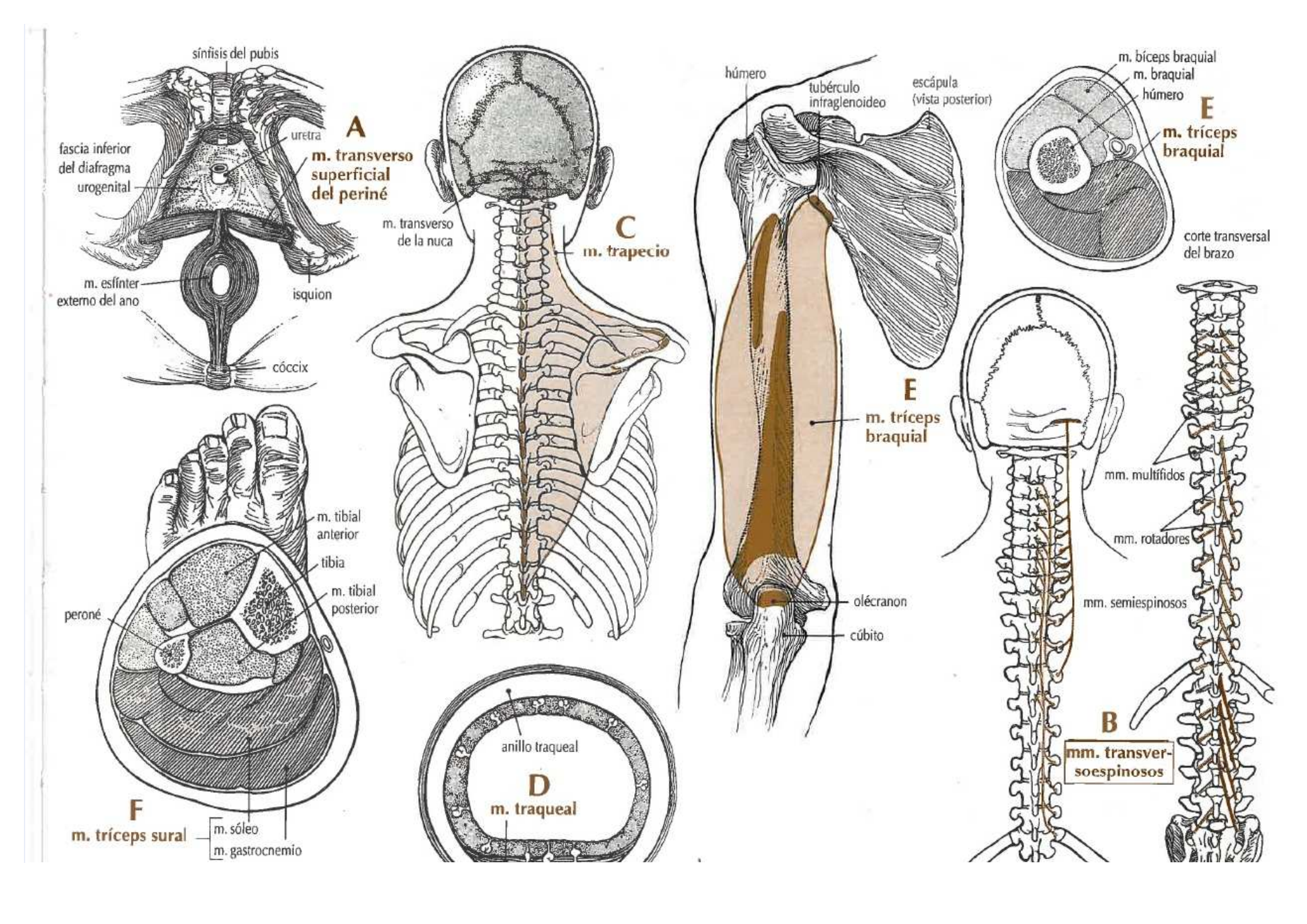
A
m. transverso superficial del periné
sínfisis del pubis
uretra
fascia inferior del diafragma urogenital
m. esfínter externo del ano
isquion
cóccix
C
m. trapecio
m. transverso de la nuca
húmero
tubérculo infraglenoideo
escápula (vista posterior)
E
m. tríceps braquial
olécranon
cúbito
m. bíceps braquial
m. braquial
húmero
E
m. tríceps braquial
corte transversal del brazo
mm. multífidos
mm. rotadores
mm. semiespinosos
B
mm. transversoespinosos
m. tibial anterior
tibia
m. tibial posterior
peroné
F
m. tríceps sural
m. sóleo
m. gastrocnemio
anillo traqueal
D
m. traqueal

	MÚSCULO	ORIGEN	INSERCIÓN	INERVACIÓN	ACCIÓN
A	**m. de la úvula** *m. uvulae*	aponeurosis palatina y espina nasal posterior del hueso palatino	mucosa y tejido conjuntivo de la úvula	plexo faríngeo del nervio vago (X par craneal)	eleva la úvula
B	**m. vasto intermedio** *m. vastus intermedius*	superficies anterior y lateral de los dos tercios superiores del fémur	tendón común del m. cuádriceps femoral y rótula	nervio femoral (L2, L3 y L4)	extiende la pierna
C	**m. vasto lateral** *m. vastus lateralis*	cara lateral de la parte superior del fémur	tendón común del m. cuádriceps femoral y rótula	nervio femoral (L2, L3 y L4)	extiende la pierna
D	**m. vasto medial** *m. vastus medialis*	cara medial del fémur	tendón común del m. cuádriceps femoral y rótula	nervio femoral (L2, L3 y L4)	extiende la pierna
E	**m. vertical de la lengua** *m. verticalis linguae*	superficie dorsal de la lengua	superficie inferior de la lengua	nervio hipogloso (XII par craneal)	participa en la masticación, la deglución y la fonación al alterar la forma de la lengua
F	**m. vocal** *m. vocalis*	superficie interna del cartílago tiroides cerca de la línea media	apófisis vocal del cartílago aritenoides	nervio laríngeo recurrente	ajusta la tensión de las cuerdas vocales

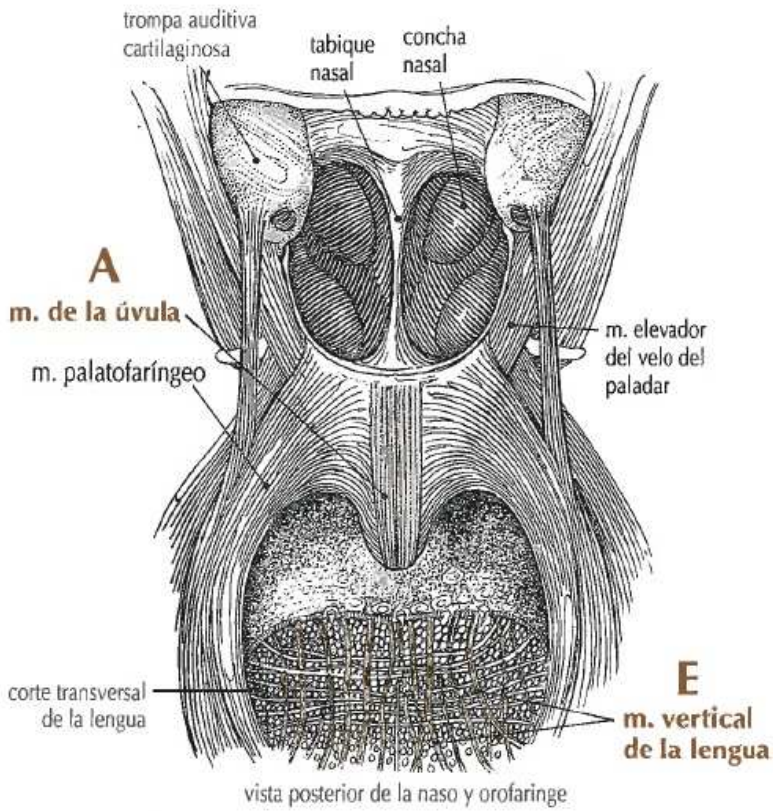
trompa auditiva cartilaginosa
tabique nasal
concha nasal
A
m. de la úvula
m. palatofaríngeo
m. elevador del velo del paladar
corte transversal de la lengua
E
m. vertical de la lengua
vista posterior de la naso y orofaringe

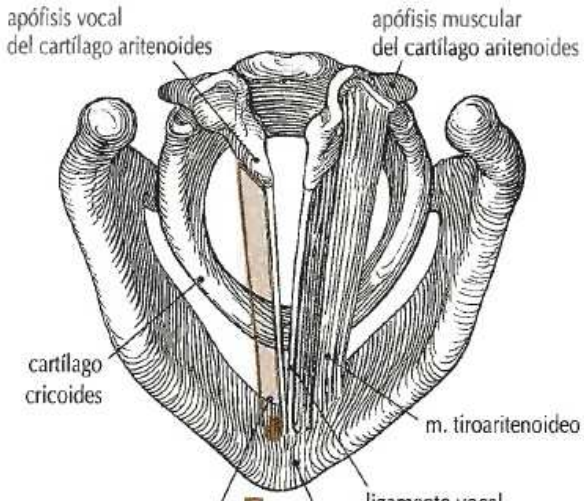
apófisis vocal del cartílago aritenoides
apófisis muscular del cartílago aritenoides
cartílago cricoides
m. tiroaritenoideo

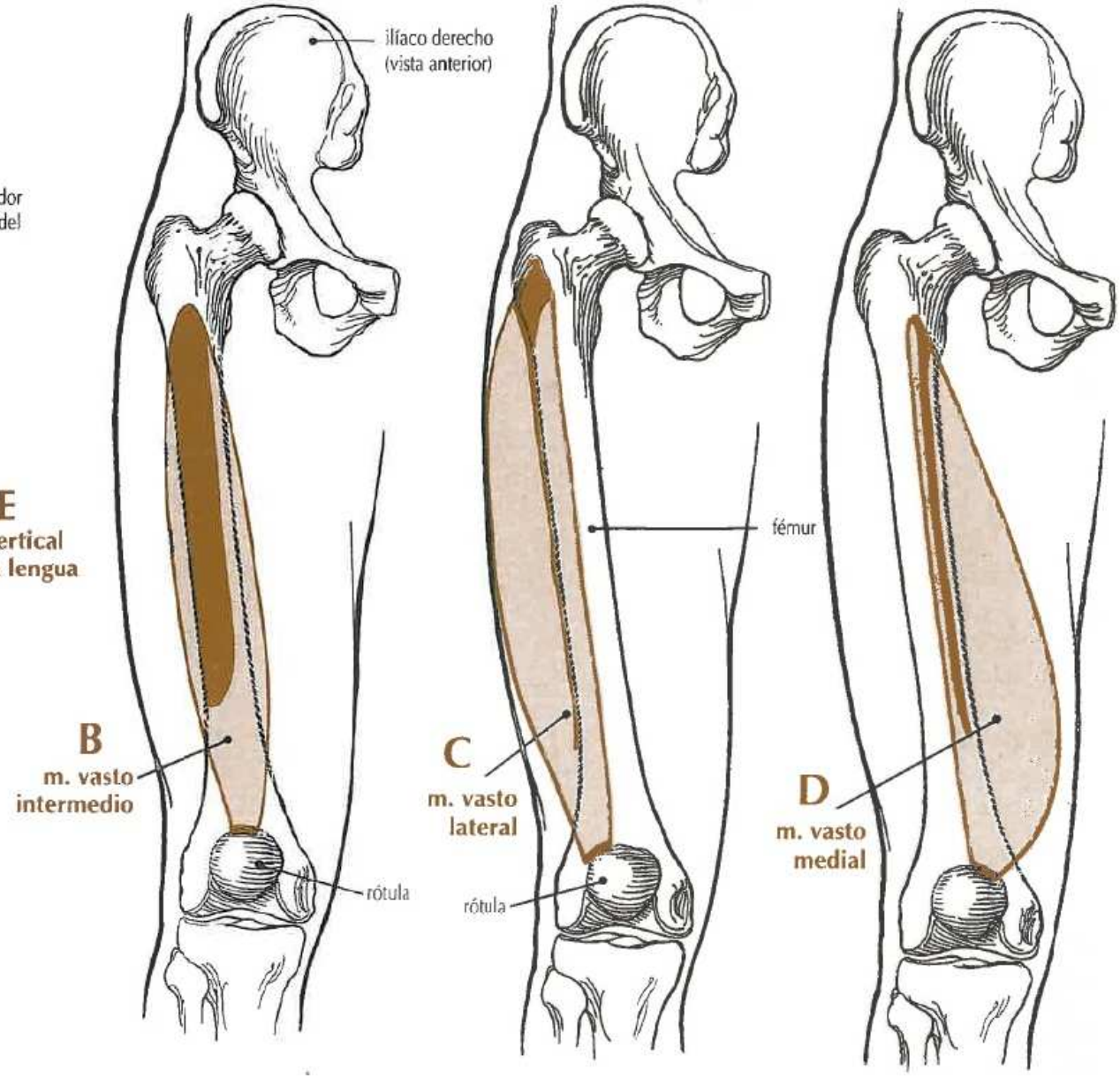
ilíaco derecho (vista anterior)
B
m. vasto intermedio
rótula
C
m. vasto lateral
fémur
rótula
D
m. vasto medial

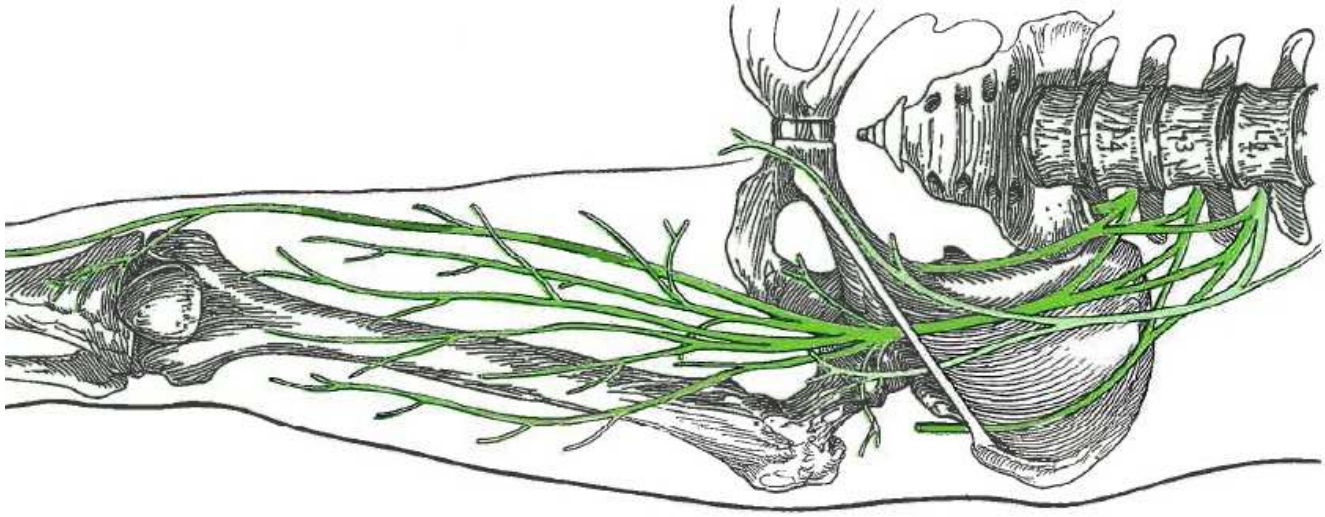

NERVIOS

	NERVIO	ORIGEN	RAMOS	DISTRIBUCIÓN
A	**n. accesorio** XI par craneal o n. espinal *n. accesorius*	raíces craneales: parte lateral del bulbo raquídeo raíces espinales: parte anterolateral de los primeros cinco segmentos cervicales de la médula espinal	interno y externo	músculos de faringe, laringe y velo del paladar músculos esternocleiodomastoideo y trapecio
B	**n. alveolar inferior** n. dentario inferior *n. alveolaris inferior*	n. mandibular	milohioideo, dentarios inferiores y mentoniano	dientes mandibulares, periostio y encías del maxilar inferior y piel del labio inferior y la barbilla
C	**n. alveolar superior medio** n. dentario superior medio *n. alveolaris superior medius*	n. infraorbitario	alveolares superiores y filamentos	dientes premolares superiores
D	**nn. alveolares superiores** nn. dentarios superiores *nn. alveolares superiores*	incluyen los nervios alveolares (dentarios) superiores anterior, medio y posterior		
E	**nn. alveolares superiores anteriores** nn. dentarios superiores anteriores *nn. alveolares superiores anteriores*	n. infraorbitario	alveolares superiores, nasales y filamentos	dientes anteriores (incisivos y caninos), mucosa de la pared anterior y del suelo de la cavidad nasal y tabique nasal
F	**nn. alveolares superiores posteriores** nn. dentarios superiores posteriores *nn. alveolares superiores posteriores*	n. maxilar	alveolares superiores y filamentos	seno maxilar, mejillas, encías y dientes molares
G	**n. ampular lateral** *n. ampullaris lateralis*	n. utriculoampular	ninguno	ampolla del conducto semicircular lateral
H	**n. ampular posterior** *n. ampullaris posterior*	ganglio vestibular	ganglio vestibular	ampolla del conducto semicircular posterior

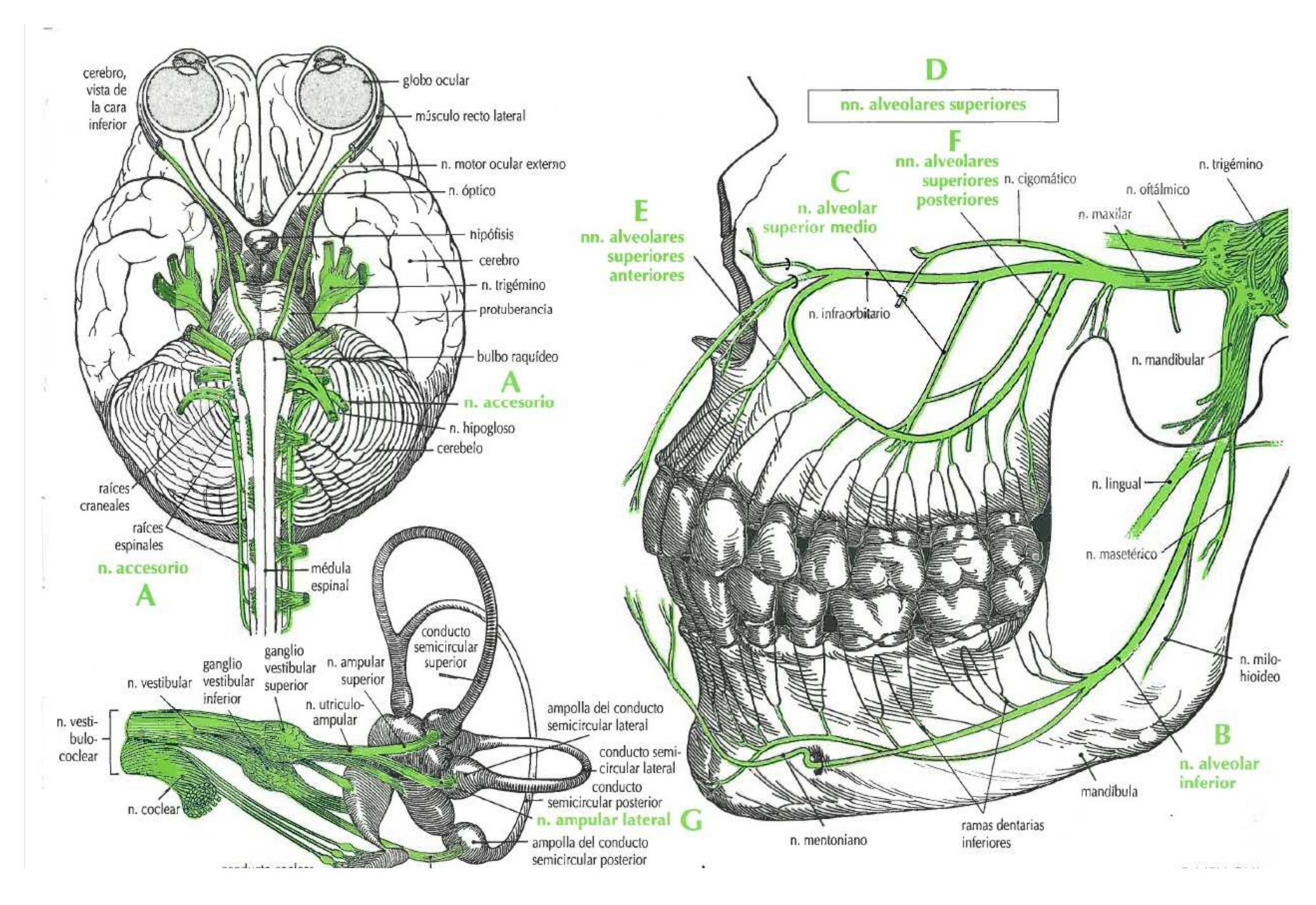
cerebro, vista de la cara inferior
globo ocular
músculo recto lateral
n. motor ocular externo
n. óptico
hipófisis
cerebro
n. trigémino
protuberancia
bulbo raquídeo
A
n. accesorio
n. hipogloso
cerebelo
raíces craneales
raíces espinales
n. accesorio
A
médula espinal
D
nn. alveolares superiores
F
nn. alveolares superiores posteriores
C
n. alveolar superior medio
E
nn. alveolares superiores anteriores
n. cigomático
n. trigémino
n. oftálmico
n. maxilar
n. infraorbitario
n. mandibular
n. lingual
n. masetérico
n. milo-hioideo
B
n. alveolar inferior
mandíbula
ramas dentarias inferiores
n. mentoniano
conducto semicircular superior
ganglio vestibular superior
n. ampular superior
n. vestibular
ganglio vestibular inferior
n. utriculo-ampular
n. vesti-bulo-coclear
ampolla del conducto semicircular lateral
conducto semi-circular lateral
conducto semicircular posterior
n. coclear
n. ampular lateral
G
ampolla del conducto semicircular posterior

	NERVIO	ORIGEN	RAMOS	DISTRIBUCIÓN
A	**n. ampular superior** n. ampular anterior *n. ampullaris superior*	n. utriculoampular	ninguno	ampolla del conducto semicircular superior
B	**nn. anococcígeos** *nn. anococcygei*	plexo coccígeo	filamentos	piel que recubre el cóccix
C	**asa cervical** *ansa cervicalis*	ramos de los tres primeros segmentos cervicales de la médula espinal (formando un asa)	filamentos	músculos omohioideo, esternohioideo y esternotiroideo
D	**n. auricular mayor** *n. auricularis magnus*	segundo y tercer nervios cervicales	anterior y posterior	piel sobre la apófisis mastoides y la glándula parótida y alrededor de parte del oído externo
E	**n. auricular posterior** *n. auricularis posterior*	n. facial	auricular y occipital	músculos auricular posterior y occipitofrontal y músculos intrínsecos en la cara superior del oído externo
F	**nn. auriculares anteriores** (habitualmente dos nervios) *nn. auriculares anteriores*	n. auriculotemporal	filamentos	piel de la parte superior del oído externo
G	**n. auriculotemporal** *n. auriculotemporalis*	n. mandibular (por dos raíces)	auriculares anteriores, del conducto auditivo externo, parotídeos, temporales superficiales, de la membrana del tímpano y comunicantes con el nervio facial	piel del conducto auditivo externo, parte superior del oído externo y región temporal circundante, glándula parótida y nervio facial
H	**n. axilar** n. circunflejo *n. axilaris*	tronco posterior del plexo braquial	anteriores, posteriores, cutáneos y articulares	músculos deltoides y redondo menor y piel adyacente
I	**n. bucal** *n. buccalis*	n. mandibular	ramos comunicantes con los ramos bucales del n. facial y ocasionalmente el n. temporal profundo anterior	piel y mucosa de la parte anterior de las mejillas y encías

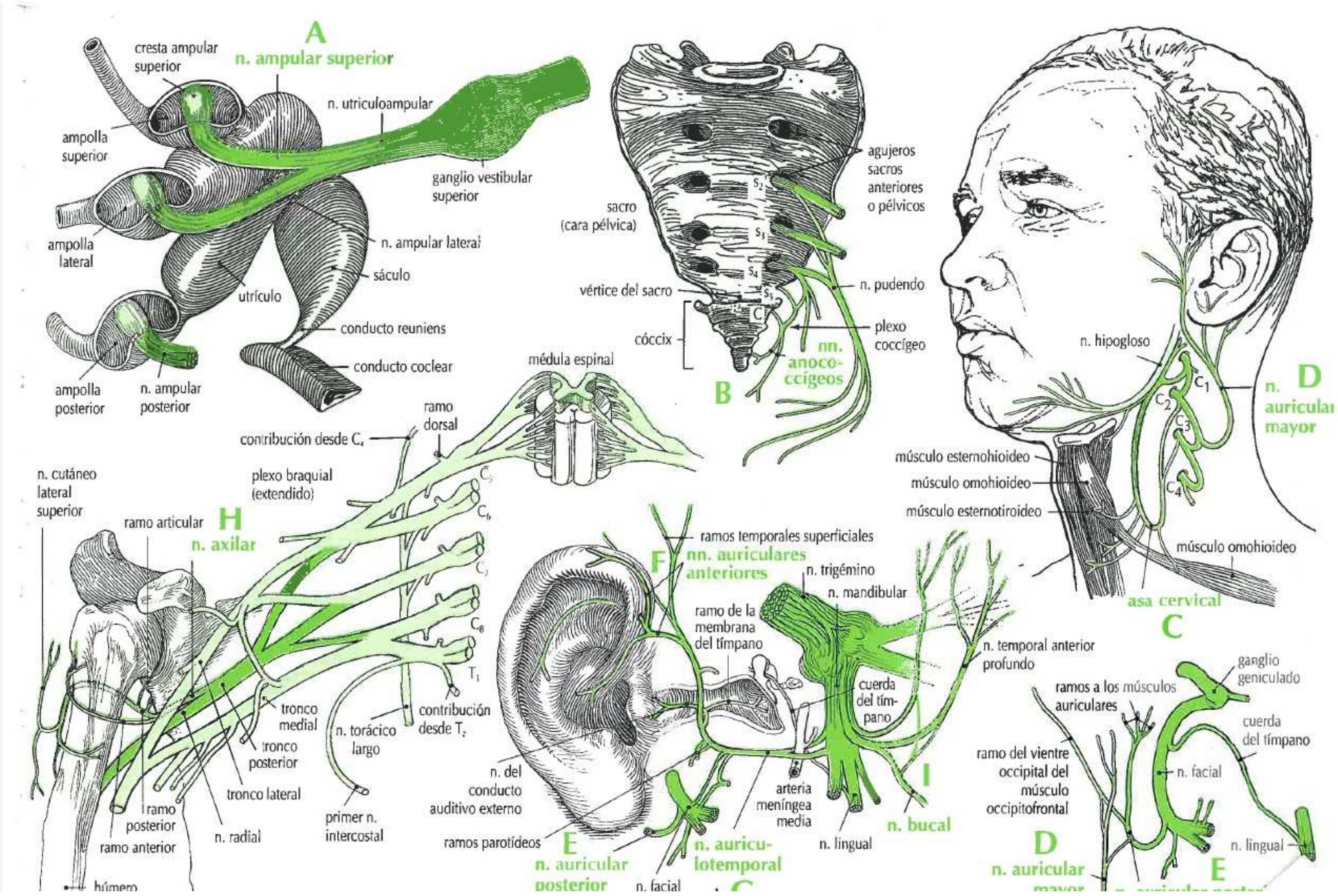
A
n. ampular superior
cresta ampular superior
n. utriculoampular
ampolla superior
ganglio vestibular superior
ampolla lateral
n. ampular lateral
sáculo
utrículo
conducto reuniens
conducto coclear
ampolla posterior
n. ampular posterior
sacro (cara pélvica)
agujeros sacros anteriores o pélvicos
vértice del sacro
n. pudendo
cóccix
plexo coccígeo
nn. anococcígeos
B
médula espinal
ramo dorsal
contribución desde C4
plexo braquial (extendido)
n. cutáneo lateral superior
ramo articular
H
n. axilar
tronco medial
tronco posterior
tronco lateral
ramo posterior
ramo anterior
n. radial
húmero
n. torácico largo
contribución desde T2
primer n. intercostal
n. hipogloso
D
n. auricular mayor
músculo esternohioideo
músculo omohioideo
músculo esternotiroideo
asa cervical
C
ramos temporales superficiales
F
nn. auriculares anteriores
n. trigémino
n. mandibular
ramo de la membrana del tímpano
n. temporal anterior profundo
cuerda del tímpano
n. del conducto auditivo externo
ramos parotídeos
E
n. auricular posterior
n. auriculotemporal
arteria meníngea media
n. lingual
I
n. bucal
ganglio geniculado
ramos a los músculos auriculares
cuerda del tímpano
ramo del vientre occipital del músculo occipitofrontal
n. facial
n. lingual
D
n. auricular mayor
E

	NERVIO	ORIGEN	RAMOS	DISTRIBUCIÓN
A	**n. cardíaco cervical inferior** *n. cardiacus cervicalis inferior*	ganglio cervicotorácico o estrellado (fusión del ganglio cervical inferior con el primer ganglio torácico)	filamentos	parte profunda del plexo cardíaco
B	**n. cardíaco cervical medio** *n. cardiacus cervicalis medius*	ganglio cervical medio	filamentos	parte profunda del plexo cardíaco
C	**n. cardíaco cervical superior** *n. cardiacus cervicalis superior*	ganglio cervical superior, y ocasionalmente un ramo del tronco que une los ganglios cervicales superior y medio	filamentos	lado derecho: parte profunda del plexo cardíaco lado izquierdo: parte superficial del plexo cardíaco
D	**nn. cardíacos torácicos** *nn. cardiaci thoracici*	desde el segundo al cuarto o quinto ganglios torácicos del tronco simpático	filamentos	parte profunda del plexo cardíaco
E	**nn. caroticotimpánicos** *nn. caroticotympanici*	plexo carotídeo interno	superiores e inferiores	plexo timpánico
F	**n. carotídeo interno** *n. caroticus internus*	ganglio cervical superior	laterales y mediales	plexo carotídeo interno
G	**nn. carotídeos externos** *nn. carotici externi*	ganglio cervical superior	filamentos	plexo carotídeo externo

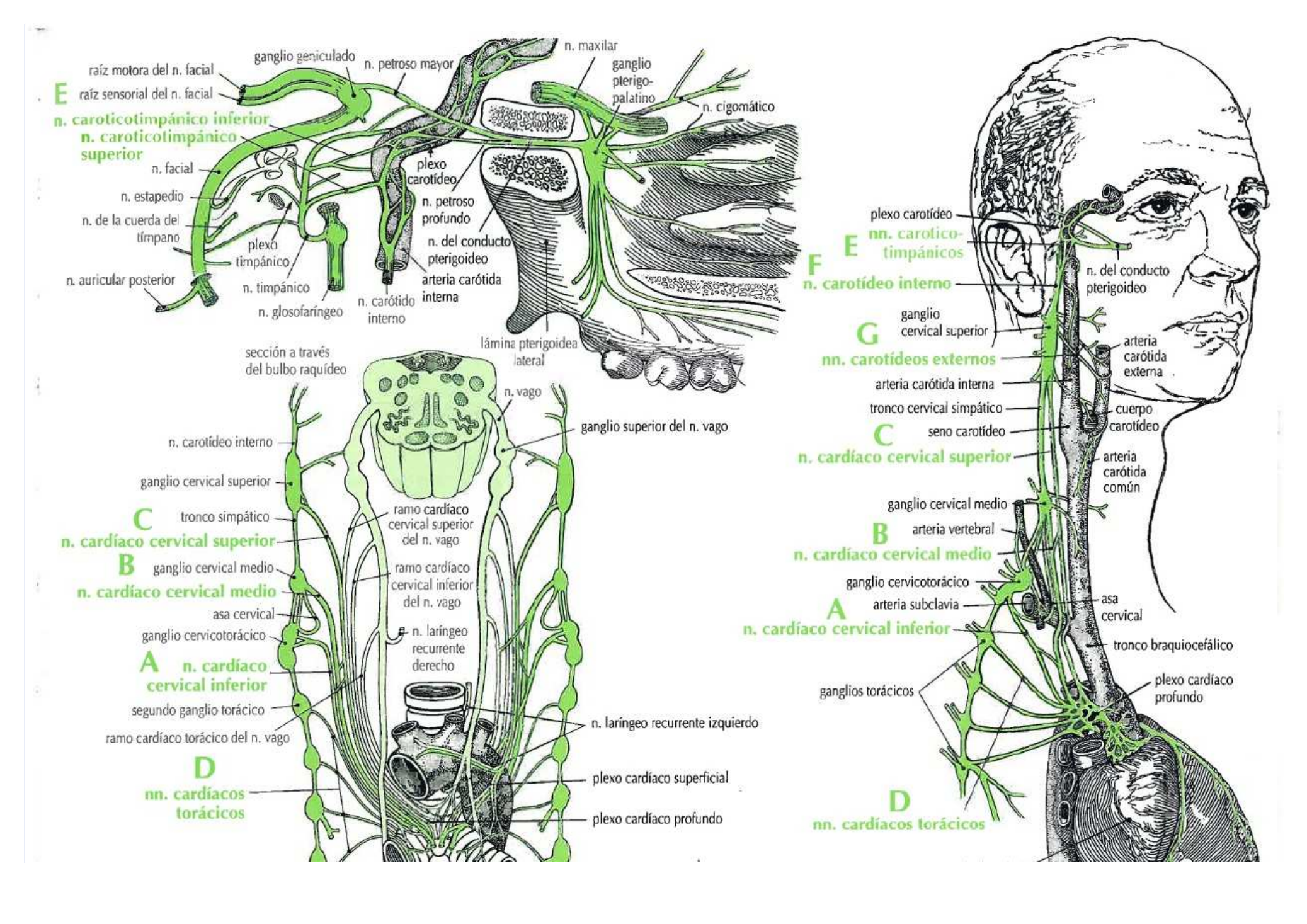
raíz motora del n. facial
ganglio geniculado
n. petroso mayor
n. maxilar
ganglio pterigo-palatino
n. cigomático
E
raíz sensorial del n. facial
n. caroticotimpánico inferior
n. caroticotimpánico superior
n. facial
plexo carotídeo
n. estapedio
n. petroso profundo
n. de la cuerda del tímpano
plexo timpánico
n. del conducto pterigoideo
n. auricular posterior
n. timpánico
arteria carótida interna
n. glosofaríngeo
n. carótido interno
lámina pterigoidea lateral
sección a través del bulbo raquídeo
n. vago
ganglio superior del n. vago
n. carotídeo interno
ganglio cervical superior
C
tronco simpático
ramo cardíaco cervical superior del n. vago
n. cardíaco cervical superior
B
ganglio cervical medio
ramo cardíaco cervical inferior del n. vago
n. cardíaco cervical medio
asa cervical
ganglio cervicotorácico
n. laríngeo recurrente derecho
A
n. cardíaco cervical inferior
segundo ganglio torácico
n. laríngeo recurrente izquierdo
ramo cardíaco torácico del n. vago
D
plexo cardíaco superficial
nn. cardíacos torácicos
plexo cardíaco profundo
plexo carotídeo
E
nn. carotico-timpánicos
F
n. carotídeo interno
n. del conducto pterigoideo
G
ganglio cervical superior
arteria carótida externa
nn. carotídeos externos
arteria carótida interna
tronco cervical simpático
cuerpo carotídeo
C
seno carotídeo
n. cardíaco cervical superior
arteria carótida común
ganglio cervical medio
B
arteria vertebral
n. cardíaco cervical medio
ganglio cervicotorácico
A
arteria subclavia
asa cervical
n. cardíaco cervical inferior
tronco braquiocefálico
ganglios torácicos
plexo cardíaco profundo
D
nn. cardíacos torácicos

	NERVIO	ORIGEN	RAMOS	DISTRIBUCIÓN
A	**nn. cervicales** (ocho pares) *nn. cervicales*	segmentos cervicales de la médula espinal	filamentos	plexo cervical y plexo braquial
B	**n. ciático** (mayor nervio del cuerpo) n. ciático mayor o isquiático *n. ischiadicus*	nervios lumbares cuarto y quinto y nervios sacros primero, segundo y tercero	peroneo común (ciático poplíteo externo), tibial y articulares	músculos semimembranoso y semitendinoso, articulaciones tibioperonea y de la rodilla, músculos y piel de la pantorrilla, piel de la cara plantar de los pies y de los dedos, músculo tibial anterior y las cabezas corta y larga del músculo bíceps femoral
C	**n. cigomático** n. orbitario *n. zygomaticus*	n. maxilar	cigomaticofacial y cigomaticotemporal	piel que recubre la sien y el arco cigomático
D	**n. cigomaticofacial** *n. zygomaticofacialis*	n. cigomático	filamentos	piel que cubre el arco cigomático
E	**n. cigomaticotemporal** *n. zygomaticotemporalis*	n. cigomático	filamentos y lagrimal	piel de la sien
F	**nn. ciliares cortos** (entre 6 y 10) *nn. ciliares breves*	ganglio ciliar	filamentos	cuerpo ciliar, esfínter de la pupila, iris, córnea y capa coroidea del globo ocular
G	**nn. ciliares largos** (en número de dos o tres) *nn. ciliares longi*	n. nasociliar	filamentos	cuerpo ciliar, iris y córnea
H	**nn. clúneos inferiores** ramos inferiores de la nalga o glúteos inferiores *nn. clunium inferiores*	n. cutáneo femoral posterior	filamentos	piel de la región glútea inferior
I	**nn. clúneos medios** ramos mediales de la nalga o glúteos mediales *nn. clunium medii*	ramos laterales de los ramos dorsales de los n. sacros superiores	filamentos	piel de la región glútea media

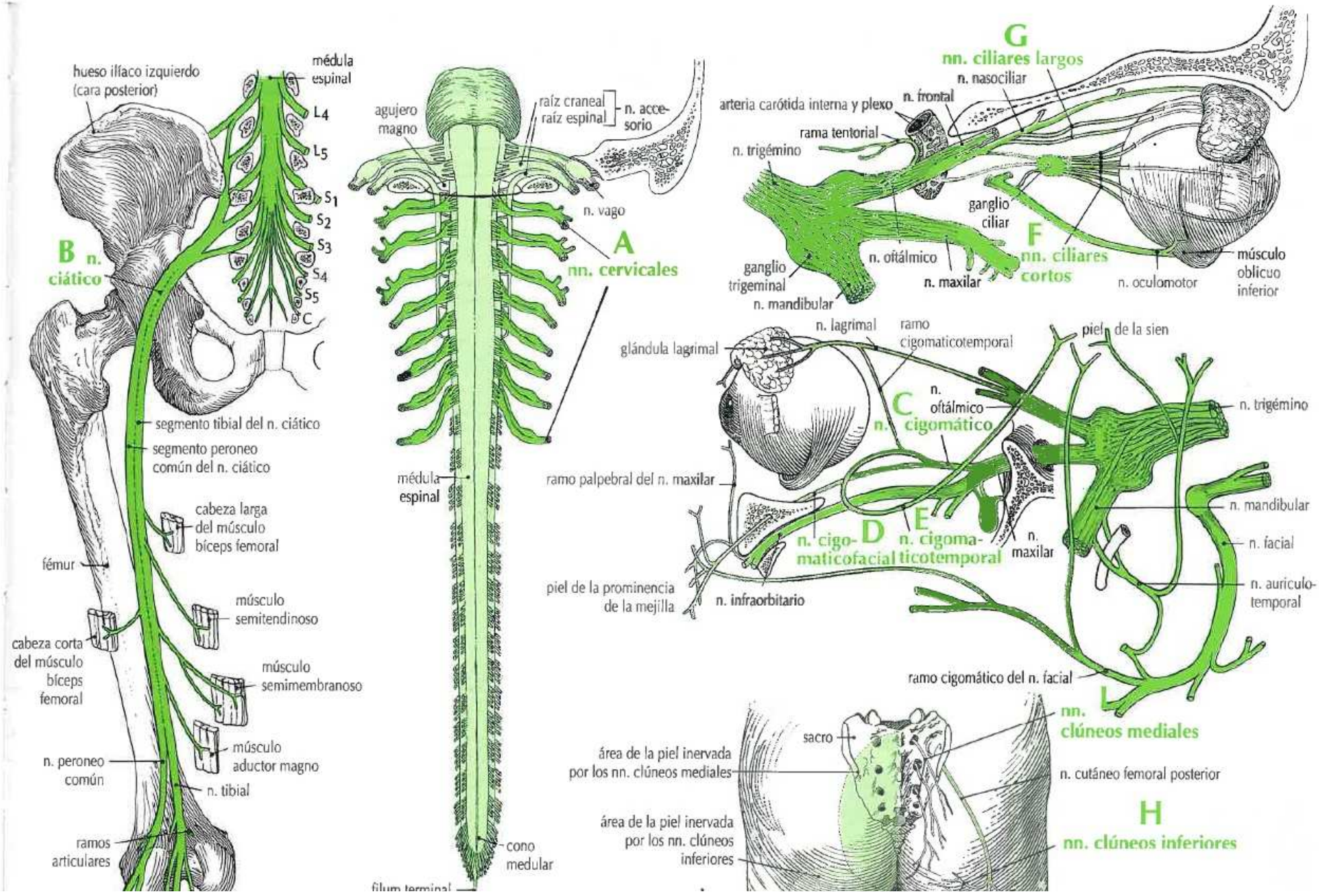
hueso ilíaco izquierdo (cara posterior)
médula espinal
L4
L5
S1
S2
S3
S4
S5
C
B n. ciático
segmento tibial del n. ciático
segmento peroneo común del n. ciático
cabeza larga del músculo bíceps femoral
fémur
músculo semitendinoso
cabeza corta del músculo bíceps femoral
músculo semimembranoso
músculo aductor magno
n. peroneo común
n. tibial
ramos articulares
agujero magno
raíz craneal
raíz espinal
n. accesorio
n. vago
A
nn. cervicales
médula espinal
cono medular
filum terminal
G
nn. ciliares largos
n. nasociliar
n. frontal
arteria carótida interna y plexo
rama tentorial
n. trigémino
ganglio ciliar
F
nn. ciliares cortos
ganglio trigeminal
n. oftálmico
n. maxilar
n. mandibular
n. oculomotor
músculo oblicuo inferior
n. lagrimal
ramo cigomaticotemporal
piel de la sien
glándula lagrimal
C
n. oftálmico
n. cigomático
n. trigémino
ramo palpebral del n. maxilar
n. mandibular
D
n. cigomaticofacial
E
n. cigomaticotemporal
n. maxilar
n. facial
piel de la prominencia de la mejilla
n. infraorbitario
n. auriculotemporal
ramo cigomático del n. facial
L
nn. clúneos mediales
sacro
área de la piel inervada por los nn. clúneos mediales
n. cutáneo femoral posterior
H
área de la piel inervada por los nn. clúneos inferiores
nn. clúneos inferiores

	NERVIO	ORIGEN	RAMOS	DISTRIBUCIÓN
A	**nn. clúneos superiores** *nn. clunium superiores*	ramos laterales de los ramos dorsales de los tres nn. lumbares superiores	filamentos	piel de la región glútea superior
B	**n. coccígeo** *n. coccygeus*	segmento inferior de la médula espinal	filamentos	plexo coccígeo
C	**n. coclear** *n. cochlearis*	n. vestibulococlear	vestibular y filamentos	órgano espiral de Corti y cóclea
D	**n. del conducto auditivo externo** *n. meatus acustici externi*	n. auriculotemporal	ninguno	conducto auditivo externo

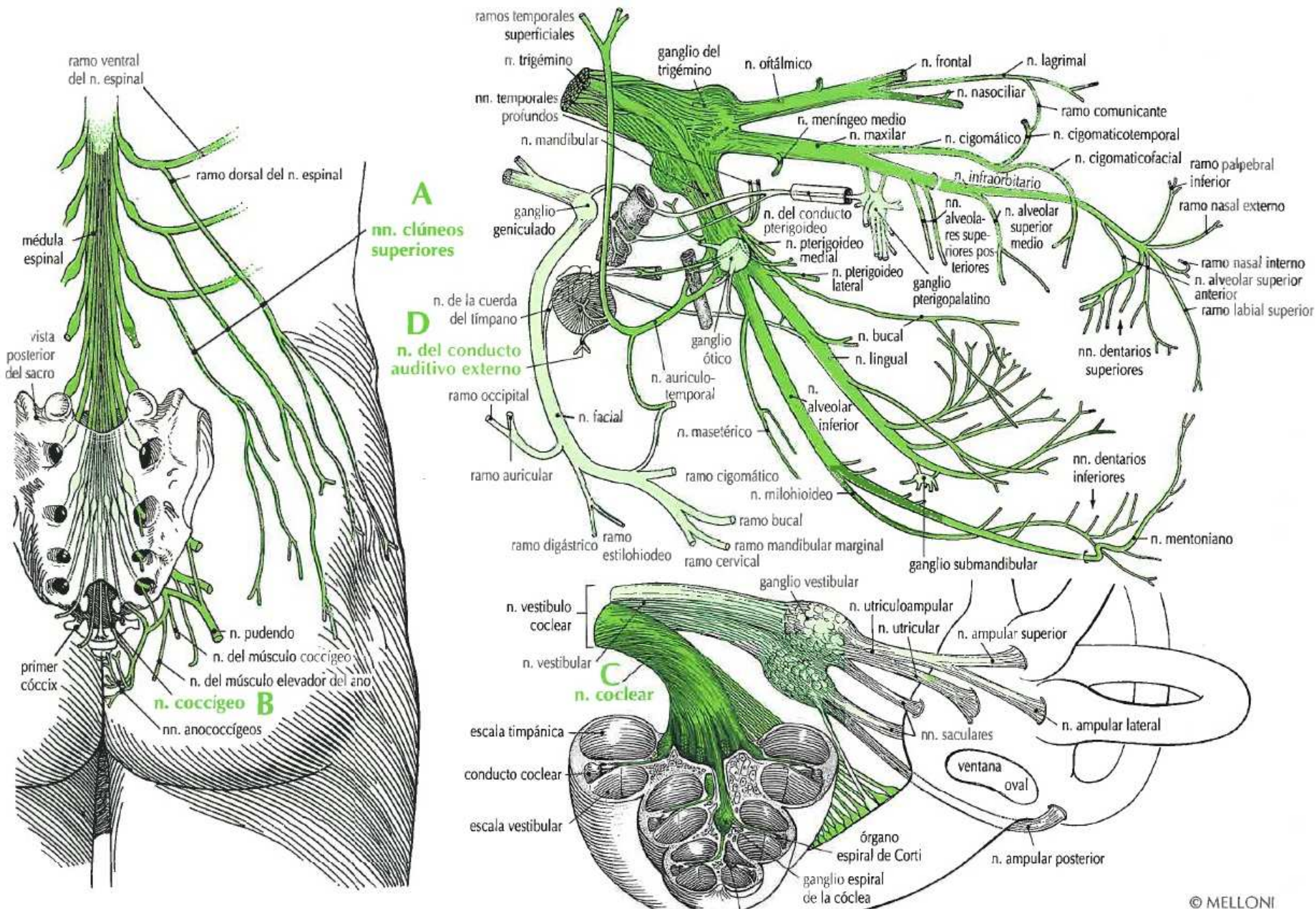
ramo ventral del n. espinal
ramo dorsal del n. espinal
médula espinal
vista posterior del sacro
primer cóccix
n. pudendo
n. del músculo coccígeo
n. del músculo elevador del ano
n. coccígeo B
nn. anococcígeos
A
nn. clúneos superiores
ramos temporales superficiales
n. trigémino
nn. temporales profundos
ganglio del trigémino
n. oftálmico
n. frontal
n. lagrimal
n. nasociliar
ramo comunicante
n. meníngeo medio
n. maxilar
n. cigomático
n. cigomaticotemporal
n. cigomaticofacial
ramo palpebral inferior
n. infraorbitario
ramo nasal externo
n. mandibular
ganglio geniculado
n. del conducto pterigoideo
n. pterigoideo medial
n. pterigoideo lateral
nn. alveolares superiores posteriores
n. alveolar superior medio
ganglio pterigopalatino
ramo nasal interno
n. alveolar superior anterior
ramo labial superior
n. de la cuerda del tímpano
D
n. del conducto auditivo externo
ganglio ótico
n. bucal
n. lingual
nn. dentarios superiores
n. auriculo-temporal
ramo occipital
n. facial
n. alveolar inferior
n. masetérico
nn. dentarios inferiores
ramo auricular
ramo cigomático
n. milohioideo
ramo bucal
ramo digástrico
ramo estilohioideo
ramo mandibular marginal
ramo cervical
n. mentoniano
ganglio submandibular
ganglio vestibular
n. vestibulo coclear
n. utriculoampular
n. utricular
n. ampular superior
n. vestibular
C
n. coclear
escala timpánica
nn. saculares
n. ampular lateral
ventana oval
conducto coclear
escala vestibular
órgano espiral de Corti
n. ampular posterior
ganglio espiral de la cóclea

© MELLONI

	NERVIO	ORIGEN	RAMOS	DISTRIBUCIÓN
A	**n. del conducto pterigoideo** n. vidiano *n. canalis pterygoidei*	unión de los nervios petroso mayor y petroso profundo	filamentos	glándulas de la nariz y la faringe y ganglio pterigopalatino
B	**n. cubital** *n. ulnaris*	tronco medial del plexo braquial	dorsal, palmar, superficial, profundo, musculares y articulares	músculos intrínsecos de la mano, piel de la parte medial de la mano, músculos de la parte anterior del antebrazo y articulaciones del codo, la muñeca y la mano
C	**n. de la cuerda del tímpano** *n. chorda tympani*	n. facial inmediatamente encima del agujero estilomastoideo	filamentos	glándulas submandibular y sublingual y mucosa que cubre la parte anterior de la lengua

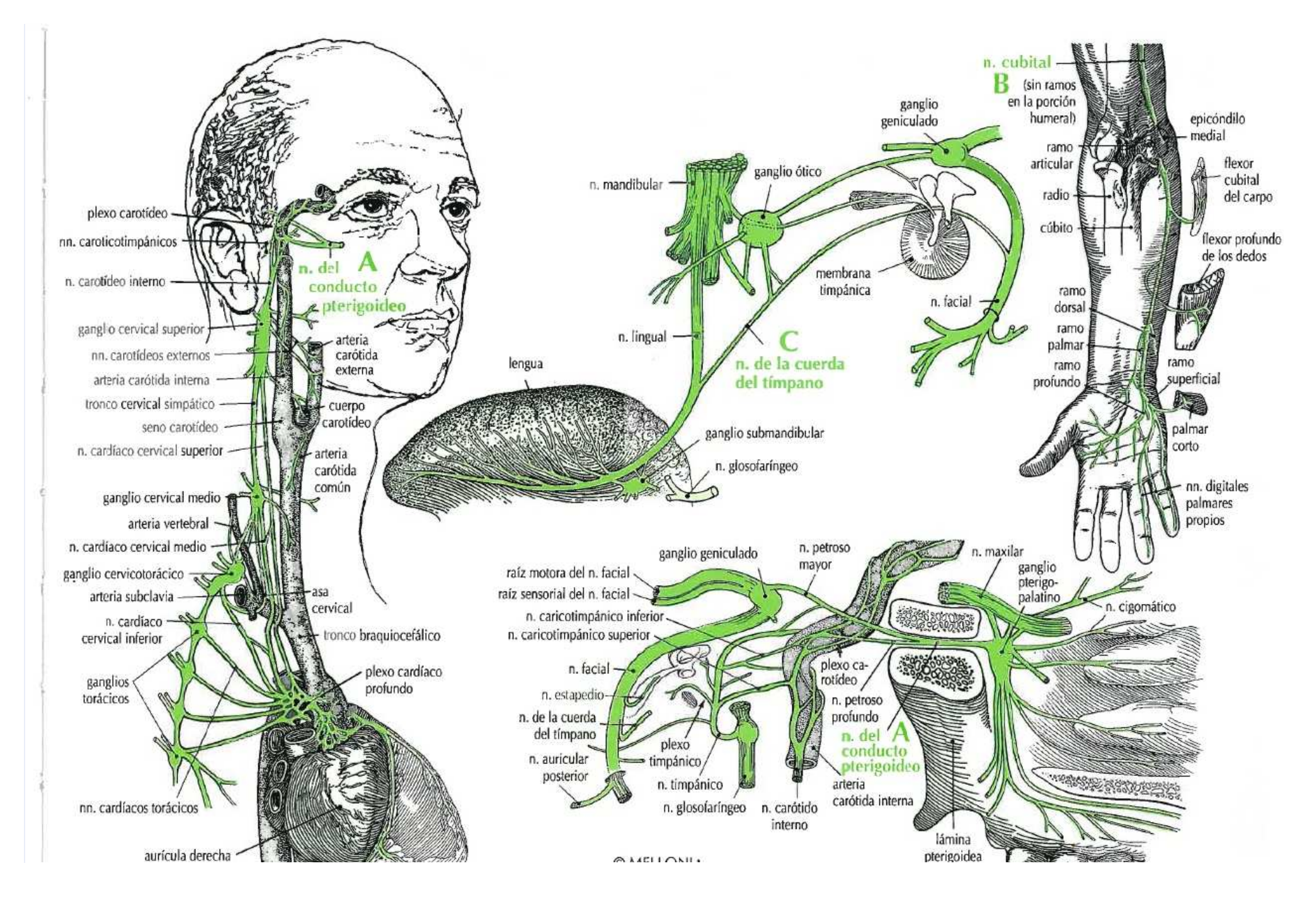
A
n. del conducto pterigoideo
plexo carotídeo
nn. caroticotimpánicos
n. carotídeo interno
ganglio cervical superior
nn. carotídeos externos
arteria carótida interna
tronco cervical simpático
seno carotídeo
n. cardíaco cervical superior
arteria carótida externa
cuerpo carotídeo
arteria carótida común
ganglio cervical medio
arteria vertebral
n. cardíaco cervical medio
ganglio cervicotorácico
arteria subclavia
asa cervical
n. cardíaco cervical inferior
tronco braquiocefálico
ganglios torácicos
plexo cardíaco profundo
nn. cardíacos torácicos
aurícula derecha
B
n. cubital
(sin ramos en la porción humeral)
ganglio geniculado
epicóndilo medial
ramo articular
flexor cubital del carpo
radio
cúbito
flexor profundo de los dedos
ramo dorsal
ramo palmar
ramo profundo
ramo superficial
palmar corto
nn. digitales palmares propios
n. mandibular
ganglio ótico
membrana timpánica
n. facial
n. lingual
C
n. de la cuerda del tímpano
lengua
ganglio submandibular
n. glosofaríngeo
ganglio geniculado
n. petroso mayor
n. maxilar
raíz motora del n. facial
raíz sensorial del n. facial
ganglio pterigo-palatino
n. caricotimpánico inferior
n. cigomático
n. caricotimpánico superior
n. facial
plexo carotídeo
n. estapedio
n. petroso profundo
n. de la cuerda del tímpano
A
n. del conducto pterigoideo
plexo timpánico
n. auricular posterior
arteria carótida interna
n. timpánico
n. glosofaríngeo
n. carótido interno
lámina pterigoidea

	NERVIO	ORIGEN	RAMOS	DISTRIBUCIÓN
A	**n. cutáneo dorsal intermedio del pie** *n. cutaneus dorsalis intermedius pedis*	n. peroneo superficial	digitales dorsales	piel de la cara lateral del tobillo y del dorso del pie y de los lados adyacentes de los dedos tercero, cuarto y quinto
B	**n. cutáneo dorsal lateral del pie** *n. cutaneus dorsalis lateralis pedis*	continuación del n. sural	filamentos	piel de las caras laterales y del dorso del pie
C	**n. cutáneo dorsal medial del pie** *n. cutaneus dorsalis medialis pedis*	n. peroneo superficial	filamentos	piel de las caras mediales y el dorso del pie y de los lados adyacentes de los dedos segundo y tercero
D	**n. cutáneo femoral lateral** *n. cutaneus femoris lateralis*	nn. lumbares segundo y tercero	anteriores, posteriores y filamentos	piel de las caras anterior y lateral del muslo y ocasionalmente la piel de la región glútea
E	**n. cutáneo femoral posterior** *n. cutaneus femoris posterior*	n. sacros primero, segundo y tercero	perineales y filamentos	piel de la región glútea, los genitales externos, el perineo y la cara posterior del muslo y de la pantorrilla
F	**n. cutáneo lateral del antebrazo** *n. cutaneus antebrachii lateralis*	ramo terminal del n. musculocutáneo	anterior, posterior y filamentos	piel del lado radial del antebrazo
G	**n. cutáneo lateral inferior del brazo** *n. cutaneus brachii lateralis inferior*	n. radial	filamentos	piel de la cara lateral de la mitad inferior del brazo
H	**n. cutáneo lateral superior del brazo** *n. cutaneus brachii lateral superior*	n. axilar	filamentos	piel de la parte inferior del músculo deltoides y de la parte superior del tríceps
I	**n. cutáneo medial del antebrazo** n. braquial cutáneo interno *n. cutaneus antebrachii medialis*	tronco medial del plexo braquial	anterior, cubital y filamentos	piel que cubre el músculo bíceps y las caras anterior y cubital del antebrazo
J	**n. cutáneo medial del brazo** n. accesorio del braquial cutáneo interno *n. cutaneus brachii medialis*	tronco medial del plexo braquial	filamentos	piel del lado medial del brazo
K	**n. cutáneo posterior del antebrazo** *n. cutaneus antebrachii posterior*	n. radial	filamentos	piel de la región dorsal del antebrazo

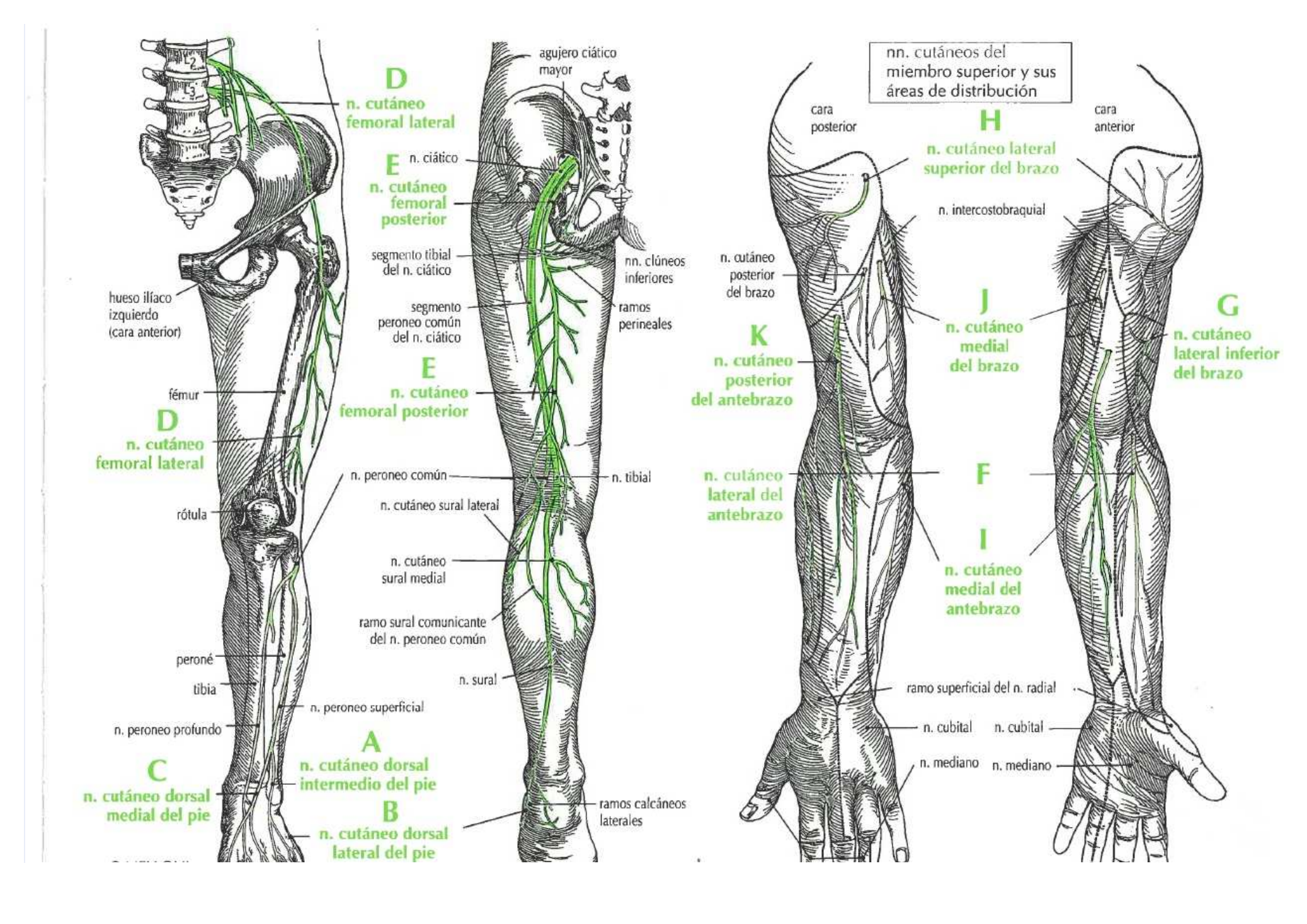
nn. cutáneos del miembro superior y sus áreas de distribución
D
n. cutáneo femoral lateral
E
n. cutáneo femoral posterior
n. ciático
agujero ciático mayor
segmento tibial del n. ciático
nn. clúneos inferiores
segmento peroneo común del n. ciático
ramos perineales
hueso ilíaco izquierdo (cara anterior)
fémur
E
n. cutáneo femoral posterior
D
n. cutáneo femoral lateral
rótula
n. peroneo común
n. tibial
n. cutáneo sural lateral
n. cutáneo sural medial
ramo sural comunicante del n. peroneo común
peroné
tibia
n. sural
n. peroneo superficial
n. peroneo profundo
A
n. cutáneo dorsal intermedio del pie
C
n. cutáneo dorsal medial del pie
B
n. cutáneo dorsal lateral del pie
ramos calcáneos laterales
cara posterior
H
n. cutáneo lateral superior del brazo
cara anterior
n. intercostobraquial
n. cutáneo posterior del brazo
J
n. cutáneo medial del brazo
G
n. cutáneo lateral inferior del brazo
K
n. cutáneo posterior del antebrazo
n. cutáneo lateral del antebrazo
F
I
n. cutáneo medial del antebrazo
ramo superficial del n. radial
n. cubital
n. cubital
n. mediano
n. mediano

	NERVIO	ORIGEN	RAMOS	DISTRIBUCIÓN
A	**n. cutáneo posterior del brazo** *n. cutaneus brachii posterior*	n. radial	filamentos	piel de la cara posterior de la parte superior del brazo
B	**n. cutáneo sural lateral** *n. cutaneus surae lateralis*	n. peroneo común	filamentos	piel de las caras lateral y posterior de la pantorrilla
C	**n. cutáneo sural medial** *n. cutaneus surae medialis*	n. tibial	forma el n. sural después de unirse al ramo comunicante del n. peroneo común	piel de las caras medial y posterior de la pantorrilla
D	**nn. digitales dorsales del n. cubital** (dos o tres nervios) *nn. digitales dorsales nervi ulnaris*	ramo dorsal del n. cubital	ninguno	piel de lados adyacentes de los dedos tercero (inconstantes), cuarto y quinto
E	**nn. digitales dorsales del pie** *nn. digitales dorsales pedis*	n. cutáneo dorsal intermedio	ninguno	piel de los lados adyacentes de los dedos del pie tercero, cuarto y quinto
F	**nn. digitales dorsales del n. radial** (cuatro o cinco nervios) *nn. digitales dorsales nervi radialis*	ramo superficial del n. radial	ninguno	piel de la cara lateral del pulgar y los lados adyacentes de los dedos pulgar, segundo, tercero y cuarto (inconstantes)
G	**nn. digitales dorsales, lados lateral del dedo gordo y medial del segundo dedo del pie** *nn. digitales dorsales hallucis lateralis et digiti secundi medialis*	n. peroneo profundo	ninguno	lados adyacentes del dedo gordo y del segundo dedo del pie

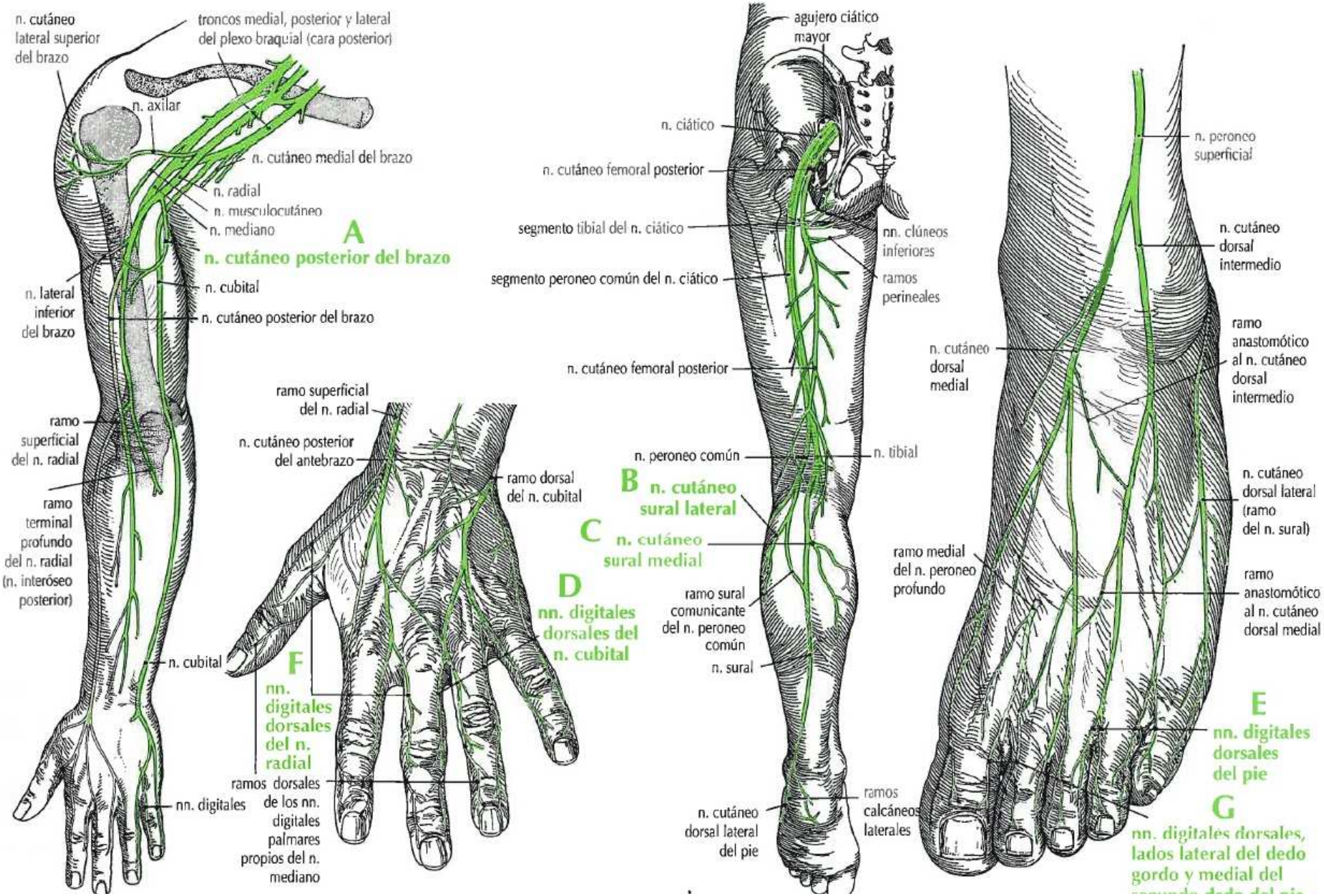
n. cutáneo lateral superior del brazo
troncos medial, posterior y lateral del plexo braquial (cara posterior)
n. axilar
n. cutáneo medial del brazo
n. radial
n. musculocutáneo
n. mediano
A
n. cutáneo posterior del brazo
n. lateral inferior del brazo
n. cubital
n. cutáneo posterior del brazo
ramo superficial del n. radial
ramo terminal profundo del n. radial (n. interóseo posterior)
n. cubital
nn. digitales
ramo superficial del n. radial
n. cutáneo posterior del antebrazo
ramo dorsal del n. cubital
D
nn. digitales dorsales del n. cubital
F
nn. digitales dorsales del n. radial
ramos dorsales de los nn. digitales palmares propios del n. mediano
agujero ciático mayor
n. ciático
n. cutáneo femoral posterior
segmento tibial del n. ciático
nn. clúneos inferiores
segmento peroneo común del n. ciático
ramos perineales
n. cutáneo femoral posterior
n. peroneo común
n. tibial
B
n. cutáneo sural lateral
C
n. cutáneo sural medial
ramo sural comunicante del n. peroneo común
n. sural
n. cutáneo dorsal lateral del pie
ramos calcáneos laterales
n. peroneo superficial
n. cutáneo dorsal intermedio
ramo anastomótico al n. cutáneo dorsal intermedio
n. cutáneo dorsal medial
n. cutáneo dorsal lateral (ramo del n. sural)
ramo medial del n. peroneo profundo
ramo anastomótico al n. cutáneo dorsal medial
E
nn. digitales dorsales del pie
G
nn. digitales dorsales, lados lateral del dedo gordo y medial del

	NERVIO	ORIGEN	RAMOS	DISTRIBUCIÓN
A	**nn. digitales palmares comunes** *nn. digitales palmares communes*	n mediano y n. cubital	digitales palmares propios	piel de los lados adyacentes de los dedos y primeros dos músculos lumbricales
B	**nn. digitales palmares comunes del n. cubital** *nn. digitales palmares communes nervi ulnaris*	ramo superficial del n. cubital	digitales palmares propios (dos)	lados adyacentes de los dedos tercero y cuarto
C	**nn. digitales palmares propios** *nn. digitales palmares proprii*	nn. digitales palmares comunes	ninguno	piel de las falanges distales de los dedos y primeros dos músculos lumbricales
D	**nn. digitales palmares propios del n. cubital** *nn. digitales palmares proprii nervi ulnaris*	nn. digitales palmares comunes del n. cubital	ninguno	lados adyacentes de los dedos cuarto y quinto y lado medial del quinto dedo
E	**nn. digitales plantares comunes del n. plantar lateral** *nn. digitales plantares communes nervi plantaris lateralis*	ramo superficial del n. plantar lateral	digitales plantares propios (medial y lateral)	ramo lateral: músculo flexor corto del quinto dedo y dos músculos interóseos ramo medial: lados adyacentes de los dedos del pie cuarto y quinto
F	**nn. digitales plantares comunes del n. plantar medial** *nn. digitales plantares communes nervi plantaris medialis*	n. plantar medial	digitales plantares propios y musculares	lados adyacentes de los dedos del pie primero, segundo, tercero y cuarto y músculos flexor corto del dedo gordo y primer lumbrical
G	**nn. digitales plantares propios del n. plantar lateral** *nn. digitales plantares proprii nervi plantaris lateralis*	nn. digitales plantares comunes	ninguno	piel de la cara lateral de la planta, lados adyacentes de los dedos del pie cuarto y quinto y músculo flexor corto del quinto dedo
H	**nn. digitales plantares propios del n. plantar medial** *nn. digitales plantares proprii nervi plantaris medialis*	nn. digitales plantares comunes	ninguno	lados adyacentes de los dedos del pie primero, segundo, tercero y cuarto
I	**n. dorsal de la escápula** *n. dorsalis scapulae*	quinto n. cervical	filamentos	músculos romboides mayor y menor y ocasionalmente músculo elevador de la escápula

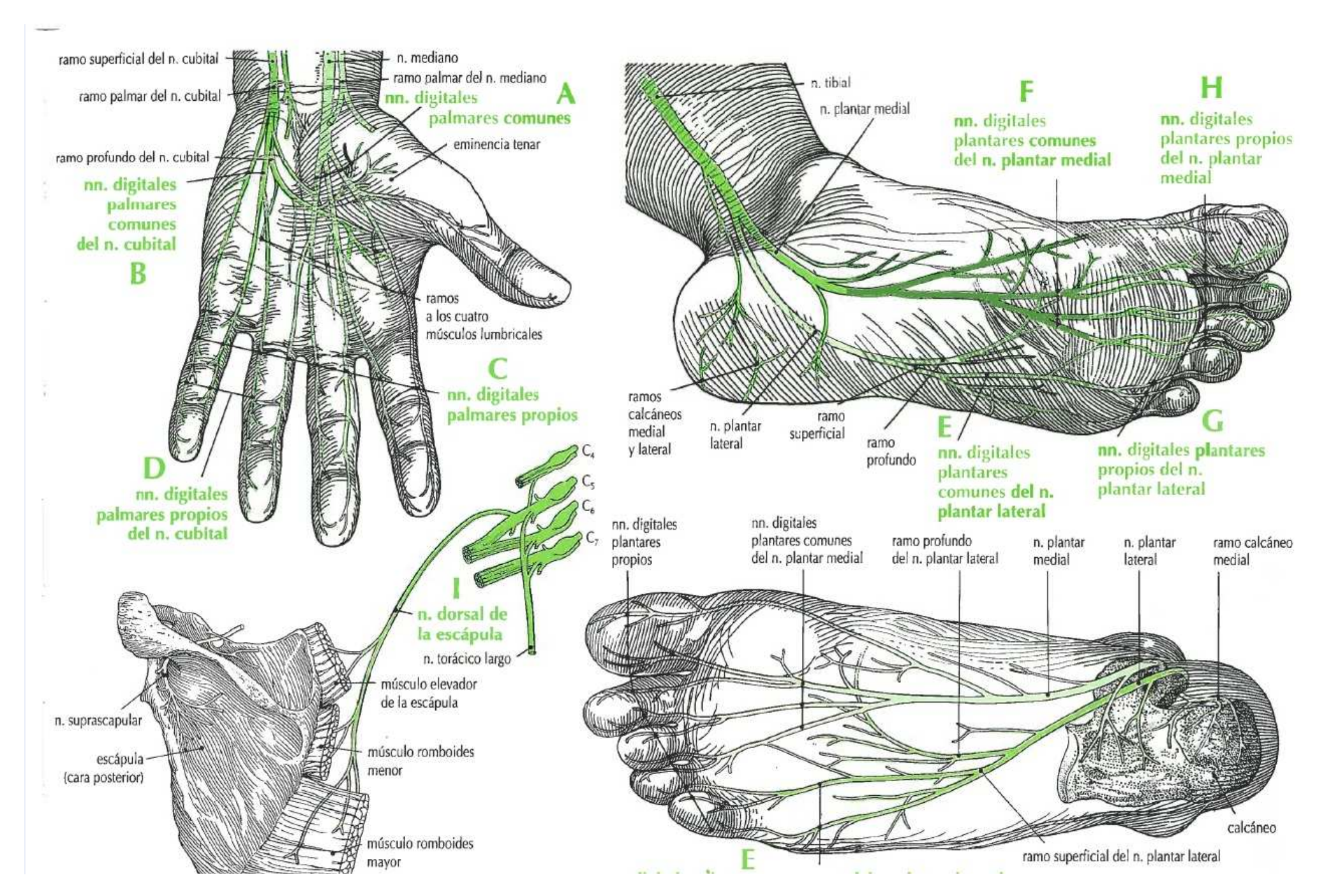
ramo superficial del n. cubital
n. mediano
ramo palmar del n. mediano
ramo palmar del n. cubital
nn. digitales palmares comunes
A
eminencia tenar
ramo profundo del n. cubital
nn. digitales palmares comunes del n. cubital
B
ramos a los cuatro músculos lumbricales
C
nn. digitales palmares propios
D
nn. digitales palmares propios del n. cubital
n. tibial
n. plantar medial
F
nn. digitales plantares comunes del n. plantar medial
H
nn. digitales plantares propios del n. plantar medial
ramos calcáneos medial y lateral
n. plantar lateral
ramo superficial
ramo profundo
E
nn. digitales plantares comunes del n. plantar lateral
G
nn. digitales plantares propios del n. plantar lateral
C4
C5
C6
C7
I
n. dorsal de la escápula
n. torácico largo
músculo elevador de la escápula
n. suprascapular
escápula (cara posterior)
músculo romboides menor
músculo romboides mayor
nn. digitales plantares propios
nn. digitales plantares comunes del n. plantar medial
ramo profundo del n. plantar lateral
n. plantar medial
n. plantar lateral
ramo calcáneo medial
calcáneo
ramo superficial del n. plantar lateral
E

	NERVIO	ORIGEN	RAMOS	DISTRIBUCIÓN
A	**n. dorsal del clítoris** *n. dorsalis clitoridis*	n. pudendo	filamentos	clítoris y uretra
B	**n. dorsal del pene** *n. dorsalis penis*	n. pudendo	filamentos	cuerpo cavernoso del pene y piel, prepucio y glande del pene
C	**nn. escrotales anteriores** *nn. scrotales anterior*	n. ilioinguinal	filamentos	piel de la parte anterior del escroto y raíz del pene
D	**nn. escrotales posteriores** *nn. scrotales posterior*	n. perineal	filamentos	piel de la parte posterior del escroto
E	**nn. espinales** *nn. spinales*	31 pares de nervios que nacen de la médula espinal y se forman por la unión de las raíces ventrales y dorsales del n. espinal. Los 31 pares de nervios incluyen 8 cervicales, 12 torácicos, 5 lumbares, 5 sacros y 1 coccígeo		

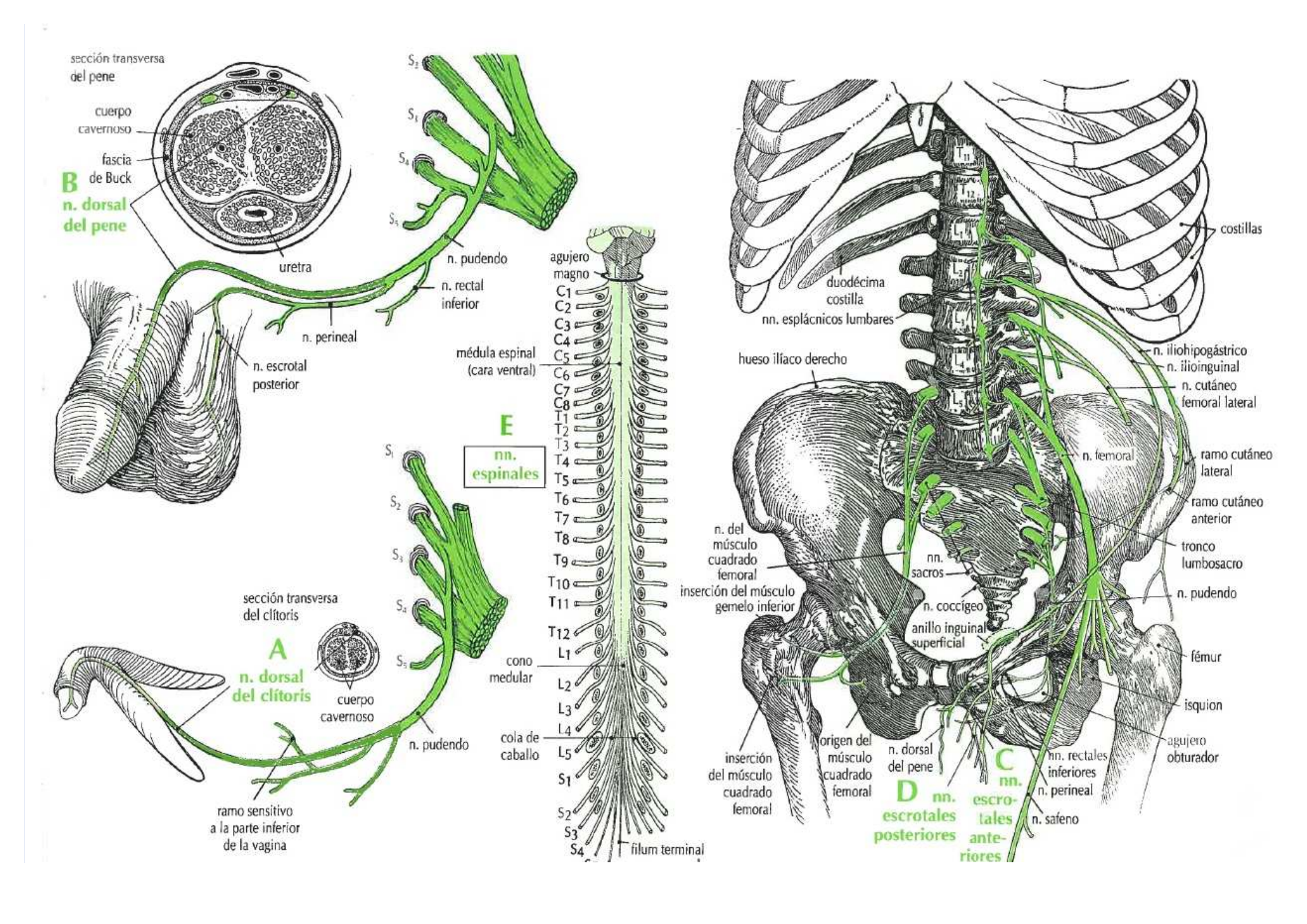
sección transversa del pene
cuerpo cavernoso
fascia de Buck
B
n. dorsal del pene
uretra
n. pudendo
n. rectal inferior
n. perineal
n. escrotal posterior
agujero magno
C1
C2
C3
C4
C5
C6
C7
C8
T1
T2
T3
T4
T5
T6
T7
T8
T9
T10
T11
T12
L1
L2
L3
L4
L5
S1
S2
S3
S4
médula espinal (cara ventral)
E
nn. espinales
cono medular
cola de caballo
filum terminal
sección transversa del clítoris
A
n. dorsal del clítoris
cuerpo cavernoso
n. pudendo
ramo sensitivo a la parte inferior de la vagina
costillas
duodécima costilla
nn. esplácnicos lumbares
hueso ilíaco derecho
n. iliohipogástrico
n. ilioinguinal
n. cutáneo femoral lateral
n. femoral
ramo cutáneo lateral
ramo cutáneo anterior
tronco lumbosacro
n. del músculo cuadrado femoral
inserción del músculo gemelo inferior
nn. sacros
n. coccígeo
anillo inguinal superficial
n. pudendo
fémur
isquion
agujero obturador
inserción del músculo cuadrado femoral
origen del músculo cuadrado femoral
n. dorsal del pene
D
nn. escrotales posteriores
C
nn. escrotales anteriores
nn. rectales inferiores
n. perineal
n. safeno

	NERVIO	ORIGEN	RAMOS	DISTRIBUCIÓN
A	**n. esplácnico imo o inferior** *n. splanchnicus imus*	último ganglio torácico del tronco simpático o n. esplácnico menor	filamentos	plexo renal
B	**n. esplácnico mayor** *n. splanchnicus major*	desde el quinto o el sexto al noveno o décimo ganglios torácicos simpáticos	filamentos	ganglio celíaco, aorta torácica, glándula suprarrenal y ganglio aorticorrenal
C	**n. esplácnico menor** *n. splanchnicus minor*	noveno y décimo u ocasionalmente décimo y undécimo ganglios simpáticos torácicos	renal	ganglio aorticorrenal
D	**n. esplácnicos lumbares** (de dos a cuatro nervios) *n. splanchnici lumbales*	ganglios lumbares del tronco simpático	filamentos	plexos celíaco, intermesentérico renal e hipogástrico superior
E	**nn. esplácnicos pelvianos** *nn. splanchnici pelvici*	nervios sacros segundo, tercero y cuarto de la médula espinal	filamentos	plexo hipogástrico inferior
F	**nn. esplácnicos sacros** *nn. splanchnici sacrales*	porción sacra del ganglio simpático	filamentos	plexo hipogástrico inferior

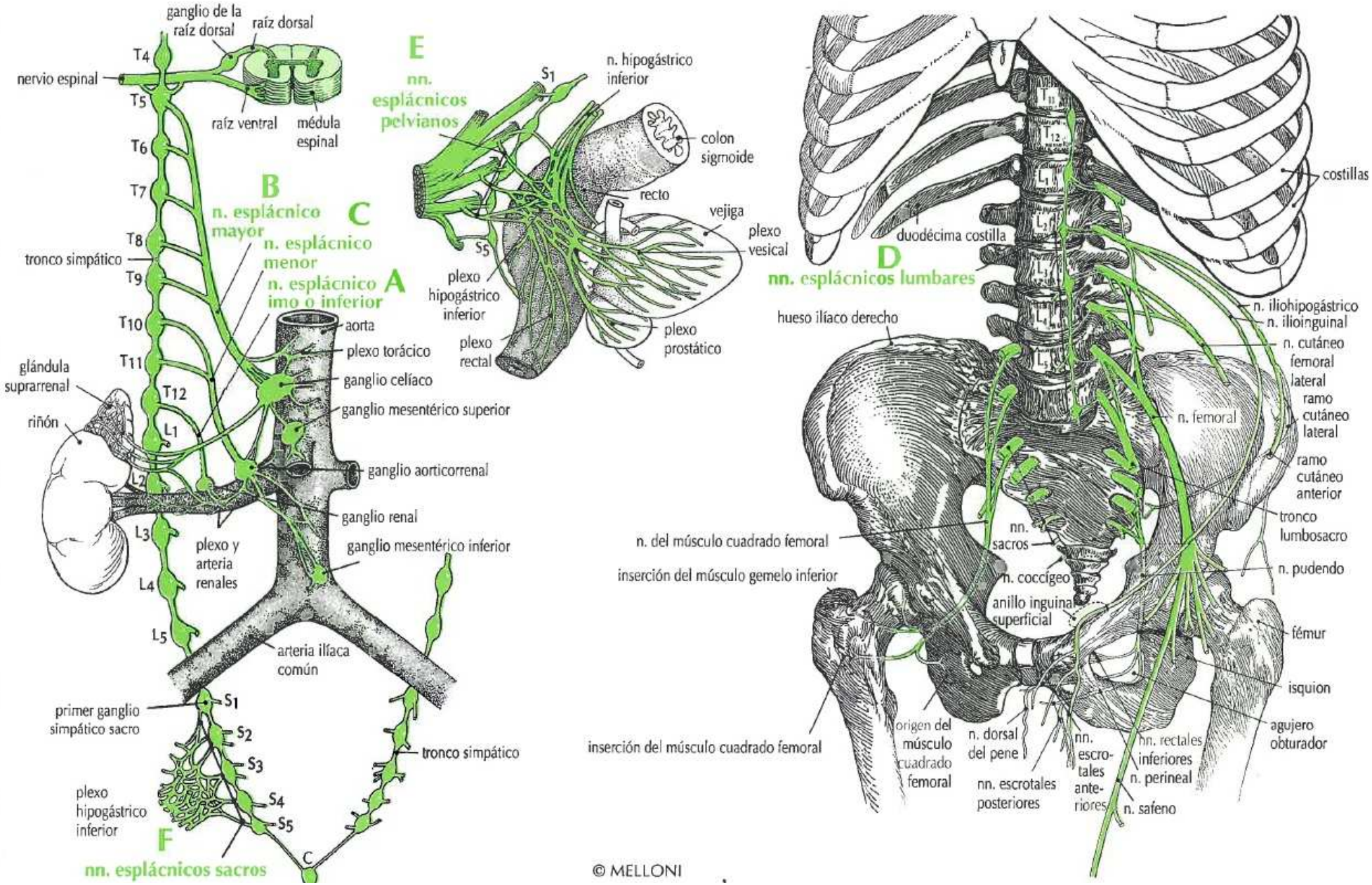
ganglio de la raíz dorsal
raíz dorsal
nervio espinal
raíz ventral
médula espinal
T4
T5
T6
T7
T8
T9
T10
T11
T12
L1
L2
L3
L4
L5
tronco simpático
B
n. esplácnico mayor
C
n. esplácnico menor
A
n. esplácnico imo o inferior
glándula suprarrenal
riñón
aorta
plexo torácico
ganglio celíaco
ganglio mesentérico superior
ganglio aorticorrenal
ganglio renal
ganglio mesentérico inferior
plexo y arteria renales
arteria ilíaca común
primer ganglio simpático sacro
S1
S2
S3
S4
S5
C
tronco simpático
plexo hipogástrico inferior
F
nn. esplácnicos sacros
E
nn. esplácnicos pelvianos
n. hipogástrico inferior
colon sigmoide
recto
vejiga
plexo vesical
plexo hipogástrico inferior
plexo rectal
plexo prostático
costillas
duodécima costilla
D
nn. esplácnicos lumbares
hueso ilíaco derecho
n. iliohipogástrico
n. ilioinguinal
n. cutáneo femoral lateral
ramo cutáneo lateral
n. femoral
ramo cutáneo anterior
tronco lumbosacro
n. del músculo cuadrado femoral
nn. sacros
inserción del músculo gemelo inferior
n. coccígeo
n. pudendo
anillo inguinal superficial
fémur
isquion
agujero obturador
inserción del músculo cuadrado femoral
origen del músculo cuadrado femoral
n. dorsal del pene
nn. escrotales posteriores
nn. escrotales anteriores
nn. rectales inferiores
n. perineal
n. safeno
© MELLONI

	NERVIO	ORIGEN	RAMOS	DISTRIBUCIÓN
A	**n. estapedio** *n. stapedius*	n. facial	filamentos	músculo estapedio
B	**n. etmoidal anterior** *n. ethmoidalis anterior*	continuación del n. nasociliar	nasales internos laterales, nasales internos mediales y nasal externo	mucosa de la cara anterior del tabique nasal, porción anterior de la cavidad nasal y piel de la cara anterior de la nariz
C	**n. etmoidal posterior** (inconstante) *n. ethmoidalis posterior*	n. nasociliar	filamentos	senos etmoidal posterior y esfenoidal
D	**n. facial** VII par craneal *n. facialis*	borde inferior de la protuberancia	estapedio, auricular posterior, plexo parotídeo, temporales, bucales, cigomáticos, marginal de la mandíbula, del cuello o cervical, ramo comunicante con el plexo timpánico, cuerda del tímpano, digástrico (vientre posterior) y estilohioideo	raíz motora: músculos de la cara y del cuello incluyendo el buccinador, el platisma, el estilohioideo, el estapedio y el vientre posterior del digástrico; cuero cabelludo y oído externo raíz sensitiva: porción anterior de la lengua y velo del paladar inervación parasimpática: glándulas submandibulares, sublinguales, lagrimales, nasales y palatinas
E	**n. femoral** n. crural *n. femoralis*	nervios lumbares segundo, tercero y cuarto	musculares, cutáneos anteriores, safeno y articulares	músculos y piel del lado anterior del muslo y articulaciones de la rodilla y de la cadera

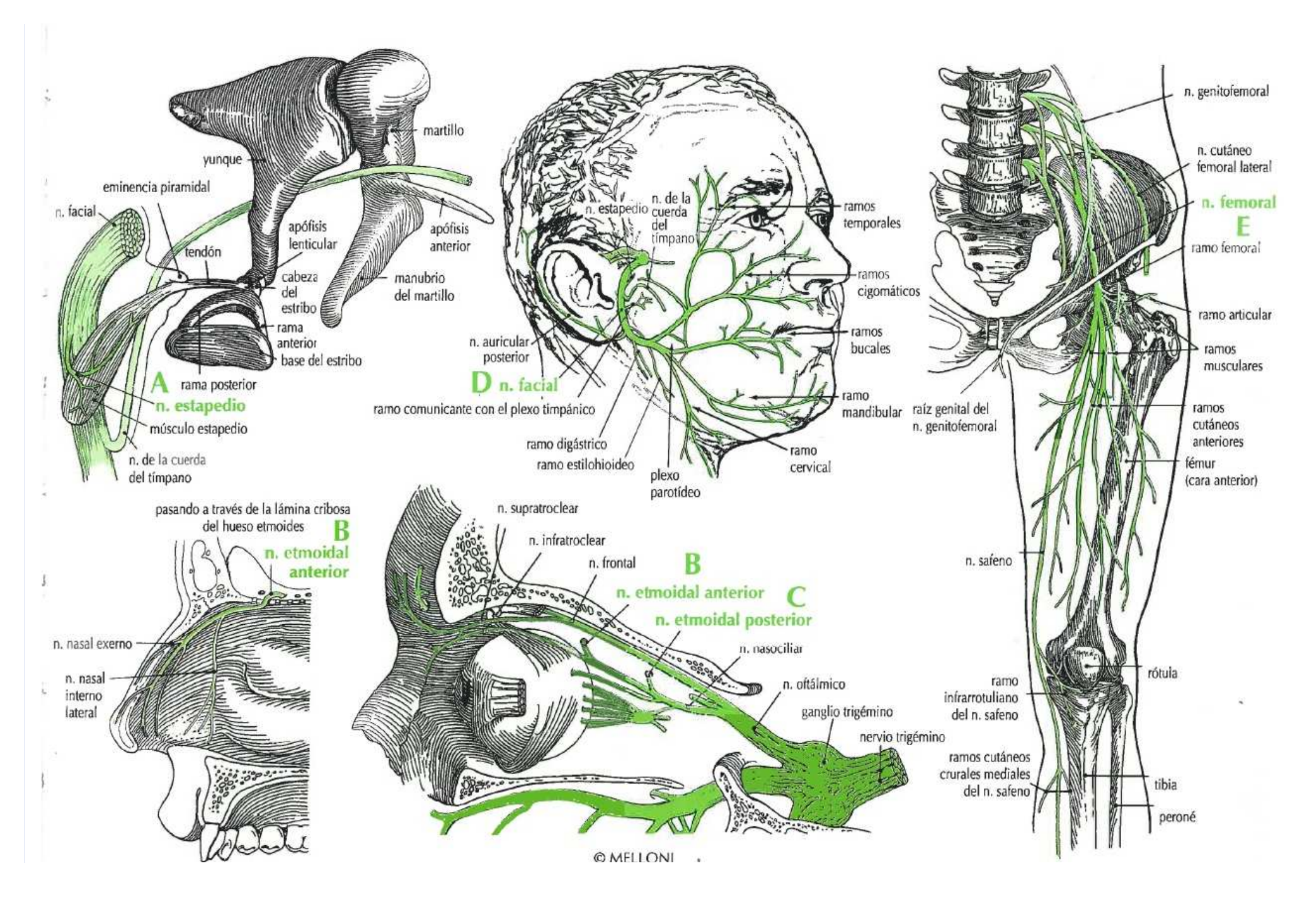
martillo
yunque
eminencia piramidal
n. facial
apófisis lenticular
apófisis anterior
tendón
cabeza del estribo
manubrio del martillo
rama anterior
base del estribo
A
rama posterior
n. estapedio
músculo estapedio
n. de la cuerda del tímpano
n. estapedio
n. de la cuerda del tímpano
ramos temporales
ramos cigomáticos
ramos bucales
ramo mandibular
ramo cervical
n. auricular posterior
D n. facial
ramo comunicante con el plexo timpánico
ramo digástrico
ramo estilohioideo
plexo parotídeo
n. genitofemoral
n. cutáneo femoral lateral
n. femoral
E
ramo femoral
ramo articular
ramos musculares
raíz genital del n. genitofemoral
ramos cutáneos anteriores
fémur (cara anterior)
n. safeno
rótula
ramo infrarrotuliano del n. safeno
ramos cutáneos crurales mediales del n. safeno
tibia
peroné
pasando a través de la lámina cribosa del hueso etmoides
B
n. etmoidal anterior
n. nasal exerno
n. nasal interno lateral
n. supratroclear
n. infratroclear
n. frontal
B
n. etmoidal anterior
C
n. etmoidal posterior
n. nasociliar
n. oftálmico
ganglio trigémino
nervio trigémino
© MELLONI

	NERVIO	ORIGEN	RAMOS	DISTRIBUCIÓN
A	**n. frénico** *n. phrenicus*	nervios cervicales tercero, cuarto y quinto	pericárdico y frenicoabdominal	diafragma, pericardio, pleura mediastínica y plexo simpático
B	**nn. frénicos accesorios** *nn. phrenici accesorii*	quinto n. cervical o n. subclavio	se unen al n. frénico	diafragma
C	**n. frontal** *n. frontalis*	n. oftálmico	supraorbitario y supratroclear	párpado superior y conjuntiva, piel del cuero cabelludo, músculos corrugador de la ceja y occipitofrontal y seno frontal
D	**n. genitofemoral** *n. genitofemoralis*	nervios lumbares primero y segundo	genital y femoral	ramo genital: piel del escroto (varón) y piel del monte de Venus y de los labios mayores (mujer) y músculo cremáster ramo femoral: piel de la parte superior de la cara anterior del muslo
E	**n. glosofaríngeo** IX par craneal *n. glossopharyngeus*	parte superior del bulbo raquídeo	timpánico, faríngeos, del músculo estilofaríngeo, del seno carotídeo, tonsilares y linguales	porción proximal de la lengua, músculo estilofaríngeo, glándula parótida, faringe y amígdala

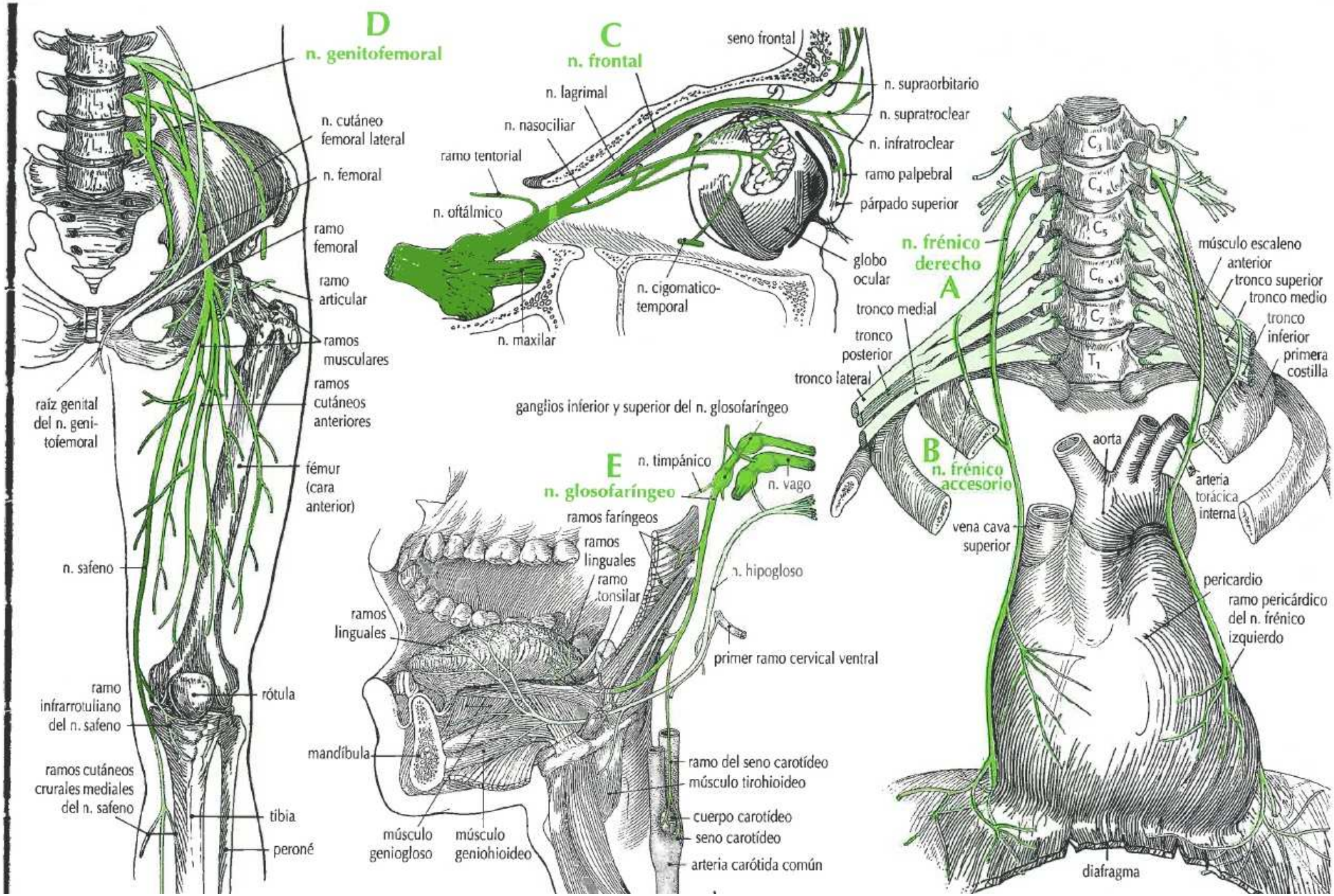
D
n. genitofemoral
n. cutáneo femoral lateral
n. femoral
ramo femoral
ramo articular
ramos musculares
ramos cutáneos anteriores
raíz genital del n. genitofemoral
fémur (cara anterior)
n. safeno
ramo infrarrotuliano del n. safeno
rótula
ramos cutáneos crurales mediales del n. safeno
tibia
peroné
C
n. frontal
seno frontal
n. supraorbitario
n. supratroclear
n. infratroclear
ramo palpebral
párpado superior
globo ocular
n. lagrimal
n. nasociliar
ramo tentorial
n. oftálmico
n. cigomatico-temporal
n. maxilar
n. frénico derecho
A
tronco medial
tronco posterior
tronco lateral
músculo escaleno anterior
tronco superior
tronco medio
tronco inferior
primera costilla
aorta
arteria torácica interna
vena cava superior
pericardio
ramo pericárdico del n. frénico izquierdo
diafragma
ganglios inferior y superior del n. glosofaríngeo
E
n. glosofaríngeo
n. timpánico
n. vago
ramos faríngeos
ramos linguales
ramo tonsilar
n. hipogloso
ramos linguales
primer ramo cervical ventral
mandíbula
ramo del seno carotídeo
músculo tirohioideo
cuerpo carotídeo
seno carotídeo
arteria carótida común
músculo geniogloso
músculo geniohioideo
B
n. frénico accesorio

	NERVIO	ORIGEN	RAMOS	DISTRIBUCIÓN
A	**n. glúteo inferior** *n. gluteus inferior*	quinto nervio lumbar y nervios sacros primero y segundo	ninguno	músculo glúteo mayor
B	**n. glúteo superior** *n. gluteus superior*	nervios lumbares cuarto y quinto y primer nervio sacro	superior e inferior	músculos tensor de la fascia lata, glúteo medio y glúteo menor
C	**n. hipogástrico** *n. hypogastricus*	uno de los dos troncos nerviosos (derecho e izquierdo) que descienden desde el plexo hipogástrico superior hacia la pelvis para unirse con el plexo hipogástrico inferior		
D	**n. hipogloso** XII par craneal *n. hypoglossus*	se forma a partir de una serie de raicillas desde el bulbo raquídeo entre la oliva y la pirámide	linguales, n. del tirohioideo y filamentos	músculos intrínsecos de la lengua y músculos estilogloso, geniogloso e hiogloso
E	**n. iliohipogástrico** n. abdominogenital mayor *n. illiohypogastricu*	primer n. lumbar	cutáneo lateral, cutáneo anterior y musculares	piel del lado lateral de la nalga y del abdomen por encima del pubis y músculos oblicuo interno y transverso
F	**n. ilioinguinal** n. abdominogenital menor *n. illioinguinalis*	primer n. lumbar	escrotales anteriores (varón), labiales anteriores (mujer) y musculares	músculo oblicuo interno, piel de la parte medial superior del muslo, piel de la raíz del pene y de la parte adyacente del escroto (varón) y piel del monte de Venus y de la parte adyacente del labio mayor (mujer)

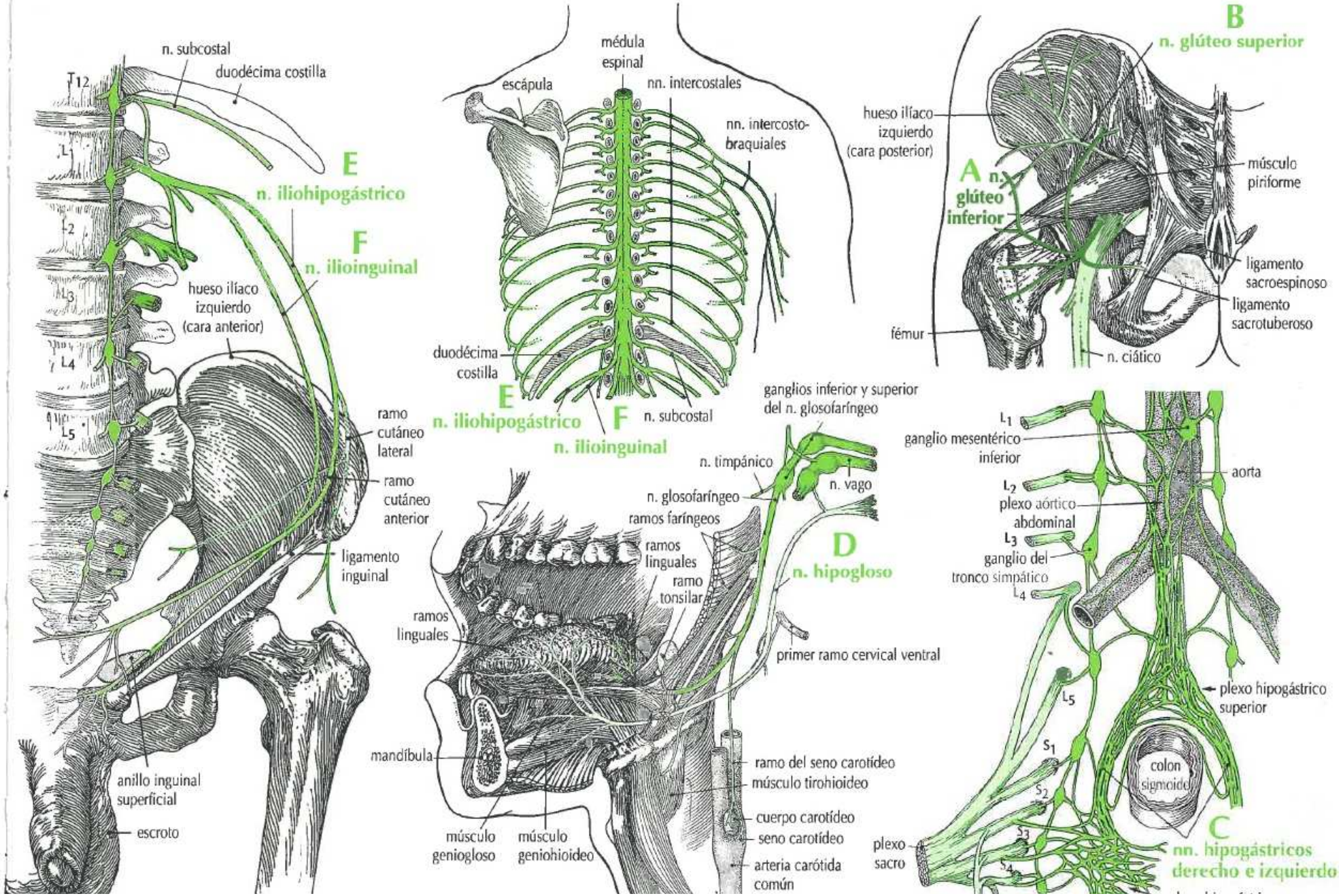
n. subcostal
duodécima costilla
T12
L1
L2
L3
L4
L5
E
n. iliohipogástrico
F
n. ilioinguinal
hueso ilíaco izquierdo (cara anterior)
ramo cutáneo lateral
ramo cutáneo anterior
ligamento inguinal
anillo inguinal superficial
escroto
médula espinal
escápula
nn. intercostales
nn. intercosto-braquiales
duodécima costilla
E
n. iliohipogástrico
F
n. ilioinguinal
n. subcostal
B
n. glúteo superior
hueso ilíaco izquierdo (cara posterior)
A
n. glúteo inferior
músculo piriforme
ligamento sacroespinoso
ligamento sacrotuberoso
fémur
n. ciático
ganglios inferior y superior del n. glosofaríngeo
n. timpánico
n. vago
n. glosofaríngeo
ramos faríngeos
ramos linguales
ramo tonsilar
D
n. hipogloso
ramos linguales
primer ramo cervical ventral
mandíbula
ramo del seno carotídeo
músculo tirohioideo
cuerpo carotídeo
seno carotídeo
arteria carótida común
músculo geniogloso
músculo geniohioideo
L1
ganglio mesentérico inferior
aorta
L2
plexo aórtico abdominal
L3
ganglio del tronco simpático
L4
plexo hipogástrico superior
L5
S1
S2
S3
S4
colon sigmoide
plexo sacro
C
nn. hipogástricos derecho e izquierdo

	NERVIO	ORIGEN	RAMOS	DISTRIBUCIÓN
A	**n. infraorbitario** *n. infraorbitalis*	continuación del n. maxilar después de su entrada en la órbita a través de la fisura orbitaria inferior	alveolares superiores anteriores, alveolar superior medio, palpebrales inferiores, labiales superiores y nasales	dientes superiores, parte de la nariz, párpado inferior, labio superior y piel y mucosa de la cara
B	**n. infratroclear** *n. infratrochlearis*	n. nasociliar	palpebrales	piel de los párpados y de los lados de la nariz, conjuntiva, carúncula, saco y conducto lagrimal
C	**nn. intercostales** (ramos ventrales de los once n. torácicos superiores entre las costillas) *nn. intercostales*	segmentos torácicos de la médula espinal	cutáneo anterior, cutáneo lateral y colaterales	los dos primeros inervan la piel de la axila y el lado medial del brazo, los cuatro siguientes la pared torácica y los cinco últimos las paredes torácica inferior y abdominal superior
D	**nn. intercostobraquiales** *nn. intercostobrachiales*	nn. intercostales segundo y tercero	filamentos	piel de las partes medial y posterior de la extremidad superior y axila
E	**n. interóseo anterior del antebrazo** *n. interosseus antebrachii anterior*	n. mediano	filamentos	músculos anteriores profundos del antebrazo, incluyendo el flexor largo del pulgar, el flexor profundo de los dedos y el pronador cuadrado y las articulaciones de la muñeca y el carpo
F	**n. interóseo de la pierna** *n. interosseus cruris*	n. tibial	filamentos	articulaciones entre la tibia y el peroné y membrana interósea
G	**n. interóseo posterior del antebrazo** *n. interosseus antebrachii posterior*	ramo profundo del n. radial	musculares y articulares	músculos supinador, abductor largo del pulgar y extensor del antebrazo y articulaciones intercarpianas
H	**nn. labiales anteriores** *nn. labiales anteriores*	n. ilioinguinal	filamentos	piel de la parte anterior del labio mayor
I	**nn. labiales posteriores** *nn. labiales posteriores*	n. perineal	filamentos	piel de la parte posterior del labio mayor y del vestíbulo de la vagina

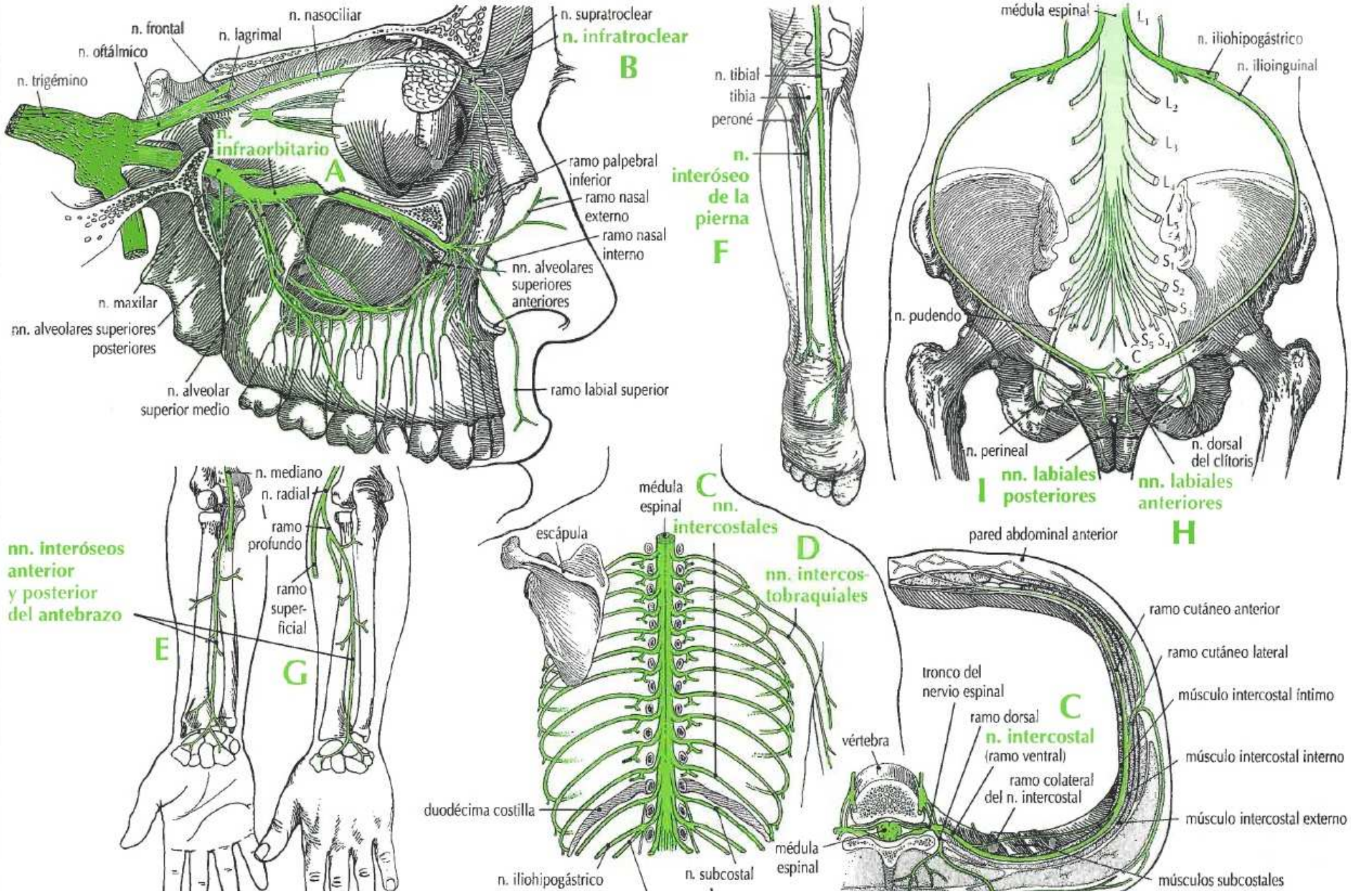
n. frontal
n. oftálmico
n. trigémino
n. lagrimal
n. nasociliar
n. supratroclear
n. infratroclear
B
n. infraorbitario
A
ramo palpebral inferior
ramo nasal externo
ramo nasal interno
nn. alveolares superiores anteriores
n. maxilar
nn. alveolares superiores posteriores
n. alveolar superior medio
ramo labial superior
n. tibial
tibia
peroné
n. interóseo de la pierna
F
médula espinal
n. iliohipogástrico
n. ilioinguinal
n. pudendo
n. perineal
nn. labiales posteriores
I
nn. labiales anteriores
n. dorsal del clítoris
H
n. mediano
n. radial
ramo profundo
ramo superficial
nn. interóseos anterior y posterior del antebrazo
E
G
médula espinal
escápula
C
nn. intercostales
D
nn. intercostobraquiales
duodécima costilla
n. iliohipogástrico
n. subcostal
médula espinal
pared abdominal anterior
ramo cutáneo anterior
ramo cutáneo lateral
tronco del nervio espinal
ramo dorsal
C
n. intercostal
(ramo ventral)
vértebra
ramo colateral del n. intercostal
músculo intercostal íntimo
músculo intercostal interno
músculo intercostal externo
músculos subcostales

	NERVIO	ORIGEN	RAMOS	DISTRIBUCIÓN
A	**n. lagrimal** *n. lacrimalis*	n. oftálmico	palpebral superior y filamentos	piel del párpado superior, glándula lagrimal y conjuntiva
B	**n. laríngeo inferior** *n. laryngeus inferior*	n. laríngeo recurrente	filamentos	músculos intrínsecos de la laringe excepto el músculo cricotiroideo
C	**n. laríngeo recurrente** *n. laryngeus recurrens*	n. vago	laríngeo inferior, traqueales, esofágicos y cardíacos	mucosa y músculos de la laringe (excepto el cricotiroideo), mucosa del esófago y la tráquea, plexo cardíaco y músculo constrictor inferior
D	**n. laríngeo superior** *n. laryngeus superior*	n. vago cerca del ganglio inferior	ramo externo y ramo interno	músculos constrictor inferior y cricotiroideo, plexo faríngeo, mucosa de la laringe, epiglotis y pliegue aritenoepiglótico
E	**n. lingual** *n. lingualis*	n. mandibular	sublingual, linguales, ramos del istmo de las fauces, ramos comunicantes con el n. hipogloso y comunicantes con la cuerda del tímpano	mucosa del suelo de la boca y de la parte anterior de la lengua y encías
F	**nn. lumbares** (cinco pares) *nn. lumbales*	cinco segmentos lumbares de la médula espinal	ventrales y dorsales	plexos lumbar y sacro, músculos profundos de la parte inferior de la espalda y piel de la región glútea

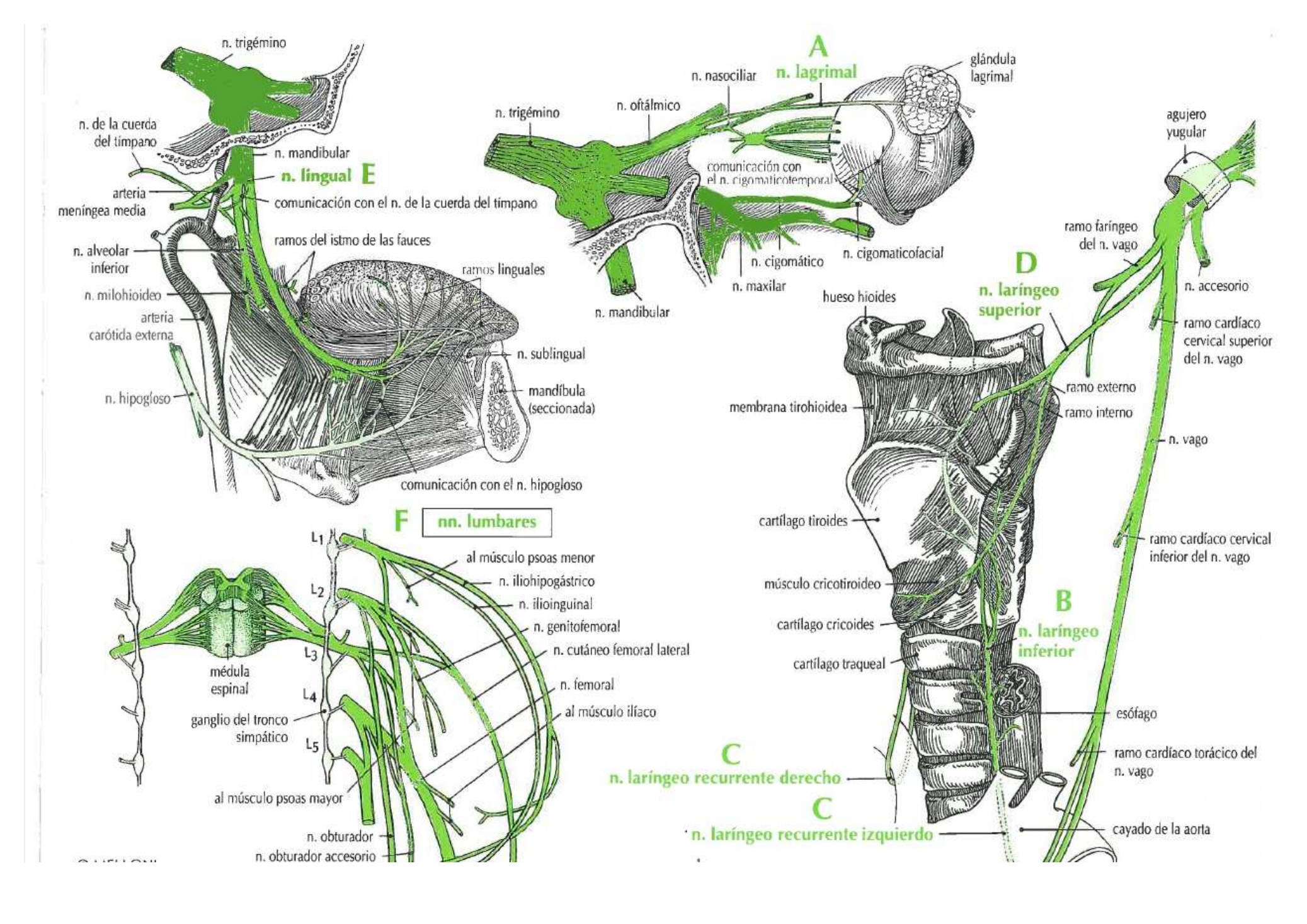
A
n. lagrimal
glándula lagrimal
n. nasociliar
n. trigémino
n. oftálmico
comunicación con el n. cigomaticotemporal
n. cigomático
n. cigomaticofacial
n. maxilar
n. mandibular
E
n. lingual
n. trigémino
n. de la cuerda del tímpano
n. mandibular
arteria meníngea media
comunicación con el n. de la cuerda del tímpano
n. alveolar inferior
ramos del istmo de las fauces
ramos linguales
n. milohioideo
arteria carótida externa
n. sublingual
mandíbula (seccionada)
n. hipogloso
comunicación con el n. hipogloso
D
n. laríngeo superior
agujero yugular
ramo faríngeo del n. vago
n. accesorio
ramo cardíaco cervical superior del n. vago
hueso hioides
ramo externo
ramo interno
membrana tirohioidea
n. vago
cartílago tiroides
ramo cardíaco cervical inferior del n. vago
músculo cricotiroideo
B
n. laríngeo inferior
cartílago cricoides
cartílago traqueal
esófago
ramo cardíaco torácico del n. vago
C
n. laríngeo recurrente derecho
C
n. laríngeo recurrente izquierdo
cayado de la aorta
F
nn. lumbares
L1
L2
L3
L4
L5
al músculo psoas menor
n. iliohipogástrico
n. ilioinguinal
n. genitofemoral
n. cutáneo femoral lateral
n. femoral
al músculo ilíaco
médula espinal
ganglio del tronco simpático
al músculo psoas mayor
n. obturador
n. obturador accesorio

	NERVIO	ORIGEN	RAMOS	DISTRIBUCIÓN
A	**n. mandibular** *n. mandibularis*	ganglio del trigémino	masetérico, meníngeo medio, temporales profundos, pterigoideo medial, pterigoideo lateral, bucal, auriculotemporal, lingual y alveolar inferior	músculos de la masticación, dientes, encías, mucosa del suelo de la boca y parte anterior de la lengua, piel de la región temporal, parte inferior de la cara y oído externo, articulación temporomandibular
B	**n. masetérico** *n. massetericus*	n. mandibular	filamentos	articulación temporomandibular y músculo masetero
C	**n. maxilar** *n. maxillaris*	ganglio del trigémino	meníngeo medio, cigomático, alveolares superiores posteriores, ramos del ganglio pterigopalatino e infraorbitario	piel de la cara y de la sien, seno maxilar, dientes, encías, párpado inferior y mucosa de la nariz y de la faringe
D	**n. mayor de los cuerpos cavernosos del clítoris** *n. cavernosus clitoridis major*	plexo uterovaginal	filamentos	cuerpo cavernoso del clítoris
E	**n. mayor de los cuerpos cavernosos del pene** *n. cavernosus penis major*	plexo prostático	filamentos	cuerpo cavernoso del pene

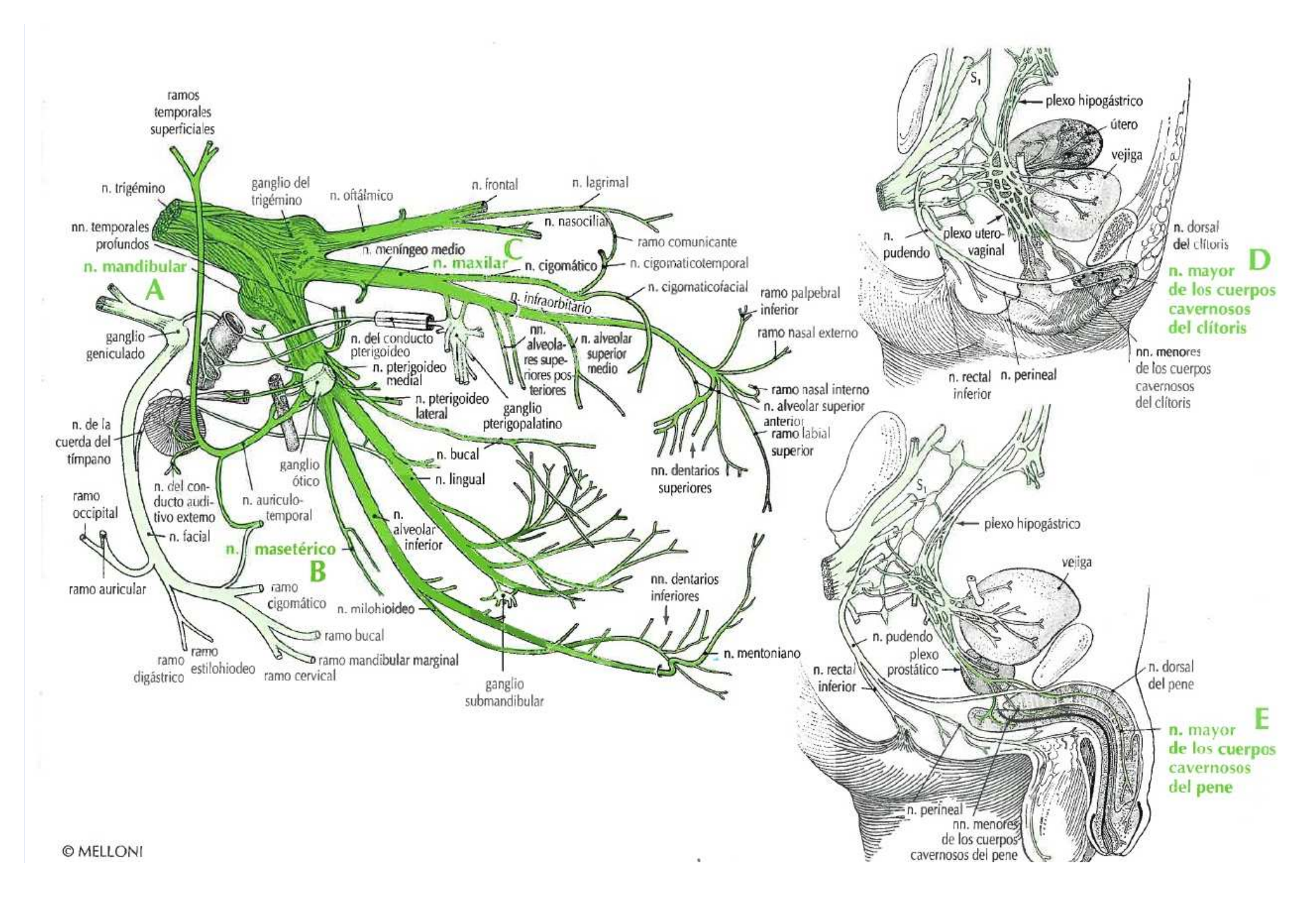
ramos temporales superficiales
n. trigémino
ganglio del trigémino
n. oftálmico
n. frontal
n. lagrimal
nn. temporales profundos
n. nasociliar
ramo comunicante
n. meningeo medio
n. mandibular
A
n. maxilar
C
n. cigomático
n. cigomaticotemporal
n. cigomaticofacial
n. infraorbitario
ramo palpebral inferior
ramo nasal externo
ganglio geniculado
n. del conducto pterigoideo
nn. alveolares superiores posteriores
n. alveolar superior medio
n. pterigoideo medial
n. pterigoideo lateral
ganglio pterigopalatino
ramo nasal interno
n. alveolar superior anterior
ramo labial superior
n. de la cuerda del tímpano
ganglio ótico
n. bucal
n. lingual
nn. dentarios superiores
ramo occipital
n. del conducto auditivo externo
n. auriculotemporal
n. facial
n. alveolar inferior
n. masetérico
B
ramo auricular
ramo cigomático
n. milohioideo
nn. dentarios inferiores
ramo bucal
ramo digástrico
ramo estilohioideo
ramo mandibular marginal
ramo cervical
ganglio submandibular
n. mentoniano
S1
plexo hipogástrico
útero
vejiga
n. pudendo
plexo utero-vaginal
n. dorsal del clítoris
D
n. mayor de los cuerpos cavernosos del clítoris
nn. menores de los cuerpos cavernosos del clítoris
n. rectal inferior
n. perineal
S1
plexo hipogástrico
vejiga
n. pudendo
plexo prostático
n. rectal inferior
n. dorsal del pene
E
n. mayor de los cuerpos cavernosos del pene
n. perineal
nn. menores de los cuerpos cavernosos del pene

© MELLONI

	NERVIO	ORIGEN	RAMOS	DISTRIBUCIÓN
A	**n. mediano** *n. medianus*	troncos medial y lateral del plexo braquial	musculares, interóseo anterior, digitales palmares comunes, ramo comunicante con el n. cubital y palmar cutáneo	piel de la mano, músculos flexores del antebrazo (excepto el flexor cubital del carpo), articulaciones del codo y de la mano y músculos cortos del pulgar
B	**n. meníngeo medio** *n. meningeus medius*	n. maxilar	filamentos	duramadre de la fosa craneal media
C	**nn. menores de los cuerpos cavernosos del clítoris** *nn. cavernosi clitorides minor*	plexo uterovaginal	filamentos	cuerpo cavernoso del clítoris

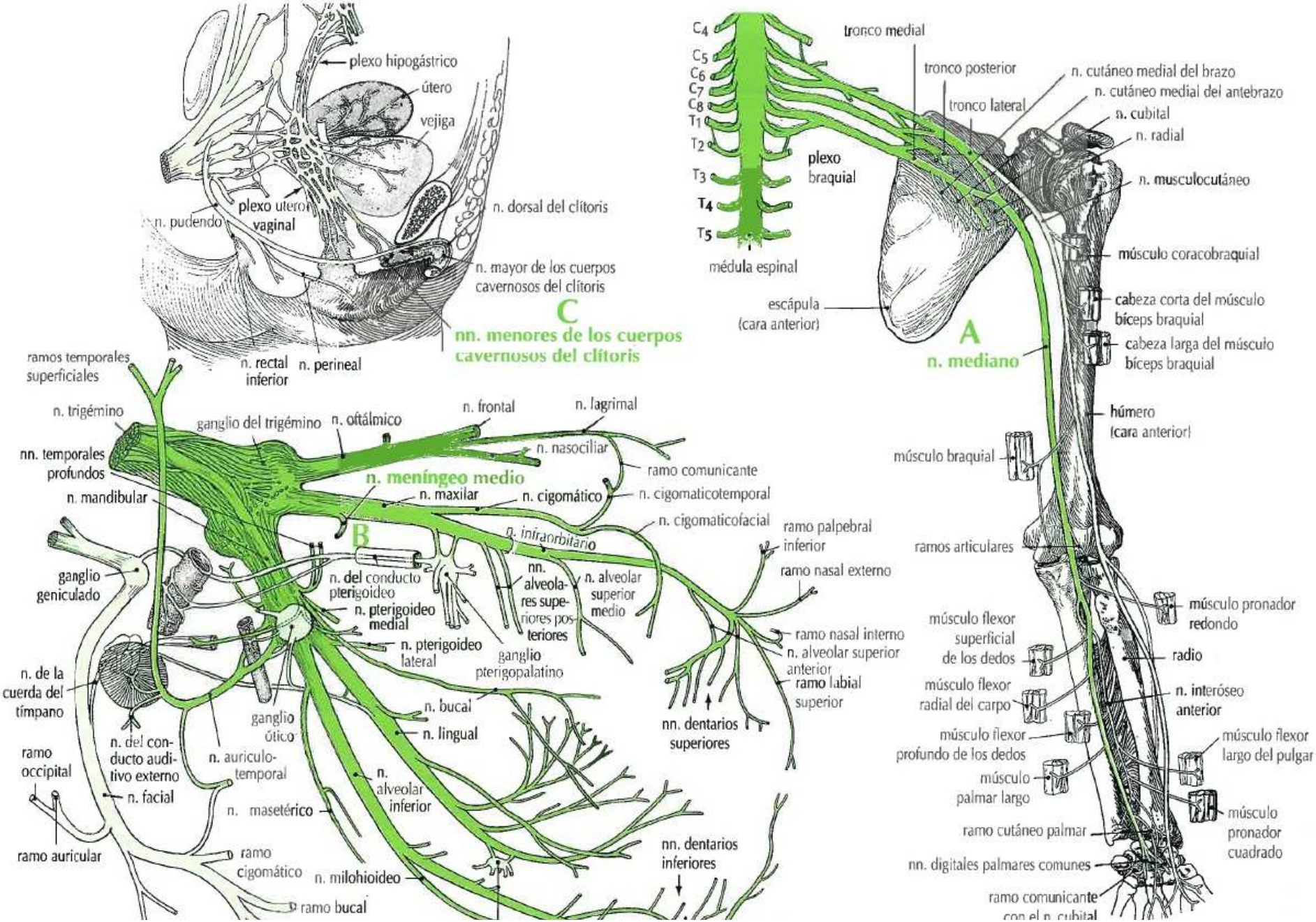
plexo hipogástrico
útero
vejiga
plexo uterovaginal
n. pudendo
n. dorsal del clítoris
n. mayor de los cuerpos cavernosos del clítoris
C
nn. menores de los cuerpos cavernosos del clítoris
n. rectal inferior
n. perineal
C4
C5
C6
C7
C8
T1
T2
T3
T4
T5
médula espinal
tronco medial
tronco posterior
tronco lateral
plexo braquial
n. cutáneo medial del brazo
n. cutáneo medial del antebrazo
n. cubital
n. radial
n. musculocutáneo
escápula (cara anterior)
A
n. mediano
músculo coracobraquial
cabeza corta del músculo bíceps braquial
cabeza larga del músculo bíceps braquial
húmero (cara anterior)
músculo braquial
ramos articulares
músculo pronador redondo
radio
músculo flexor superficial de los dedos
músculo flexor radial del carpo
n. interóseo anterior
músculo flexor profundo de los dedos
músculo palmar largo
músculo flexor largo del pulgar
músculo pronador cuadrado
ramo cutáneo palmar
nn. digitales palmares comunes
ramo comunicante con el n. cubital
ramos temporales superficiales
n. trigémino
ganglio del trigémino
n. oftálmico
n. frontal
n. lagrimal
nn. temporales profundos
n. nasociliar
ramo comunicante
n. meningeo medio
n. mandibular
n. maxilar
n. cigomático
n. cigomaticotemporal
n. cigomaticofacial
B
n. infraorbitario
ramo palpebral inferior
ramo nasal externo
ganglio geniculado
n. del conducto pterigoideo
nn. alveolares superiores posteriores
n. alveolar superior medio
n. pterigoideo medial
n. pterigoideo lateral
ganglio pterigopalatino
ramo nasal interno
n. alveolar superior anterior
ramo labial superior
n. de la cuerda del tímpano
ganglio ótico
n. bucal
n. lingual
nn. dentarios superiores
n. del conducto auditivo externo
n. auriculotemporal
ramo occipital
n. facial
n. alveolar inferior
n. masetérico
ramo auricular
ramo cigomático
n. milohioideo
nn. dentarios inferiores
ramo bucal

	NERVIO	ORIGEN	RAMOS	DISTRIBUCIÓN
A	**nn. menores de los cuerpos cavernosos del pene** *nn. cavernosi penis minor*	plexo prostático	filamentos	cuerpo esponjoso del pene y uretra peneana
B	**n. mentoniano** *n. mentalis*	n. alveolar inferior	filamentos	piel del mentón y mucosa del labio inferior
C	**n. milohioideo** *n. mylohyoideus*	n. alveolar inferior	filamentos	músculo milohioideo y vientre anterior del músculo digástrico

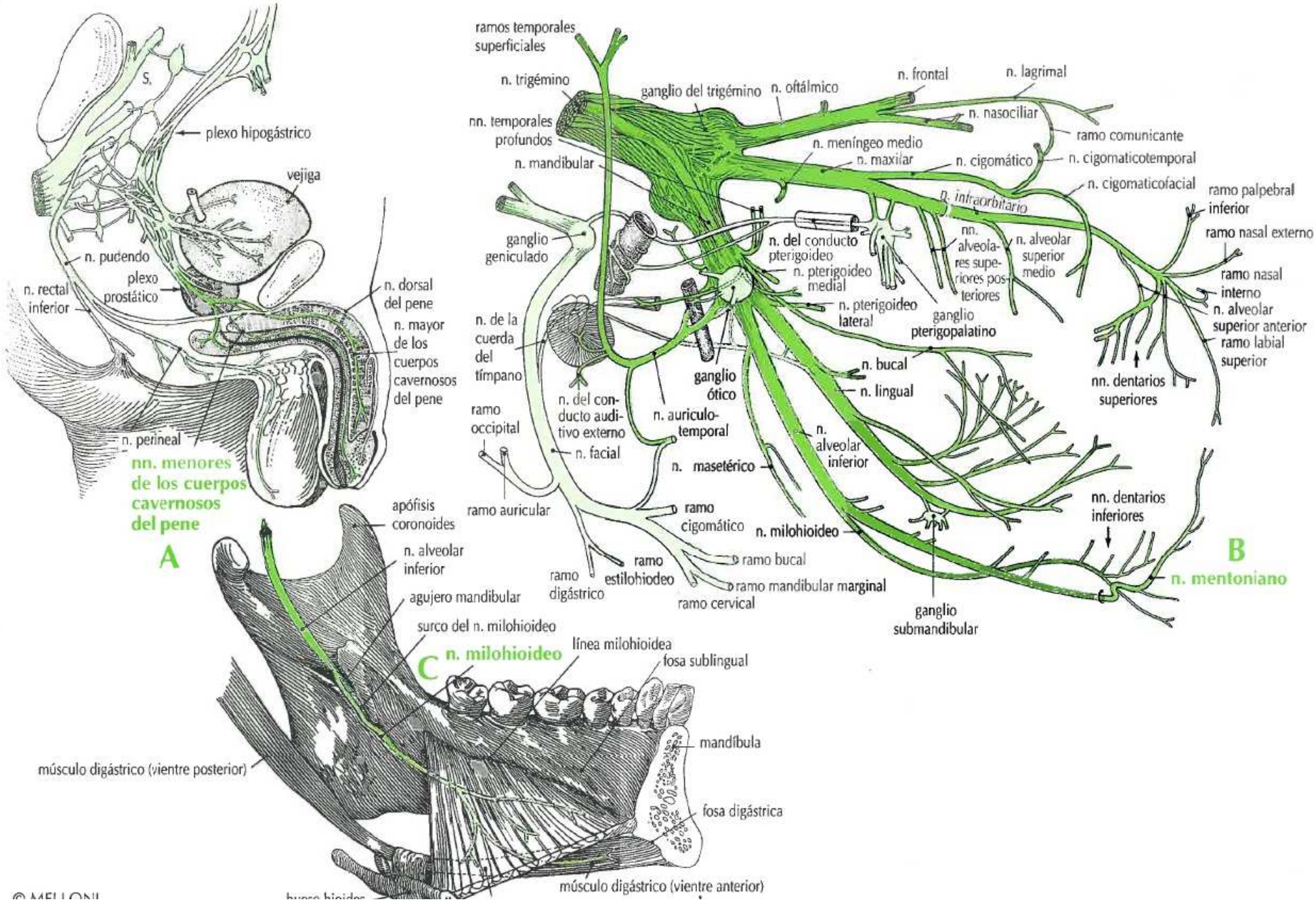
S.
plexo hipogástrico
vejiga
n. pudendo
plexo prostático
n. rectal inferior
n. dorsal del pene
n. mayor de los cuerpos cavernosos del pene
n. perineal
nn. menores de los cuerpos cavernosos del pene
A
ramos temporales superficiales
n. trigémino
ganglio del trigémino
n. oftálmico
n. frontal
n. lagrimal
n. nasociliar
ramo comunicante
nn. temporales profundos
n. meníngeo medio
n. maxilar
n. cigomático
n. cigomaticotemporal
n. mandibular
n. cigomaticofacial
n. infraorbitario
ramo palpebral inferior
ramo nasal externo
ganglio geniculado
n. del conducto pterigoideo
nn. alveolares superiores posteriores
n. alveolar superior medio
n. pterigoideo medial
ramo nasal interno
n. alveolar superior anterior
n. pterigoideo lateral
ganglio pterigopalatino
ramo labial superior
n. de la cuerda del tímpano
n. bucal
ganglio ótico
n. lingual
nn. dentarios superiores
n. del conducto auditivo externo
n. auriculo-temporal
ramo occipital
n. alveolar inferior
n. facial
n. masetérico
nn. dentarios inferiores
ramo auricular
ramo cigomático
n. milohioideo
ramo bucal
ramo estilohioideo
ramo digástrico
ramo mandibular marginal
ramo cervical
ganglio submandibular
B
n. mentoniano
apófisis coronoides
n. alveolar inferior
agujero mandibular
surco del n. milohioideo
C
n. milohioideo
línea milohioidea
fosa sublingual
mandíbula
músculo digástrico (vientre posterior)
fosa digástrica
músculo digástrico (vientre anterior)
© MELLONI

	NERVIO	ORIGEN	RAMOS	DISTRIBUCIÓN
A	**n. motor ocular común** III par craneal *n. oculomotorius*	tallo del cerebro	superior e inferior	músculos extrínsecos del ojo (excluyendo el recto lateral y el oblicuo superior) y músculos elevador del párpado superior, ciliar y esfínter de la pupila
B	**n. motor ocular externo** VI par craneal o n. abducens *n. abducens*	núcleo de la protuberancia localizado en la parte frontal del suelo del cuarto ventrículo	ninguno	músculo recto lateral del globo ocular
C	**n. del músculo cuadrado femoral** *n. quadratus femoris*	nervios lumbares cuarto y quinto y primer nervio sacro	filamentos	músculos cuadrado femoral y gemelo inferior y articulación de la cadera

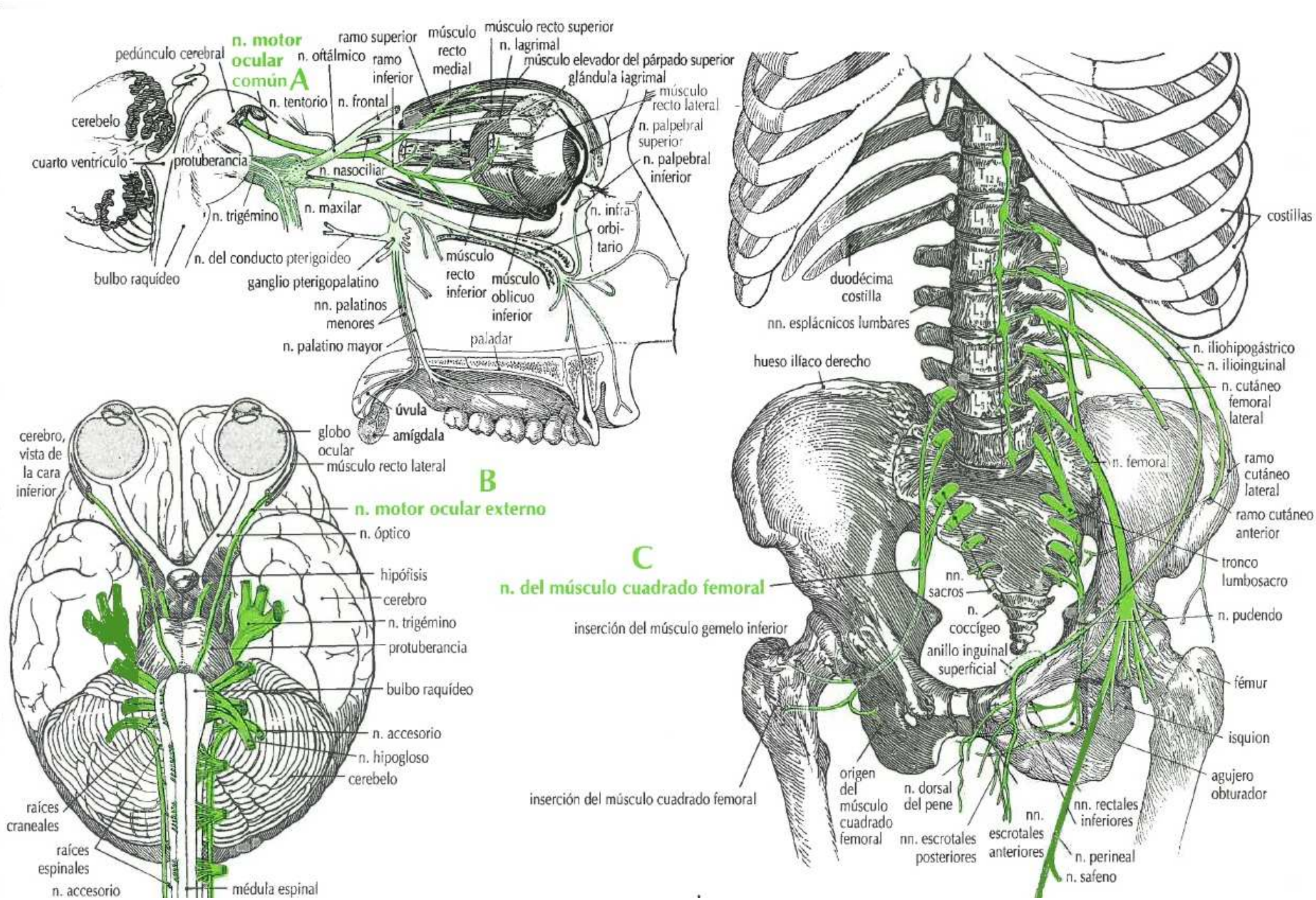
A
n. motor ocular común
pedúnculo cerebral
cerebelo
cuarto ventrículo
protuberancia
bulbo raquídeo
n. trigémino
n. del conducto pterigoideo
ganglio pterigopalatino
nn. palatinos menores
n. palatino mayor
n. oftálmico
ramo superior
ramo inferior
n. tentorio
n. frontal
n. nasociliar
n. maxilar
músculo recto medial
músculo recto superior
n. lagrimal
músculo elevador del párpado superior
glándula lagrimal
músculo recto lateral
n. palpebral superior
n. palpebral inferior
n. infraorbitario
músculo recto inferior
músculo oblicuo inferior
paladar
úvula
amígdala
B
cerebro, vista de la cara inferior
globo ocular
músculo recto lateral
n. motor ocular externo
n. óptico
hipófisis
cerebro
n. trigémino
protuberancia
bulbo raquídeo
n. accesorio
n. hipogloso
cerebelo
raíces craneales
raíces espinales
n. accesorio
médula espinal
C
n. del músculo cuadrado femoral
costillas
duodécima costilla
nn. esplácnicos lumbares
hueso ilíaco derecho
n. iliohipogástrico
n. ilioinguinal
n. cutáneo femoral lateral
n. femoral
ramo cutáneo lateral
ramo cutáneo anterior
tronco lumbosacro
nn. sacros
n. coccígeo
n. pudendo
inserción del músculo gemelo inferior
anillo inguinal superficial
fémur
isquion
agujero obturador
origen del músculo cuadrado femoral
inserción del músculo cuadrado femoral
n. dorsal del pene
nn. escrotales posteriores
nn. escrotales anteriores
nn. rectales inferiores
n. perineal
n. safeno

	NERVIO	ORIGEN	RAMOS	DISTRIBUCIÓN
A	**n. del músculo piriforme** *n. piriformis*	nervios sacros primero y segundo	filamentos	músculo piriforme
B	**n. del músculo tensor del tímpano** *n. tensoris tympani*	n. pterigoideo medial	filamentos	músculo tensor del tímpano
C	**n. del músculo tensor del velo del paladar** *n. tensoris veli palatini*	n. pterigoideo medial	filamentos	músculo tensor del velo del paladar
D	**n. musculocutáneo** *n. musculocutaneus*	tronco lateral del plexo braquial	musculares y n. cutáneo lateral del antebrazo	músculos coracobraquial, braquial y bíceps y piel del lado lateral del antebrazo

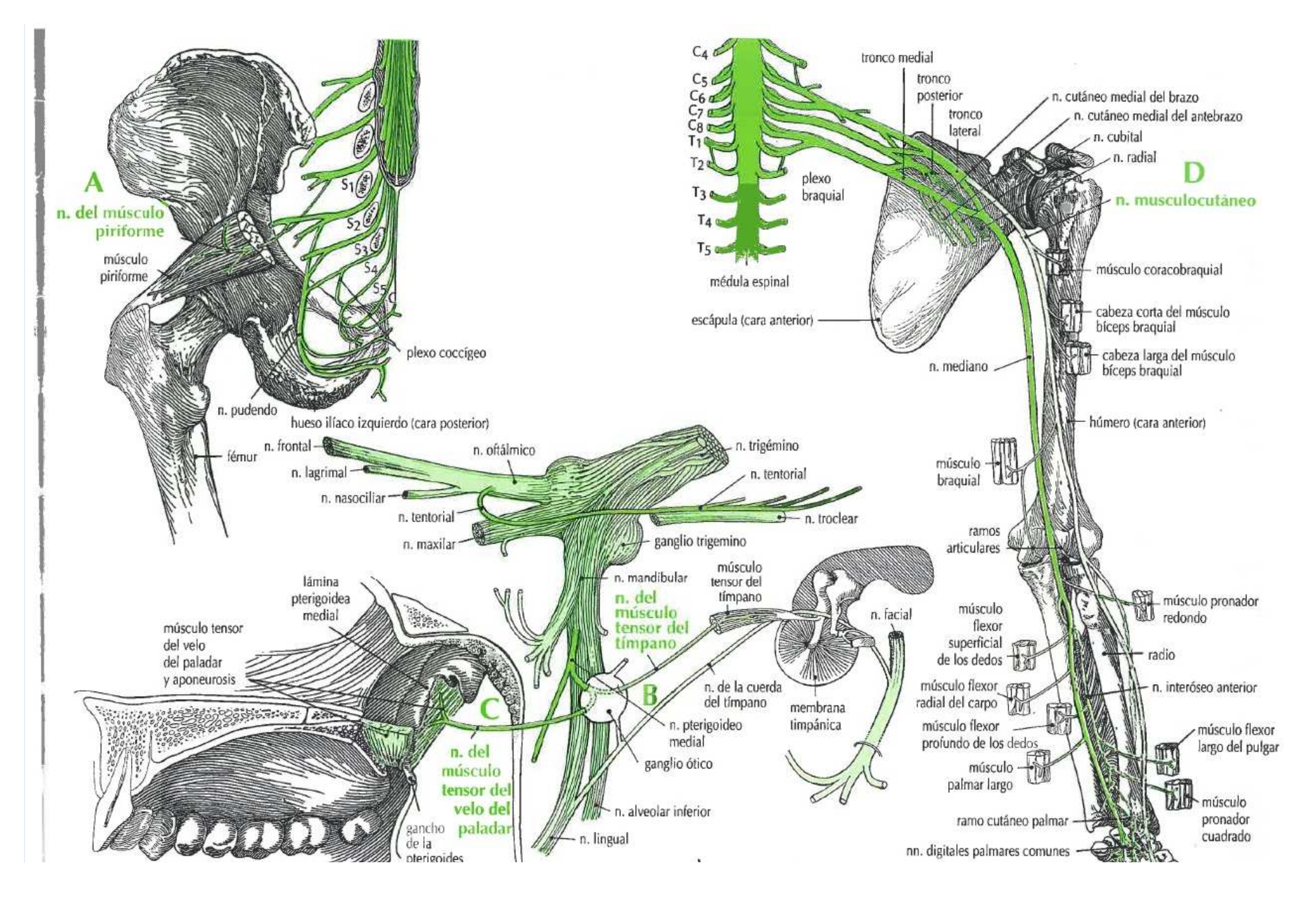
A
n. del músculo piriforme
músculo piriforme
S1
S2
S3
S4
S5
C
plexo coccígeo
n. pudendo
hueso ilíaco izquierdo (cara posterior)
fémur
C4
C5
C6
C7
C8
T1
T2
T3
T4
T5
médula espinal
plexo braquial
tronco medial
tronco posterior
tronco lateral
n. cutáneo medial del brazo
n. cutáneo medial del antebrazo
n. cubital
n. radial
D
n. musculocutáneo
músculo coracobraquial
cabeza corta del músculo bíceps braquial
cabeza larga del músculo bíceps braquial
escápula (cara anterior)
n. mediano
húmero (cara anterior)
músculo braquial
ramos articulares
músculo pronador redondo
músculo flexor superficial de los dedos
radio
músculo flexor radial del carpo
n. interóseo anterior
músculo flexor profundo de los dedos
músculo flexor largo del pulgar
músculo palmar largo
músculo pronador cuadrado
ramo cutáneo palmar
nn. digitales palmares comunes
n. frontal
n. lagrimal
n. nasociliar
n. tentorial
n. maxilar
n. oftálmico
n. trigémino
n. tentorial
n. troclear
ganglio trigemino
n. mandibular
n. del músculo tensor del tímpano
músculo tensor del tímpano
n. facial
membrana timpánica
n. de la cuerda del tímpano
B
n. pterigoideo medial
ganglio ótico
n. alveolar inferior
n. lingual
lámina pterigoidea medial
músculo tensor del velo del paladar y aponeurosis
C
n. del músculo tensor del velo del paladar
gancho de la pterigoides

	NERVIO	ORIGEN	RAMOS	DISTRIBUCIÓN
A	**nn. nasales externos** *nn. nasales externi*	n. etmoidal anterior	filamentos	piel de la nariz
B	**n. nasociliar** n. nasal *n. nasociliaris*	n. oftálmico	etmoidal anterior, etmoidal posterior, ciliares largos, infratroclear y ramo comunicante con el ganglio ciliar	mucosa y piel de la nariz, cuerpo ciliar, iris, córnea, conjuntiva, saco lagrimal, carúncula y párpados
C	**n. nasopalatino** n. incisivo *n. nasopalatinus*	ganglio pterigopalatino	filamentos	mucosa de la cara anterior del paladar duro y tabique nasal
D	**n. obturador** *n. obturatorius*	nervios lumbares segundo, tercero y cuarto	anterior y posterior	piel de la cara medial del muslo, músculos aductores mayor, largo y corto, músculos pectíneo y obturador externo y articulaciones de la cadera y rodilla
E	**n. obturador accesorio** (en ocasiones ausente) *n. obturatorius accesorius*	nervios lumbares tercero y cuarto	articulares y musculares	articulación de la cadera y músculo pectíneo
F	**n. obturador interno** *n. obturatorius internus*	quinto nervio lumbar y nervios sacros primero y segundo	musculares	músculos obturador interno y gemelo superior
G	**n. occipital mayor** *n. occipitalis major*	ramo medial de la división dorsal del segundo n. cervical	musculares, auriculares, medial y lateral	piel del cuero cabelludo y músculo semiespinoso de la cabeza
H	**n. occipital menor** *n. occipitalis minor*	segundo n. cervical y ocasionalmente el tercero	auriculares y filamentos	piel de la parte lateral de la cabeza y tercio superior de la cara medial del oído externo
I	**n. occipital tercero** *n. occipitalis tertius*	ramo medial de la división dorsal del tercer n. cervical	medial y lateral	piel de la parte inferior de la parte posterior de la cabeza
J	**n. oftálmico** *n. ophtalmicus*	ganglio trigemino	frontal, lagrimal, nasociliar y tentorio o meníngeo	globo ocular, glándula lagrimal, conjuntiva, piel y mucosa de la nariz, piel de los párpados y la frente y tienda del cerebelo

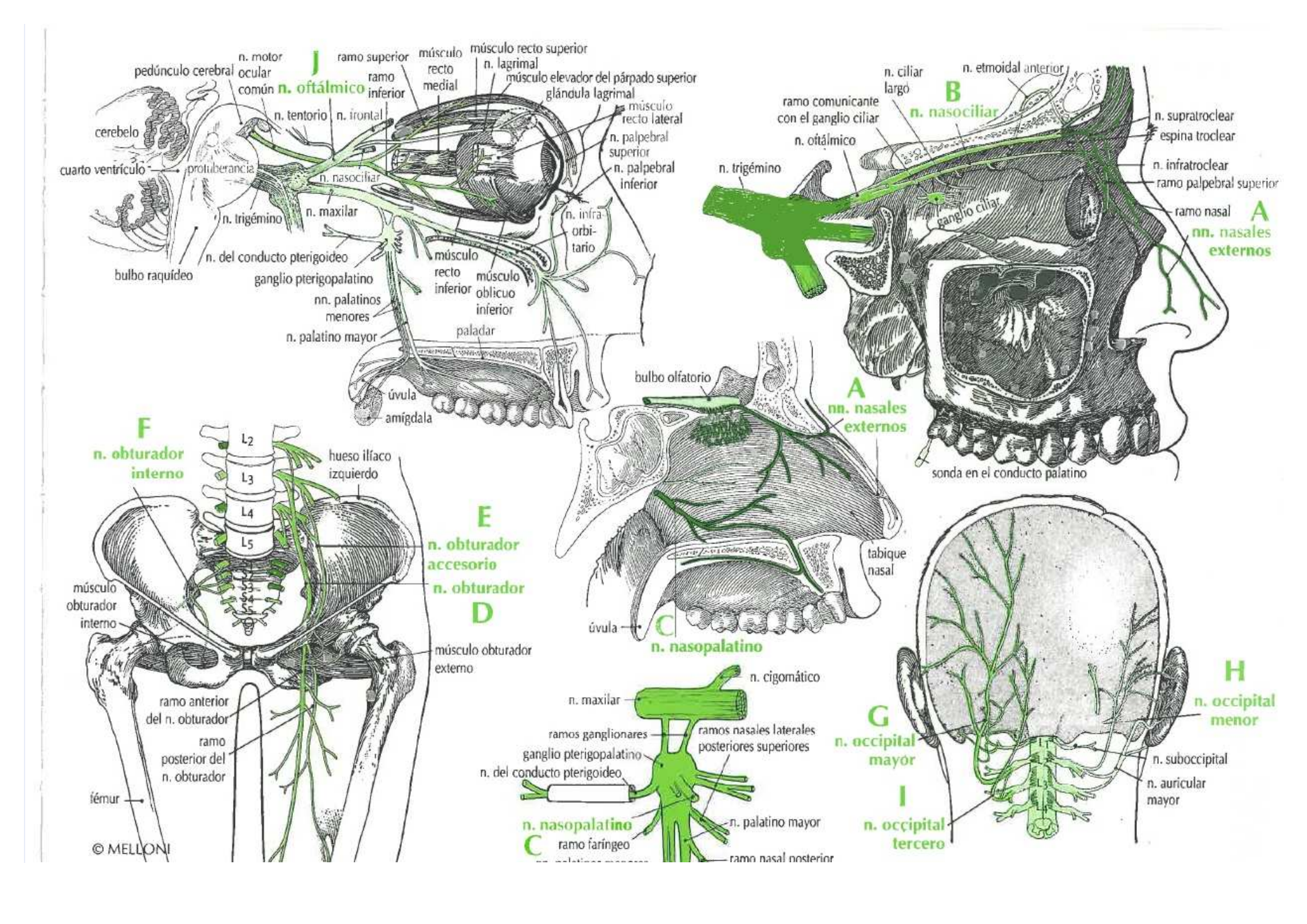
J
n. oftálmico
pedúnculo cerebral
n. motor ocular común
ramo superior
ramo inferior
músculo recto medial
músculo recto superior
n. lagrimal
músculo elevador del párpado superior
glándula lagrimal
músculo recto lateral
n. palpebral superior
n. palpebral inferior
n. tentorio
n. frontal
cerebelo
cuarto ventrículo
protuberancia
n. nasociliar
n. trigémino
n. maxilar
n. infra-orbi-tario
n. del conducto pterigoideo
ganglio pterigopalatino
bulbo raquídeo
músculo recto inferior
músculo oblicuo inferior
nn. palatinos menores
n. palatino mayor
paladar
úvula
amígdala
B
n. nasociliar
n. ciliar largo
n. etmoidal anterior
ramo comunicante con el ganglio ciliar
n. oftálmico
n. trigémino
ganglio ciliar
n. supratroclear
espina troclear
n. infratroclear
ramo palpebral superior
ramo nasal
A
nn. nasales externos
sonda en el conducto palatino
bulbo olfatorio
A
nn. nasales externos
tabique nasal
úvula
C
n. nasopalatino
F
n. obturador interno
L2
L3
L4
L5
S2
S3
S4
S5
hueso ilíaco izquierdo
E
n. obturador accesorio
n. obturador
D
músculo obturador interno
músculo obturador externo
ramo anterior del n. obturador
ramo posterior del n. obturador
fémur
© MELLONI
n. cigomático
n. maxilar
ramos ganglionares
ramos nasales laterales posteriores superiores
ganglio pterigopalatino
n. del conducto pterigoideo
n. nasopalatino
C
ramo faríngeo
n. palatino mayor
ramo nasal posterior
G
n. occipital mayor
H
n. occipital menor
n. suboccipital
n. auricular mayor
I
n. occipital tercero

	NERVIO	ORIGEN	RAMOS	DISTRIBUCIÓN
A	**nn. olfatorios** primeros nervios craneales o filetes olfatorios *nn. olfactorii*	mucosa olfatoria de la cavidad nasal	filamentos	bulbo olfatorio
B	**n. óptico** II par craneal *n. opticus*	capa ganglionar de la retina	filamentos	quiasma óptico
C	**n. palatino mayor** *n. palatinus major*	ganglio pterigopalatino	nasales posteriores inferiores	encías y mucosa del paladar duro y del velo del paladar
D	**nn. palatinos menores** *nn. palatini minores*	ganglio pterigopalatino	filamentos	velo del paladar, amígdala y úvula
E	**n. palpebral inferior** *n. palpebralis inferior*	n. infraorbitario	filamentos	piel del párpado inferior
F	**n. palpebral superior** *n. palpebralis superior*	n. lagrimal	filamentos	piel del párpado superior

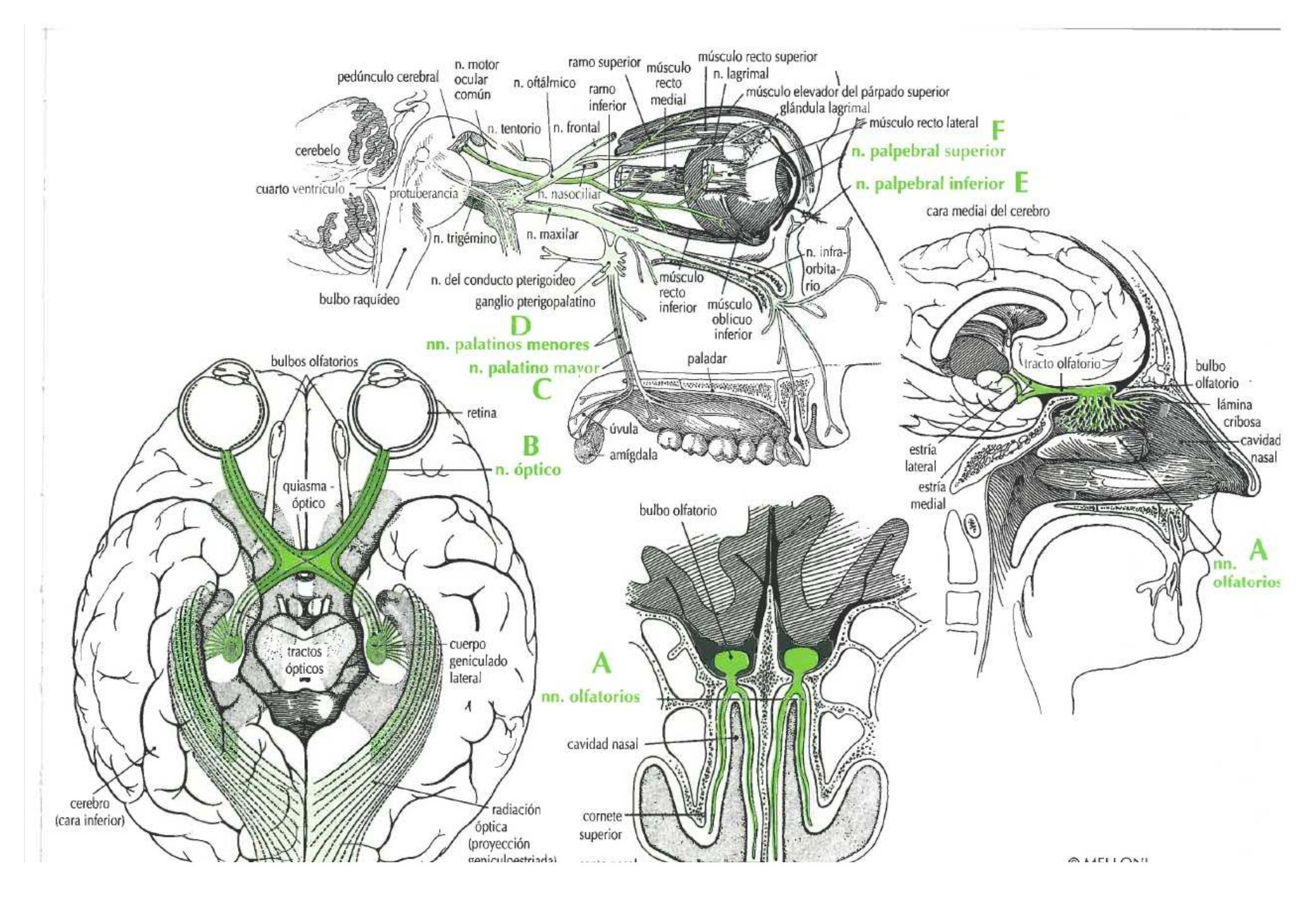
pedúnculo cerebral
n. motor ocular común
n. oftálmico
ramo superior
ramo inferior
músculo recto medial
músculo recto superior
n. lagrimal
músculo elevador del párpado superior
glándula lagrimal
músculo recto lateral
F
n. palpebral superior
n. palpebral inferior
E
cerebelo
cuarto ventrículo
protuberancia
n. tentorio
n. frontal
n. nasociliar
n. trigémino
n. maxilar
n. del conducto pterigoideo
ganglio pterigopalatino
bulbo raquídeo
músculo recto inferior
músculo oblicuo inferior
n. infra-orbitario
D
nn. palatinos menores
n. palatino mayor
C
paladar
úvula
amígdala
cara medial del cerebro
tracto olfatorio
bulbo olfatorio
lámina cribosa
cavidad nasal
estría lateral
estría medial
A
nn. olfatorios
bulbos olfatorios
retina
B
n. óptico
quiasma óptico
tractos ópticos
cuerpo geniculado lateral
cerebro (cara inferior)
radiación óptica (proyección geniculoestriada)
bulbo olfatorio
A
nn. olfatorios
cavidad nasal
cornete superior

	NERVIO	ORIGEN	RAMOS	DISTRIBUCIÓN
A	**nn. pares craneales** nn. craneales *nn. craniales*	doce pares de nervios unidos al cerebro y son los pares olfatorio (I), óptico (II), motor ocular común (III), troclear (IV), trigémino (V), motor ocular externo (VI), facial (VII), vestibulococlear (VIII), glosofaríngeo (IX), vago (X), accesorio (XI) e hipogloso (XII)		
B	**n. pectoral lateral** *n. pectoralis lateralis*	tronco lateral del plexo braquial	filamentos	músculos pectorales mayor y menor
C	**n. pectoral medial** *n. pectoralis medialis*	tronco medial del plexo braquial	filamentos	músculos pectorales mayor y menor
D	**n. perineal** *n. perinei*	n. pudendo	musculares, escrotales posteriores (varón) o labiales posteriores (mujer) y n. del bulbo uretral	músculos del perineo y piel del escroto (varón) o de los labios mayores (mujer)
E	**n. peroneo común** n. ciático poplíteo externo *n. peroneus communis*	n. ciático	peroneo superficial, peroneo profundo, n. cutáneo sural lateral o cutáneo lateral de la pantorrilla, comunicante sural y articulares	articulaciones de la rodilla y tibioperonea superior, piel de las partes anterior, posterior y lateral de la pierna y cabeza corta de los músculos bíceps femoral y tibial anterior
F	**n. peroneo profundo** n. tibial anterior *n. peroneus profundis*	n. peroneo común	articulares, musculares, terminal lateral, terminal medial, y digitales dorsales	músculos tibial anterior, extensor largo de los dedos, extensor largo del dedo gordo, extensor corto de los dedos de los pies y tercer peroneo; articulaciones tarsianas, metatarsofalángicas y del tobillo y piel de los lados adyacentes del dedo gordo y del segundo dedo
G	**n. peroneo superficial** n. musculocutáneo *n. peroneus superficialis*	n. peroneo común	musculares, cutáneo dorsal medial y cutáneo dorsal intermedio	músculos peroneos largo y corto, piel de la parte inferior de la pierna, piel del lado medial del dedo gordo del pie y de los lados adyacentes de los dedos y piel de la cara lateral del tobillo

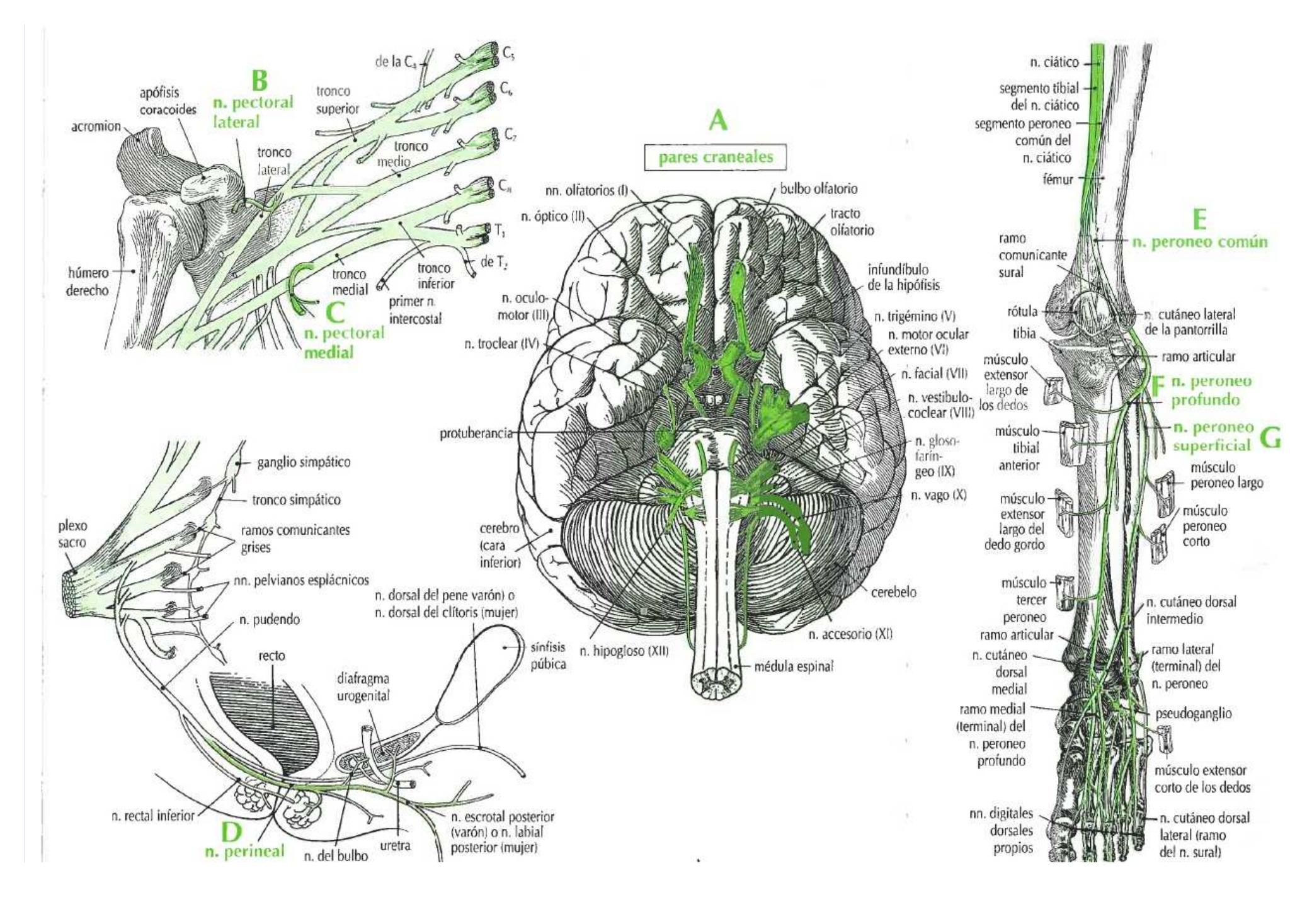
B
n. pectoral lateral
apófisis coracoides
acromion
tronco lateral
tronco superior
de la C_4
C_5
C_6
C_7
tronco medio
C_8
T_1
de T_2
tronco inferior
tronco medial
primer n. intercostal
húmero derecho
C
n. pectoral medial
A
pares craneales
nn. olfatorios (I)
bulbo olfatorio
n. óptico (II)
tracto olfatorio
infundíbulo de la hipófisis
n. oculo-motor (III)
n. trigémino (V)
n. motor ocular externo (VI)
n. troclear (IV)
n. facial (VII)
n. vestibulo-coclear (VIII)
protuberancia
n. glosofarín-geo (IX)
n. vago (X)
cerebro (cara inferior)
cerebelo
n. accesorio (XI)
n. hipogloso (XII)
médula espinal
ganglio simpático
tronco simpático
plexo sacro
ramos comunicantes grises
nn. pelvianos esplácnicos
n. pudendo
n. dorsal del pene varón) o n. dorsal del clítoris (mujer)
sínfisis púbica
recto
diafragma urogenital
n. rectal inferior
D
n. perineal
n. del bulbo
uretra
n. escrotal posterior (varón) o n. labial posterior (mujer)
n. ciático
segmento tibial del n. ciático
segmento peroneo común del n. ciático
fémur
E
n. peroneo común
ramo comunicante sural
rótula
n. cutáneo lateral de la pantorrilla
tibia
ramo articular
músculo extensor largo de los dedos
F
n. peroneo profundo
n. peroneo superficial
G
músculo tibial anterior
músculo peroneo largo
músculo extensor largo del dedo gordo
músculo peroneo corto
músculo tercer peroneo
n. cutáneo dorsal intermedio
ramo articular
n. cutáneo dorsal medial
ramo lateral (terminal) del n. peroneo
ramo medial (terminal) del n. peroneo profundo
pseudoganglio
músculo extensor corto de los dedos
nn. digitales dorsales propios
n. cutáneo dorsal lateral (ramo del n. sural)

	NERVIO	ORIGEN	RAMOS	DISTRIBUCIÓN
A	**n. petroso mayor** n. petroso superficial mayor *n. petrosus major*	ganglio geniculado del n. facial	se une al n. petroso profundo para formar el n. del conducto pterigoideo	glándulas lagrimal, palatinas y nasales y mucosa del paladar
B	**n. petroso menor** n. petroso superficial menor *n. petrosus minor*	plexo timpánico	filamentos	ganglio ótico y glándula parótida
C	**n. petroso profundo** *n. petrosus profundus*	plexo carotídeo interno	se une al n. petroso mayor para formar el n. del conducto pterigoideo	glándulas lagrimal, palatinas y nasales
D	**n. plantar lateral** *n. plantaris lateralis*	n. tibial	superficial, profundo y musculares	músculos profundos del pie y piel del quinto dedo del pie y de la cara lateral del cuarto dedo
E	**n. plantar medial** *n. plantaris medialis*	n. tibial	digitales plantares comunes, cutáneos y musculares	músculos flexor corto de los dedos, flexor corto del dedo gordo, abductor del dedo gordo y primer lumbrical; piel de la planta del pie, lados adyacentes de los dedos y articulaciones del tarso y del metatarso
F	**plexo braquial** *plexus brachialis*	ramos ventrales de los n. cervicales quinto a octavo y del primer n. torácico	ramos supraclaviculares: dorsal de la escápula, subclavio, torácico largo y suprascapular ramos infraclaviculares: pectoral lateral, pectoral medial, musculocutáneo, n. cutáneo medial del antebrazo, n. cutáneo medial del brazo, subescapular, toracodorsal, axilar, mediano, cubital y radial	extremidad superior

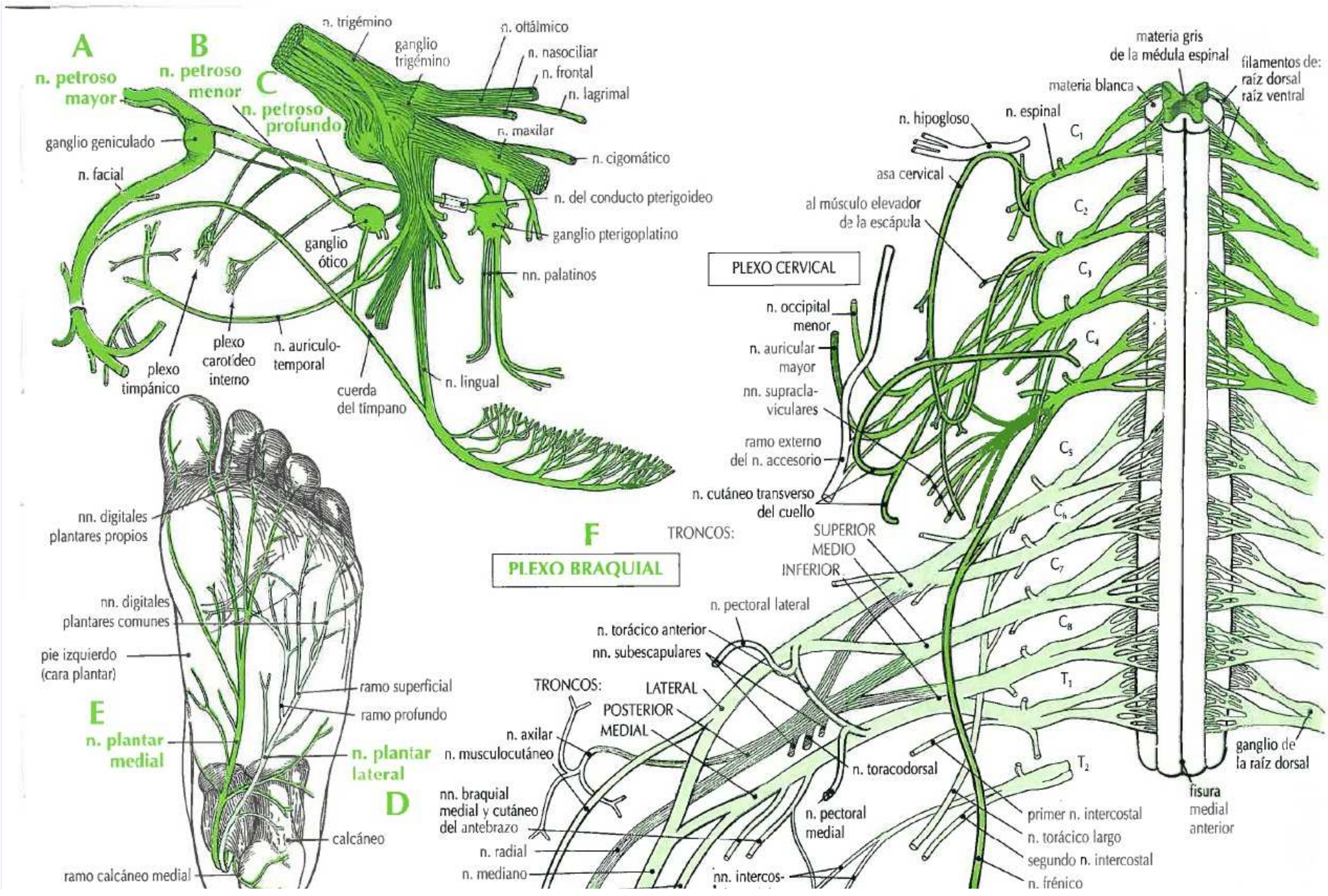
A
n. petroso mayor
B
n. petroso menor
C
n. petroso profundo
ganglio geniculado
n. facial
plexo timpánico
plexo carotídeo interno
n. auriculo-temporal
ganglio ótico
cuerda del tímpano
n. trigémino
ganglio trigémino
n. oftálmico
n. nasociliar
n. frontal
n. lagrimal
n. maxilar
n. cigomático
n. del conducto pterigoideo
ganglio pterigoplatino
nn. palatinos
n. lingual
nn. digitales plantares propios
nn. digitales plantares comunes
pie izquierdo (cara plantar)
ramo superficial
ramo profundo
E
n. plantar medial
n. plantar lateral
D
calcáneo
ramo calcáneo medial
F
PLEXO BRAQUIAL
TRONCOS:
SUPERIOR
MEDIO
INFERIOR
n. pectoral lateral
n. torácico anterior
nn. subescapulares
TRONCOS:
LATERAL
POSTERIOR
MEDIAL
n. axilar
n. musculocutáneo
nn. braquial medial y cutáneo del antebrazo
n. radial
n. mediano
n. toracodorsal
n. pectoral medial
nn. intercos-
PLEXO CERVICAL
n. occipital menor
n. auricular mayor
nn. supraclaviculares
ramo externo del n. accesorio
n. cutáneo transverso del cuello
asa cervical
al músculo elevador de la escápula
n. hipogloso
n. espinal
materia gris de la médula espinal
materia blanca
filamentos de: raíz dorsal raíz ventral
C1
C2
C3
C4
C5
C6
C7
C8
T1
T2
ganglio de la raíz dorsal
fisura medial anterior
primer n. intercostal
n. torácico largo
segundo n. intercostal
n. frénico

	NERVIO	ORIGEN	RAMOS	DISTRIBUCIÓN
A	**plexo carotídeo interno** *plexus caroticus internus*	n. carotídeo interno	parte lateral: nn. caricotimpánicos, n. petroso profundo, n. motor ocular externo, ganglio trigémino y ramo timpánico del n. glosofaríngeo (filamentos a la arteria carótida interna) parte medial: comunicación con la arteria carótida interna, ganglio ciliar, n. motor ocular común, n. troclear, n. oftálmico y n. motor ocular externo	arteria carótida interna, plexo timpánico, ganglios trigémino, pterigopalatino y ciliar, seno cavernoso, vasos sanguíneos y músculos del ojo
B	**plexo cervical** *plexus cervicalis*	ramos ventrales de los nervios cervicales primero a cuarto	asa cervical, auricular mayor, occipital menor, nervio transverso del cuello, supraclavicular medial, supraclavicular intermedio, supraclavicular lateral, frénico, comunicantes, musculares y cutáneos	músculos del cuello, piel de parte de la cabeza, el cuello y el tórax y diafragma
C	**plexo coccígeo** *plexus coccygeus*	nn. sacros cuarto y quinto y n. coccígeo	anococcígeo	piel de la región del cóccix

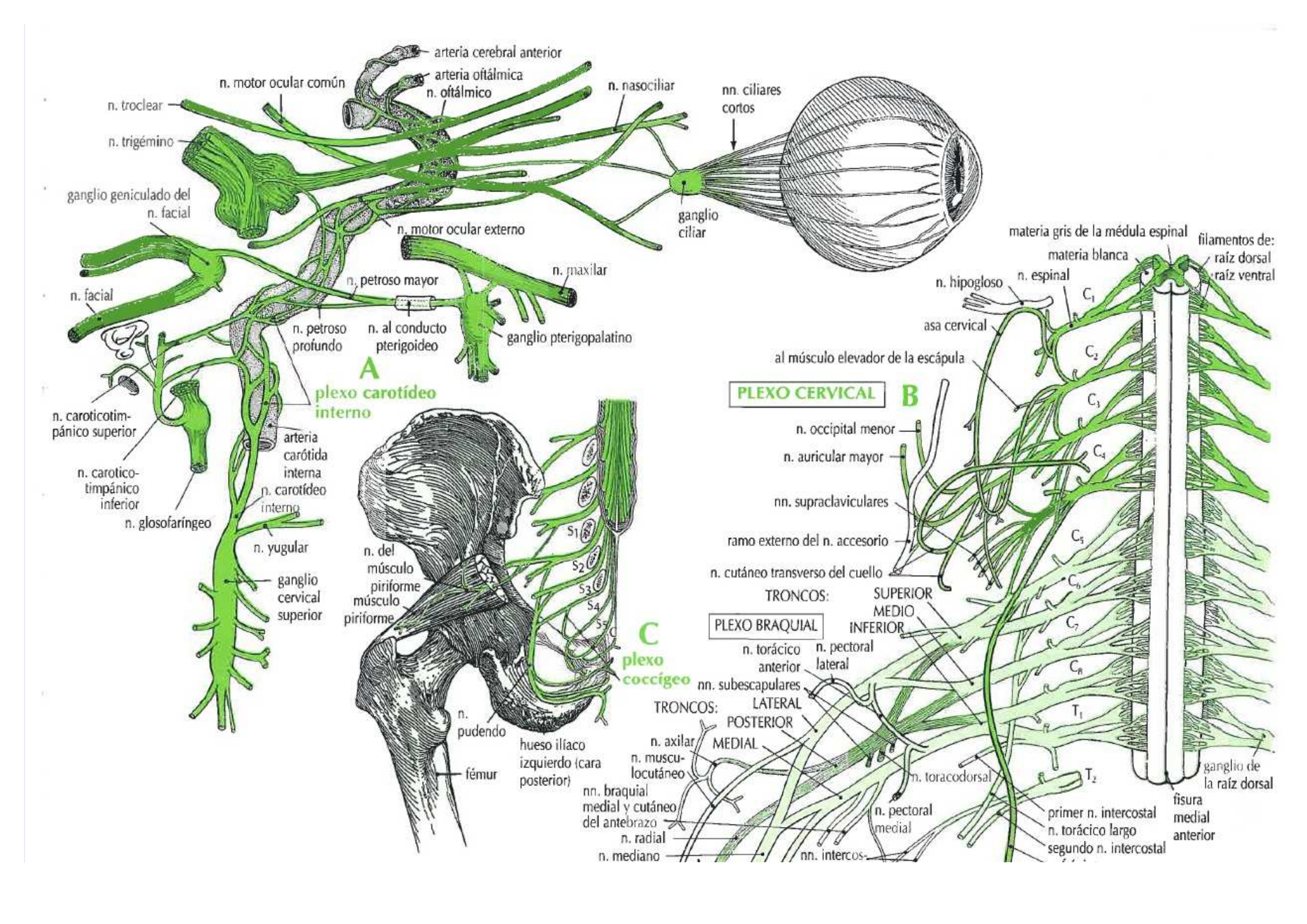
arteria cerebral anterior
arteria oftálmica
n. oftálmico
n. motor ocular común
n. troclear
n. trigémino
n. nasociliar
nn. ciliares cortos
ganglio ciliar
ganglio geniculado del n. facial
n. motor ocular externo
n. maxilar
n. petroso mayor
n. facial
n. petroso profundo
n. al conducto pterigoideo
ganglio pterigopalatino
A
plexo carotídeo interno
n. caroticotimpánico superior
arteria carótida interna
n. carotico-timpánico inferior
n. carotídeo interno
n. glosofaríngeo
n. yugular
ganglio cervical superior
n. del músculo piriforme
músculo piriforme
S1
S2
S3
S4
S5
C
C
plexo coccígeo
n. pudendo
hueso ilíaco izquierdo (cara posterior)
fémur
materia gris de la médula espinal
materia blanca
filamentos de:
raíz dorsal
raíz ventral
n. hipogloso
n. espinal
C1
asa cervical
C2
al músculo elevador de la escápula
PLEXO CERVICAL
B
C3
n. occipital menor
n. auricular mayor
C4
nn. supraclaviculares
ramo externo del n. accesorio
C5
n. cutáneo transverso del cuello
C6
TRONCOS:
SUPERIOR
MEDIO
INFERIOR
C7
PLEXO BRAQUIAL
n. torácico anterior
n. pectoral lateral
C8
nn. subescapulares
TRONCOS:
LATERAL
POSTERIOR
MEDIAL
T1
n. axilar
n. musculocutáneo
n. toracodorsal
T2
ganglio de la raíz dorsal
nn. braquial medial y cutáneo del antebrazo
n. pectoral medial
primer n. intercostal
n. torácico largo
segundo n. intercostal
fisura medial anterior
n. radial
n. mediano
nn. intercos-

	NERVIO	ORIGEN	RAMOS	DISTRIBUCIÓN
A	**plexo lumbar** *plexus lumbalis*	ramos ventrales de los primeros cuatro nervios lumbares	iliohipogástrico, ilioinguinal, genitofemoral, cutáneo femoral lateral, obturador, obturador accesorio (ocasionalmente) y femoral	músculos cuadrado lumbar, psoas mayor y menor e ilíaco, estructuras del periné, músculos del abdomen, piel del abdomen inferior, nalgas y muslos; músculos aductor mayor, aductor largo y aductor corto, músculos pectíneo y obturador y articulaciones de la cadera y la rodilla
B	**plexo prostático** *plexus prostaticus*	plexo hipogástrico inferior	n. cavernoso mayor del pene, nn. cavernosos menores del pene y filamentos	próstata, cuerpo cavernoso del pene, cuerpo esponjoso del pene, uretra peneana, vesículas seminales y glándulas bulbouretrales
C	**plexo sacro** *plexus sacralis*	nervios lumbares cuarto y quinto y sacros del primero al cuarto	nervio del músculo cuadrado femoral, nervio del músculo obturador interno, glúteo superior, glúteo inferior, nervio del músculo piriforme, cutáneo femoral posterior, ciático, pudendo, cutáneo perforante y nervios de los músculos elevador del ano, coccígeo y esfínter externo	músculos y piel del periné, nalga y extremidad inferior
D	**plexo uterovaginal** *plexus uterovaginalis*	plexo hipogástrico inferior	n. cavernoso mayor del clítoris, nn. cavernosos menores del clítoris y nn. vaginales	útero, vagina, ovarios, cuello uterino, uretra y cuerpo cavernoso del clítoris
E	**n. pterigoideo lateral** *n. pterygoideus lateralis*	n. mandibular	ninguno	músculo pterigoideo lateral
F	**n. pterigoideo medial** *n. pterygoideus medialis*	n. mandibular	filamentos, nervio del músculo tensor del tímpano y nervio del músculo tensor del velo del paladar	músculos pterigoideo medial, tensor del tímpano y tensor del velo del paladar
G	**nn. pterigopalatinos** nn. esfenopalatinos *nn. pterygopalatini*	dos nervios que ascienden desde el nervio maxilar y pasan al ganglio pterigopalatino		
H	**n. pudendo** *n. pudendus*	nervios sacros segundo, tercero y cuarto	perineales, rectales inferiores y n. dorsal del pene (varón) o n. dorsal del clítoris (mujer)	músculos del periné, piel que rodea el ano, escroto (varón) o labio mayor (mujer) y tejido eréctil

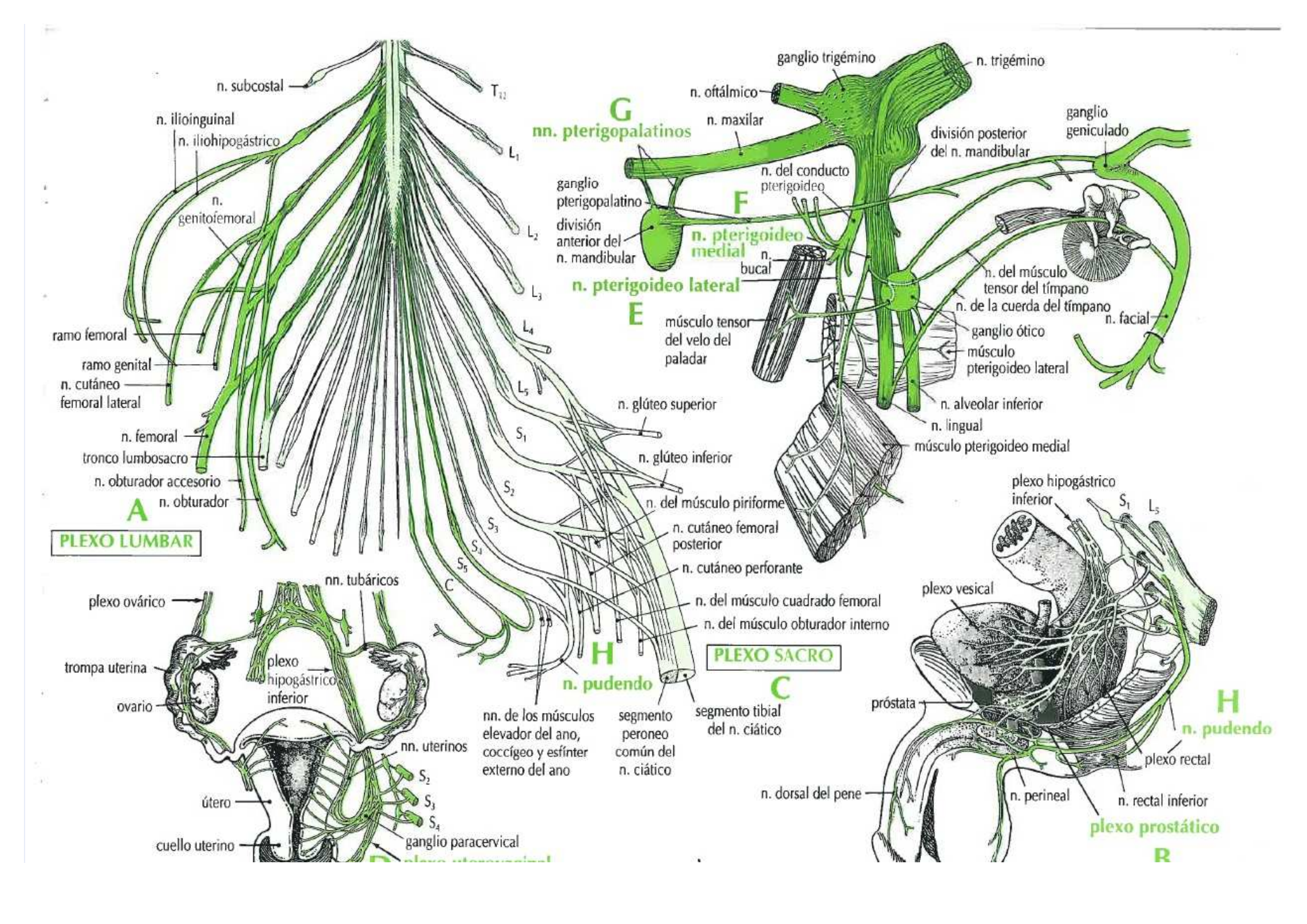
n. subcostal
T_{12}
n. ilioinguinal
n. iliohipogástrico
L_1
n. genitofemoral
L_2
L_3
L_4
ramo femoral
ramo genital
n. cutáneo femoral lateral
L_5
n. femoral
tronco lumbosacro
n. obturador accesorio
n. obturador
A
PLEXO LUMBAR
S_1
S_2
S_3
S_4
S_5
C
n. glúteo superior
n. glúteo inferior
n. del músculo piriforme
n. cutáneo femoral posterior
n. cutáneo perforante
n. del músculo cuadrado femoral
n. del músculo obturador interno
H
n. pudendo
PLEXO SACRO
C
nn. de los músculos elevador del ano, coccígeo y esfínter externo del ano
segmento peroneo común del n. ciático
segmento tibial del n. ciático
G
nn. pterigopalatinos
ganglio pterigopalatino
división anterior del n. mandibular
ganglio trigémino
n. trigémino
n. oftálmico
n. maxilar
F
n. pterigoideo medial
n. pterigoideo lateral
E
n. bucal
músculo tensor del velo del paladar
división posterior del n. mandibular
n. del conducto pterigoideo
ganglio geniculado
n. del músculo tensor del tímpano
n. de la cuerda del tímpano
n. facial
ganglio ótico
músculo pterigoideo lateral
n. alveolar inferior
n. lingual
músculo pterigoideo medial
plexo ovárico
nn. tubáricos
trompa uterina
plexo hipogástrico inferior
ovario
nn. uterinos
S_2
S_3
S_4
útero
cuello uterino
ganglio paracervical
plexo hipogástrico inferior
S_1
L_5
plexo vesical
próstata
H
n. pudendo
plexo rectal
n. dorsal del pene
n. perineal
n. rectal inferior
plexo prostático
B

	NERVIO	ORIGEN	RAMOS	DISTRIBUCIÓN
A	**n. radial** (ramo más largo del plexo braquial) *n. radialis*	tronco posterior del plexo braquial (C5, C6, C7, C8 y T1)	musculares, profundo, superficial, cutáneo posterior, cutáneo lateral inferior y articulares	piel de la parte dorsal del brazo y el antebrazo, piel de los lados adyacentes de los dedos, músculos extensores del brazo y del antebrazo, articulación del codo y articulaciones de la mano
B	**raíz genital del n. genitofemoral** *radix genitales nervi genitofemoralis*	n. genitofemoral	filamentos	músculo cremáster, piel del escroto (varón) y de los labios mayores (mujer) y piel de la parte próxima del muslo
C	**nn. rectales inferiores** nn. hemorroidales o anales inferiores *nn. rectales inferiores*	n. pudendo	filamentos	esfínter externo del ano, piel que rodea el ano y revestimiento del conducto anal
D	**nn. sacros** (cinco pares) *nn. sacrales*	segmentos sacros de la médula espinal	dorsal, ventral y esplácnica pélvica	plexos sacro y coccígeo

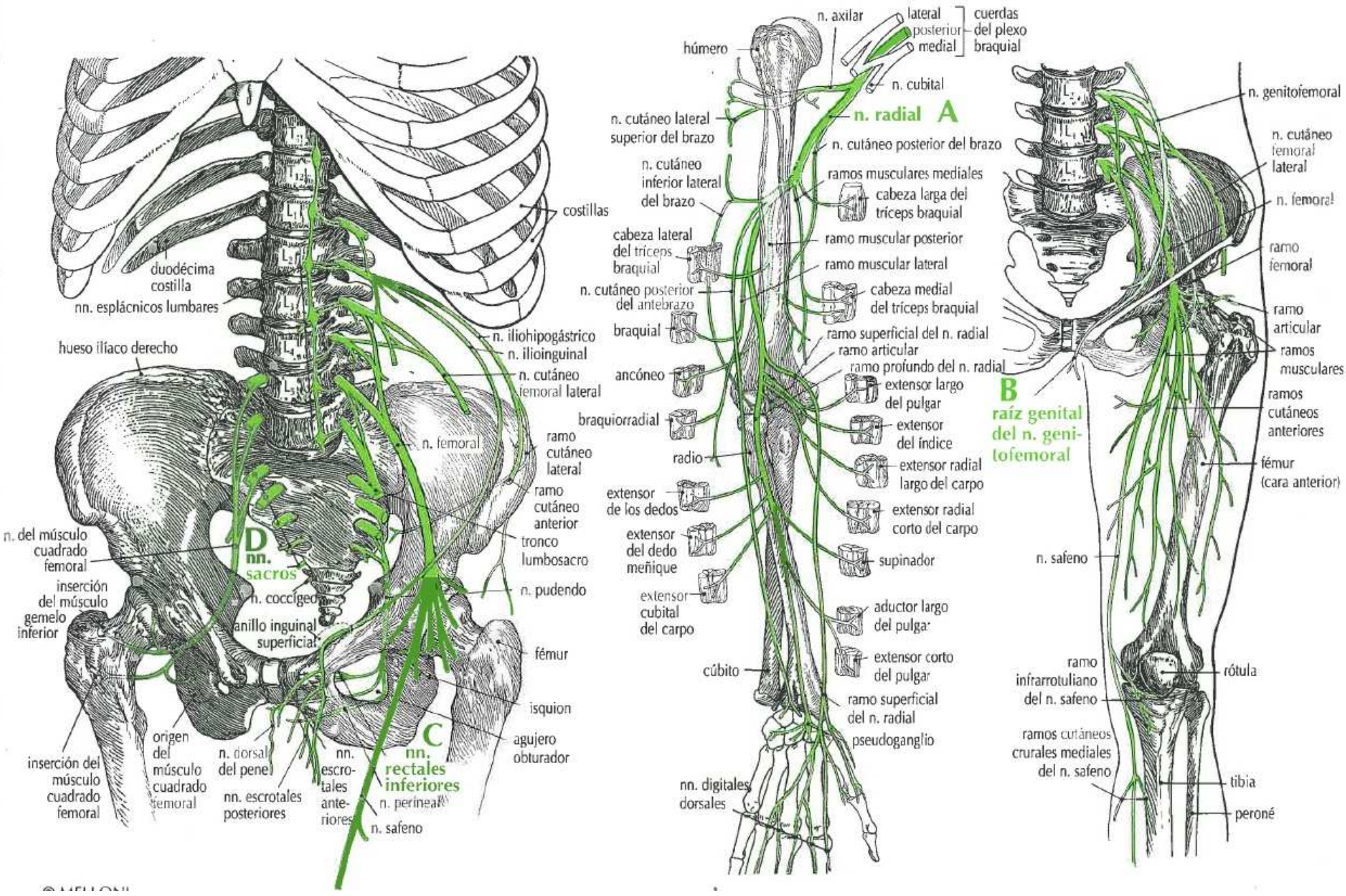
costillas
duodécima costilla
nn. esplácnicos lumbares
hueso ilíaco derecho
n. iliohipogástrico
n. ilioinguinal
n. cutáneo femoral lateral
n. femoral
ramo cutáneo lateral
ramo cutáneo anterior
tronco lumbosacro
n. pudendo
n. del músculo cuadrado femoral
D
nn. sacros
n. coccígeo
inserción del músculo gemelo inferior
anillo inguinal superficial
fémur
isquion
agujero obturador
inserción del músculo cuadrado femoral
origen del músculo cuadrado femoral
n. dorsal del pene
nn. escrotales posteriores
nn. escrotales anteriores
C
nn. rectales inferiores
n. perineal
n. safeno
n. axilar
lateral
posterior
medial
cuerdas del plexo braquial
húmero
n. cubital
n. radial
A
n. cutáneo lateral superior del brazo
n. cutáneo posterior del brazo
n. cutáneo inferior lateral del brazo
ramos musculares mediales
cabeza larga del tríceps braquial
cabeza lateral del tríceps braquial
ramo muscular posterior
ramo muscular lateral
n. cutáneo posterior del antebrazo
cabeza medial del tríceps braquial
braquial
ramo superficial del n. radial
ramo articular
ramo profundo del n. radial
ancóneo
extensor largo del pulgar
braquiorradial
extensor del índice
radio
extensor radial largo del carpo
extensor de los dedos
extensor radial corto del carpo
extensor del dedo meñique
supinador
extensor cubital del carpo
aductor largo del pulgar
extensor corto del pulgar
cúbito
ramo superficial del n. radial
pseudoganglio
nn. digitales dorsales
n. genitofemoral
n. cutáneo femoral lateral
n. femoral
ramo femoral
ramo articular
ramos musculares
ramos cutáneos anteriores
B
raíz genital del n. genitofemoral
fémur (cara anterior)
n. safeno
ramo infrarrotuliano del n. safeno
rótula
ramos cutáneos crurales mediales del n. safeno
tibia
peroné

	NERVIO	ORIGEN	RAMOS	DISTRIBUCIÓN
A	**n. sacular** *n. saccularis*	ganglio vestibular	superior y mayor	mácula del sáculo del oído interno
B	**n. safeno** *n. saphenus*	n. femoral	infrarrotuliano y cutáneos mediales de la pierna	piel de la cara medial de la pierna y del pie, piel sobre la rótula, articulación de la rodilla y plexos subsartorio y rotuliano
C	**n. del seno carotídeo** n. carotídeo *n. caroticus*	n. glosofaríngeo inmediatamente por debajo del cráneo	filamentos	seno carotídeo y cuerpo carotídeo
D	**n. subclavio** *n. subclavius*	tronco superior del plexo braquial	filamentos y n. frénico accesorio (ocasionalmente)	músculo subclavio
E	**n. subcostal** *n. subcostalis*	duodécimo n. torácico	cutáneo anterior, cutáneo lateral y comunicante con el primer n. lumbar	músculos abdominales y piel de la parte inferior de la pared abdominal y de la región glútea

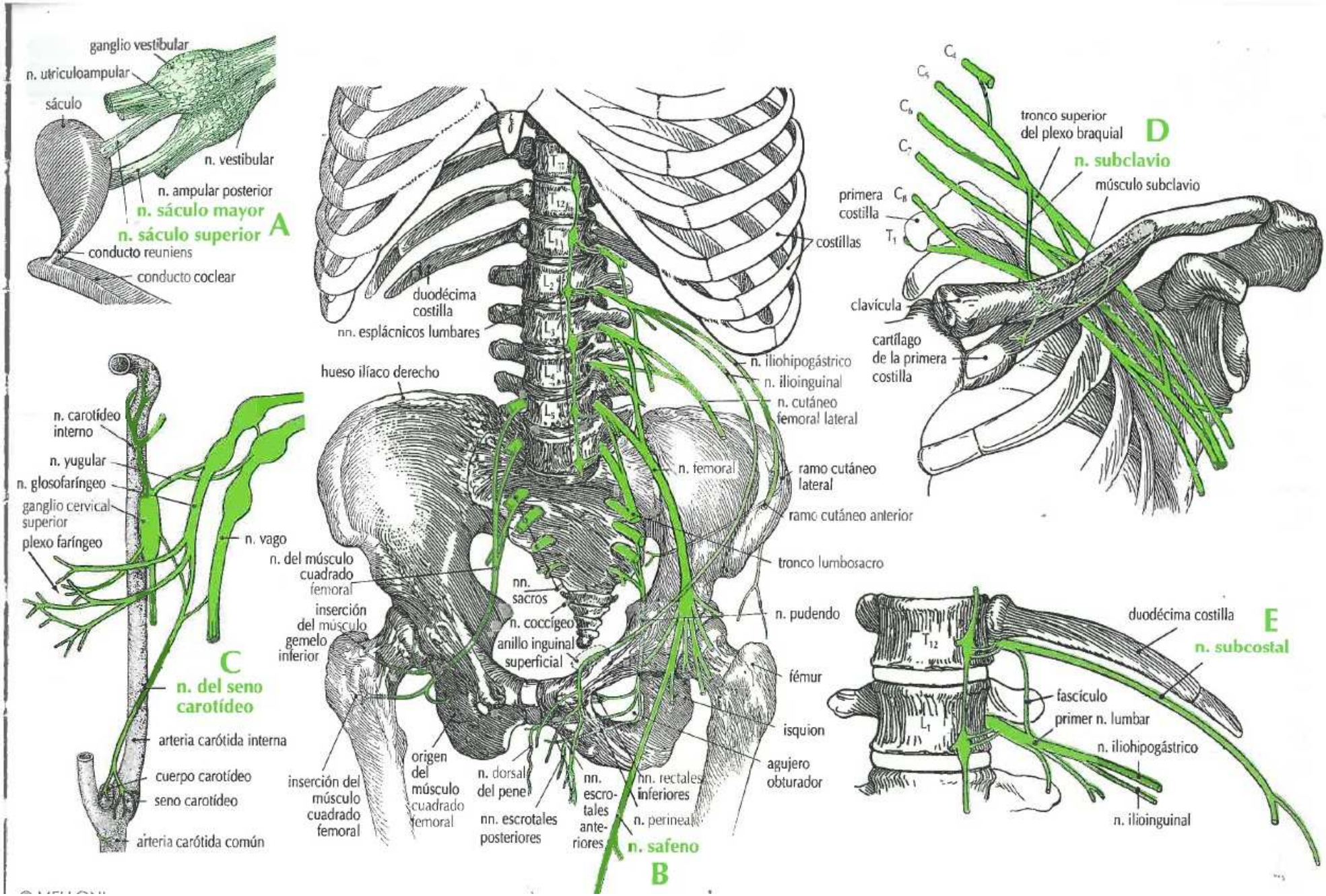
ganglio vestibular
n. utriculoampular
sáculo
n. vestibular
n. ampular posterior
n. sáculo mayor
n. sáculo superior
A
conducto reuniens
conducto coclear
duodécima costilla
nn. esplácnicos lumbares
costillas
hueso ilíaco derecho
n. iliohipogástrico
n. ilioinguinal
n. cutáneo femoral lateral
n. femoral
ramo cutáneo lateral
ramo cutáneo anterior
tronco lumbosacro
n. pudendo
fémur
isquion
agujero obturador
n. del músculo cuadrado femoral
nn. sacros
n. coccígeo
anillo inguinal superficial
inserción del músculo gemelo inferior
inserción del músculo cuadrado femoral
origen del músculo cuadrado femoral
n. dorsal del pene
nn. escrotales posteriores
nn. escrotales anteriores
nn. rectales inferiores
n. perineal
n. safeno
B
tronco superior del plexo braquial
D
n. subclavio
músculo subclavio
primera costilla
clavícula
cartílago de la primera costilla
n. carotídeo interno
n. yugular
n. glosofaríngeo
ganglio cervical superior
plexo faríngeo
n. vago
C
n. del seno carotídeo
arteria carótida interna
cuerpo carotídeo
seno carotídeo
arteria carótida común
duodécima costilla
E
n. subcostal
fascículo
primer n. lumbar
n. iliohipogástrico
n. ilioinguinal

	NERVIO	ORIGEN	RAMOS	DISTRIBUCIÓN
A	**nn. subescapulares** (habitualmente dos nervios) *nn. subscapulares*	tronco posterior del plexo braquial	superior, inferior	músculos subescapular y redondo mayor
B	**n. sublingual** *n. sublingualis*	n. lingual	filamentos	glándula sublingual y membrana mucosa del suelo de la boca
C	**n. suboccipital** *n. suboccipitalis*	primer n. cervical	filamentos	tres músculos que forman el triángulo suboccipital (recto posterior mayor de la cabeza, oblicuo superior y oblicuo inferior) y músculos recto posterior menor de la cabeza y semiespinoso de la cabeza
D	**nn. supraclaviculares intermedios** *nn. supraclaviculares intermedii*	tronco común formado por los nervios cervicales tercero y cuarto	filamentos	piel que recubre los músculos pectoral mayor y deltoides
E	**nn. supraclaviculares laterales** nn. supraclaviculares posteriores *nn. supraclaviculares laterales*	tronco común formado por los nervios cervicales tercero y cuarto	filamentos	piel de las partes superior y posterior del hombro
F	**nn. supraclaviculares mediales** *nn. supraclaviculares mediales*	tronco común formado por los nervios cervicales tercero y cuarto	filamentos	piel de la parte medial superior del tórax a la altura de la segunda costilla
G	**n. supraorbitario** *n. supraorbitalis*	n. frontal	lateral, medial y filamentos	piel de la frente y del párpado superior, seno frontal y pericráneo

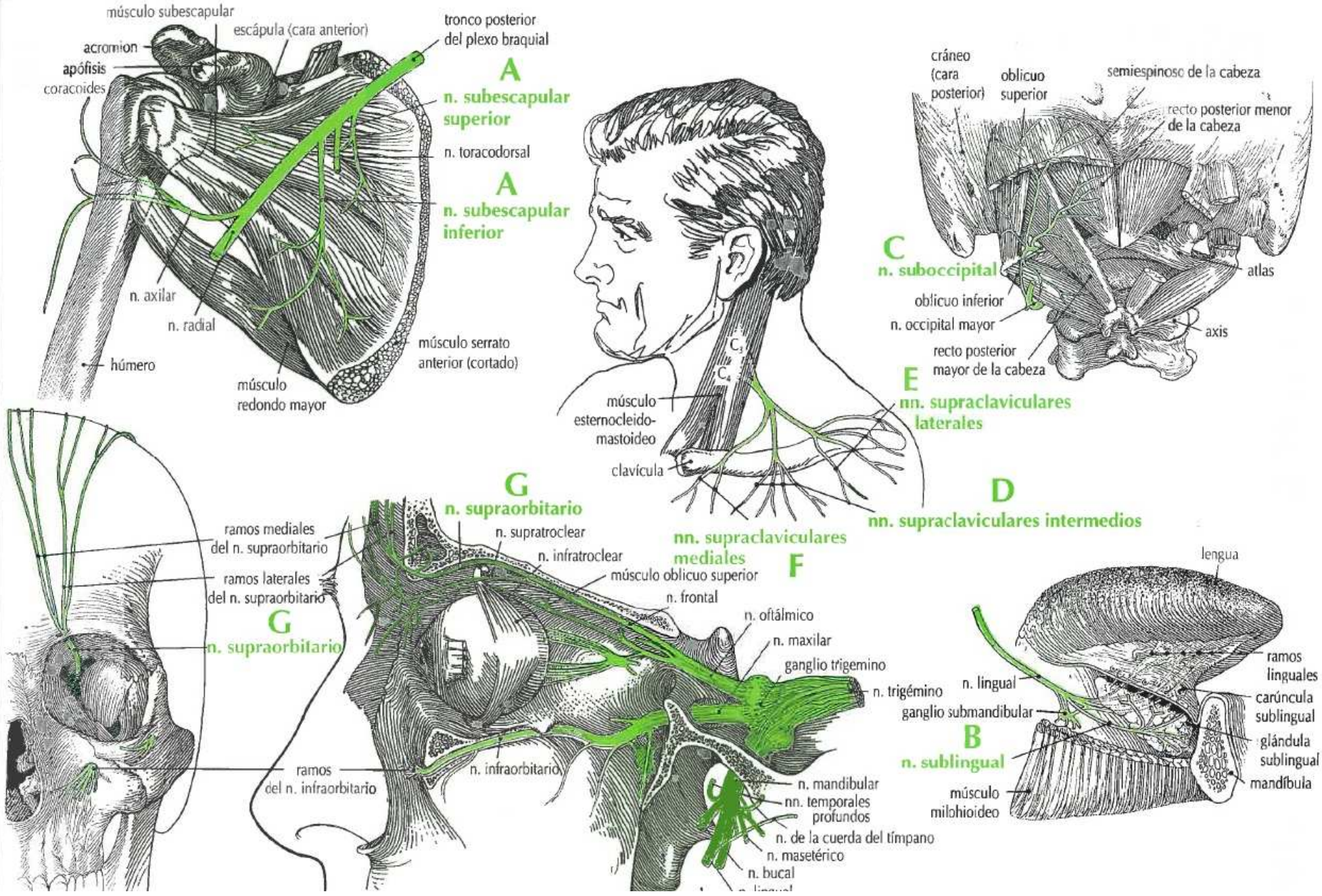
músculo subescapular
escápula (cara anterior)
acromion
apófisis coracoides
tronco posterior del plexo braquial
A
n. subescapular superior
n. toracodorsal
A
n. subescapular inferior
n. axilar
n. radial
húmero
músculo redondo mayor
músculo serrato anterior (cortado)
C3
C4
músculo esternocleido-mastoideo
clavícula
E
nn. supraclaviculares laterales
D
nn. supraclaviculares intermedios
nn. supraclaviculares mediales
F
cráneo (cara posterior)
oblicuo superior
semiespinoso de la cabeza
recto posterior menor de la cabeza
C
n. suboccipital
atlas
oblicuo inferior
n. occipital mayor
axis
recto posterior mayor de la cabeza
G
n. supraorbitario
ramos mediales del n. supraorbitario
ramos laterales del n. supraorbitario
G
n. supraorbitario
ramos del n. infraorbitario
n. supratroclear
n. infratroclear
músculo oblicuo superior
n. frontal
n. oftálmico
n. maxilar
ganglio trigemino
n. trigémino
n. infraorbitario
n. mandibular
nn. temporales profundos
n. de la cuerda del tímpano
n. masetérico
n. bucal
lengua
ramos linguales
n. lingual
carúncula sublingual
ganglio submandibular
glándula sublingual
B
n. sublingual
mandíbula
músculo milohioideo

	NERVIO	ORIGEN	RAMOS	DISTRIBUCIÓN
A	**n. supraescapular** *n. suprascapularis*	tronco superior del plexo braquial	filamentos y articulares	músculos supraespinoso e infraespinoso, articulación del hombro y escápula
B	**n. supratroclear** *n. supratrochlearis*	n. frontal	ascendente y descendente	piel de la frente, párpado superior y conjuntiva
C	**n. sural** n. safeno externo *n. suralis*	ramo cutáneo sural medial del n. tibial y rama sural comunicante del n. peroneo común	cutáneo dorsal lateral y calcáneos laterales	piel de la parte posterior de la pierna y de la parte lateral de la cara plantar del pie
D	**nn. temporales profundos** *nn. temporales profundi*	n. mandibular, n. masetérico (ocasionalmente) y n. bucal (ocasionalmente)	filamentos	músculo temporal
E	**n. tentorial** *n. tentorii*	n. oftálmico	filamentos	tienda del cerebelo

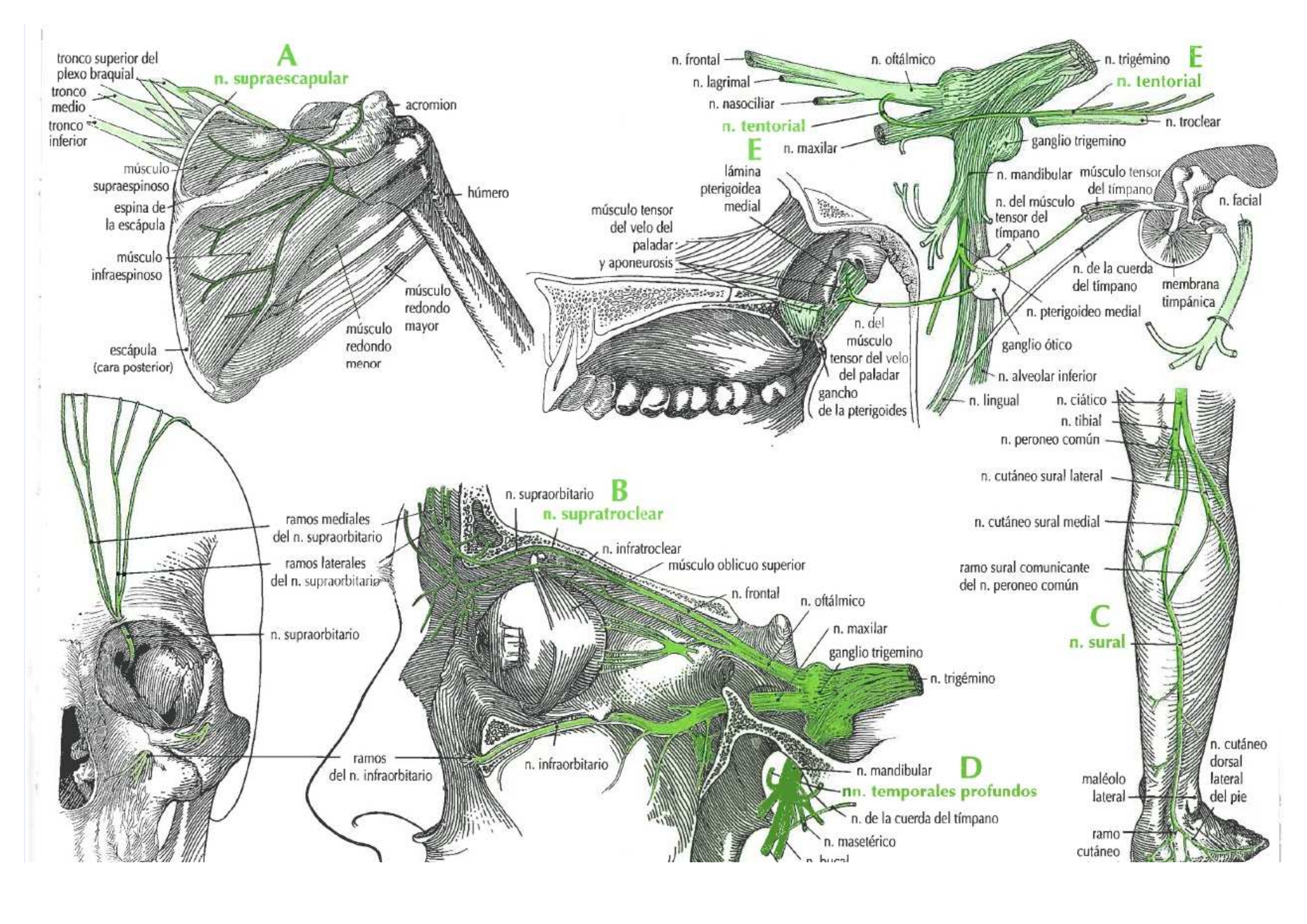
A
n. supraescapular
tronco superior del plexo braquial
tronco medio
tronco inferior
acromion
músculo supraespinoso
espina de la escápula
húmero
músculo infraespinoso
músculo redondo mayor
músculo redondo menor
escápula (cara posterior)
E
n. tentorial
n. frontal
n. lagrimal
n. nasociliar
n. tentorial
n. maxilar
n. oftálmico
n. trigémino
n. troclear
ganglio trigemino
n. mandibular
n. del músculo tensor del tímpano
músculo tensor del tímpano
n. facial
n. de la cuerda del tímpano
membrana timpánica
n. pterigoideo medial
ganglio ótico
n. alveolar inferior
n. lingual
E
lámina pterigoidea medial
músculo tensor del velo del paladar y aponeurosis
n. del músculo tensor del velo del paladar
gancho de la pterigoides
B
n. supratroclear
n. supraorbitario
n. infratroclear
músculo oblicuo superior
n. frontal
n. oftálmico
n. maxilar
ganglio trigemino
n. trigémino
ramos mediales del n. supraorbitario
ramos laterales del n. supraorbitario
n. supraorbitario
ramos del n. infraorbitario
n. infraorbitario
D
nn. temporales profundos
n. mandibular
n. de la cuerda del tímpano
n. masetérico
C
n. sural
n. ciático
n. tibial
n. peroneo común
n. cutáneo sural lateral
n. cutáneo sural medial
ramo sural comunicante del n. peroneo común
n. cutáneo dorsal lateral del pie
maléolo lateral
ramo cutáneo

	NERVIO	ORIGEN	RAMOS	DISTRIBUCIÓN
A	**nn. terminales** *nn. terminales*	hemisferios cerebrales cerca de la sustancia perforada anterior	filamentos	través de la lámina cribosa a la membrana mucosa del tabique nasal
B	**n. tibial** n. ciático poplíteo interno *n. tibialis*	n. ciático	cutáneo sural medial o medial de la pantorrilla, interóseo de la pierna, sural o safeno externo, plantar medial, calcáneos mediales y musculares	articulaciones de la rodilla, del tobillo y tibioperonea, músculos y piel de la parte posterior de la pierna, cara plantar del pie y dedos del pie
C	**n. timpánico** n. de Jacobson *n. tympanicus*	n. glosofaríngeo	contribuye a la formación del plexo timpánico	membrana mucosa de la cavidad timpánica, celdillas mastoideas, trompa auditiva y glándula parótida
D	**n. tirohioideo** *n. thyrohyoideus*	n. hipogloso	filamentos	músculo tirohioideo
E	**nn. tiroideos** *nn. thyroideus*	ganglio cervical medio	ninguno	glándulas tiroides y paratiroides
F	**n. torácico largo** n. del músculo serrato anterior *n. thoracicus longus*	nervios cervicales quinto, sexto y séptimo	filamentos	músculo serrato anterior

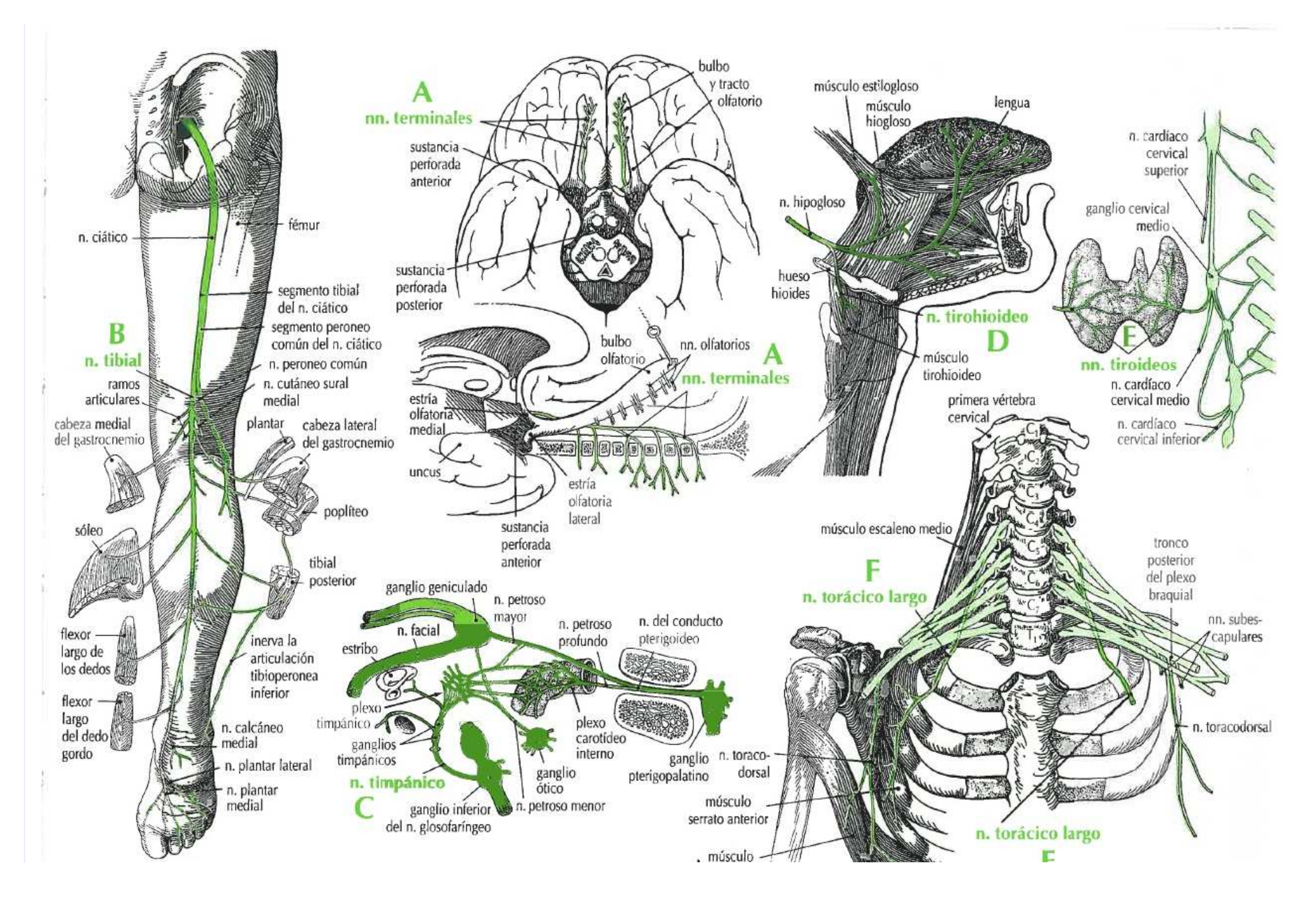
A
nn. terminales
bulbo y tracto olfatorio
sustancia perforada anterior
sustancia perforada posterior
bulbo olfatorio
nn. olfatorios
nn. terminales
estría olfatoria medial
uncus
estría olfatoria lateral
sustancia perforada anterior
B
n. tibial
n. ciático
fémur
segmento tibial del n. ciático
segmento peroneo común del n. ciático
n. peroneo común
n. cutáneo sural medial
ramos articulares
cabeza medial del gastrocnemio
plantar
cabeza lateral del gastrocnemio
poplíteo
sóleo
tibial posterior
flexor largo de los dedos
flexor largo del dedo gordo
inerva la articulación tibioperonea inferior
n. calcáneo medial
n. plantar lateral
n. plantar medial
C
n. timpánico
ganglio geniculado
n. petroso mayor
n. facial
estribo
n. petroso profundo
n. del conducto pterigoideo
plexo timpánico
ganglios timpánicos
plexo carotídeo interno
ganglio pterigopalatino
ganglio ótico
ganglio inferior del n. glosofaríngeo
n. petroso menor
D
n. tirohioideo
músculo estilogloso
músculo hiogloso
lengua
n. hipogloso
hueso hioides
músculo tirohioideo
E
nn. tiroideos
n. cardíaco cervical superior
ganglio cervical medio
n. cardíaco cervical medio
n. cardíaco cervical inferior
F
n. torácico largo
primera vértebra cervical
C_1
C_2
C_3
C_4
C_5
C_6
C_7
T_1
músculo escaleno medio
tronco posterior del plexo braquial
nn. subescapulares
n. toracodorsal
n. toraco-dorsal
músculo serrato anterior
músculo
n. torácico largo

	NERVIO	ORIGEN	RAMOS	DISTRIBUCIÓN
A	**nn. torácicos** (12 pares) *nn. thoracici*	segmentos torácicos de la médula espinal	dorsales y ventrales	paredes torácica y abdominal superior
B	**n. toracodorsal** n. del músculo dorsal ancho *n. thoracodorsalis*	tronco posterior del plexo braquial	filamentos	músculo dorsal ancho
C	**n. transverso del cuello** n. cutáneo del cuello o cervical transverso *n. cutaneus colli*	nn. cervicales segundo y tercero	ascendente y descendente	piel de las partes anterior y lateral del cuello
D	**n. trigémino** V par craneal *n. trigeminus*	cara ventral de la protuberancia	raíz motora, fibras intermedias, raíz sensitiva (se expande para formar el ganglio trigémino desde donde salen los nervios oftálmico, maxilar y mandibular)	cuero cabelludo, dientes, cavidad nasal, boca y músculos de la masticación
E	**n. troclear** IV par craneal *n. trochlearis*	mesencéfalo por debajo del colículo inferior	filamentos	músculo oblicuo superior del globo ocular
F	**n. utricular** *n. utricularis*	n. utriculoampular	filamentos	mácula del utrículo del oído interno
G	**n. utriculoampular** *n. utriculoampullaris*	una división de la porción vestibular del n. vestibulococlear (VIII par craneal) que se distribuye por la mácula del utrículo y el sáculo y las ampollas de los conductos semicirculares anterior y lateral		

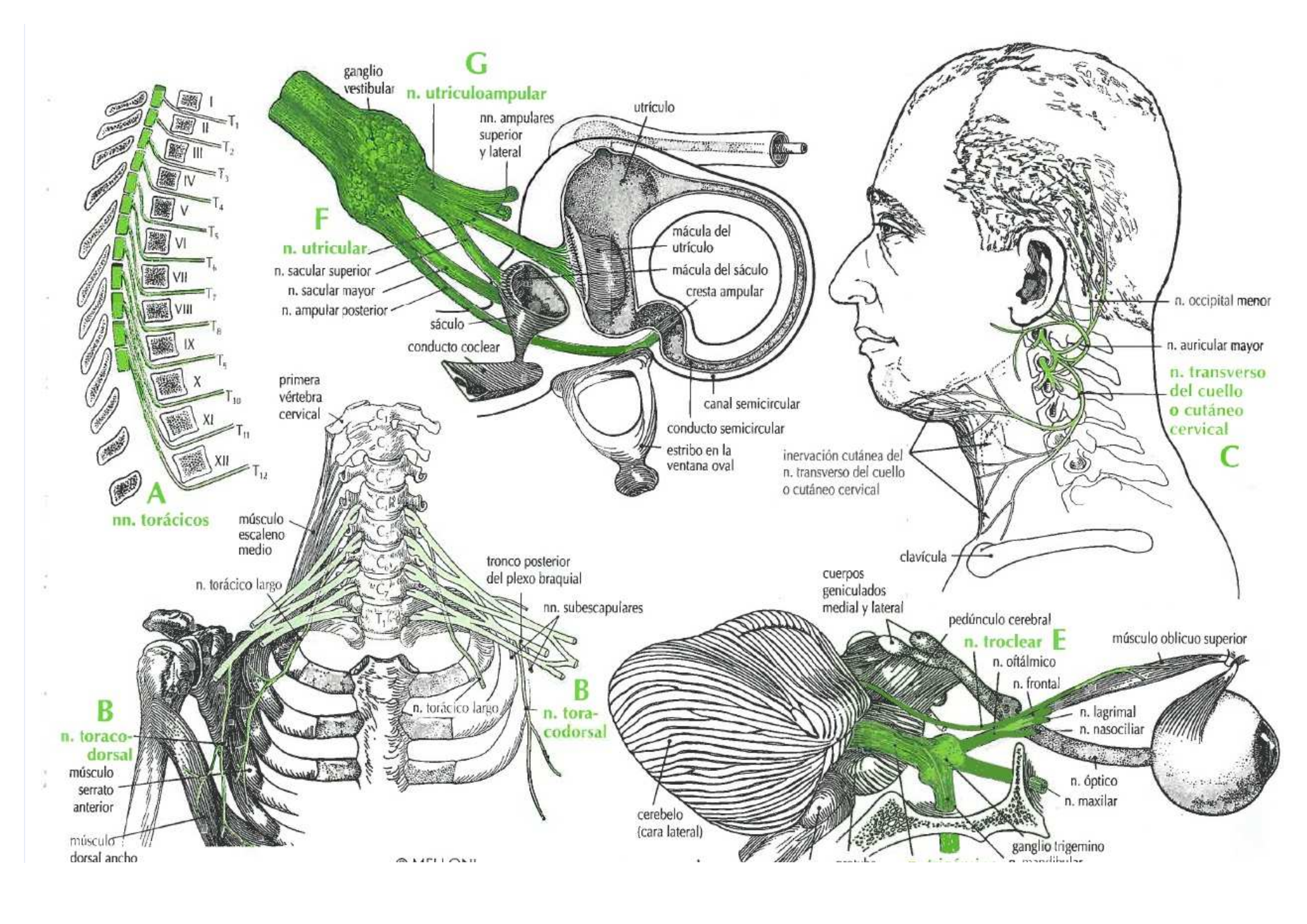
A
nn. torácicos
I
II
III
IV
V
VI
VII
VIII
IX
X
XI
XII
T1
T2
T3
T4
T5
T6
T7
T8
T9
T10
T11
T12
G
n. utriculoampular
ganglio vestibular
nn. ampulares superior y lateral
utrículo
mácula del utrículo
mácula del sáculo
cresta ampular
canal semicircular
conducto semicircular
estribo en la ventana oval
F
n. utricular
n. sacular superior
n. sacular mayor
n. ampular posterior
sáculo
conducto coclear
C
n. occipital menor
n. auricular mayor
n. transverso del cuello o cutáneo cervical
inervación cutánea del n. transverso del cuello o cutáneo cervical
clavícula
primera vértebra cervical
músculo escaleno medio
n. torácico largo
tronco posterior del plexo braquial
nn. subescapulares
B
n. toraco-dorsal
músculo serrato anterior
músculo dorsal ancho
n. torácico largo
B
n. tora-codorsal
cuerpos geniculados medial y lateral
pedúnculo cerebral
n. troclear
E
n. oftálmico
n. frontal
n. lagrimal
n. nasociliar
n. óptico
n. maxilar
músculo oblicuo superior
cerebelo (cara lateral)
ganglio trigemino

	NERVIO	ORIGEN	RAMOS	DISTRIBUCIÓN
A	**nn. vaginales** *nn. vaginales*	plexo uterovaginal	filamentos	vagina
B	**n. vago** X par craneal n. neumogástrico *n. vagus*	bulbo raquídeo entre la oliva y el pedúnculo cerebeloso inferior	auricular, meníngeo, laríngeo superior, laríngeo recurrente, cardíacos, faríngeos, bronquiales, hepáticos, gástricos, celíacos, pulmonares, renales, esofágicos, tronco anterior y tronco posterior	duramadre, piel de la región posterior del oído externo, faringe y laringe, corazón, esófago y parte posterior del pericardio, estómago, tráquea, bronquios, hígado y riñón
C	**n. vertebral** *n. vertebralis*	ganglio cervicotorácico (estrellado)	filamentos	meninges y arteria vertebral
D	**n. vestibular** *n. vestibularis*	células del ganglio vestibular situadas en el conducto auditivo interno	sacular, utricular y ampular	ampollas de los conductos semicirculares, utrículo y sáculo
E	**n. vestibulococlear** VIII par craneal n. estatoacústico *n. vestibulocochlearis*	conectado al cerebro entre la protuberancia y el bulbo raquídeo por fibras desde la raíz vestibular a la raíz coclear	vestibular y coclear	órganos receptores del laberinto membranoso del oído interno
F	**n. yugular** *n. jugularis*	ganglio cervical superior	filamentos	ganglio superior del n. vago y ganglio inferior del n. glosofaríngeo

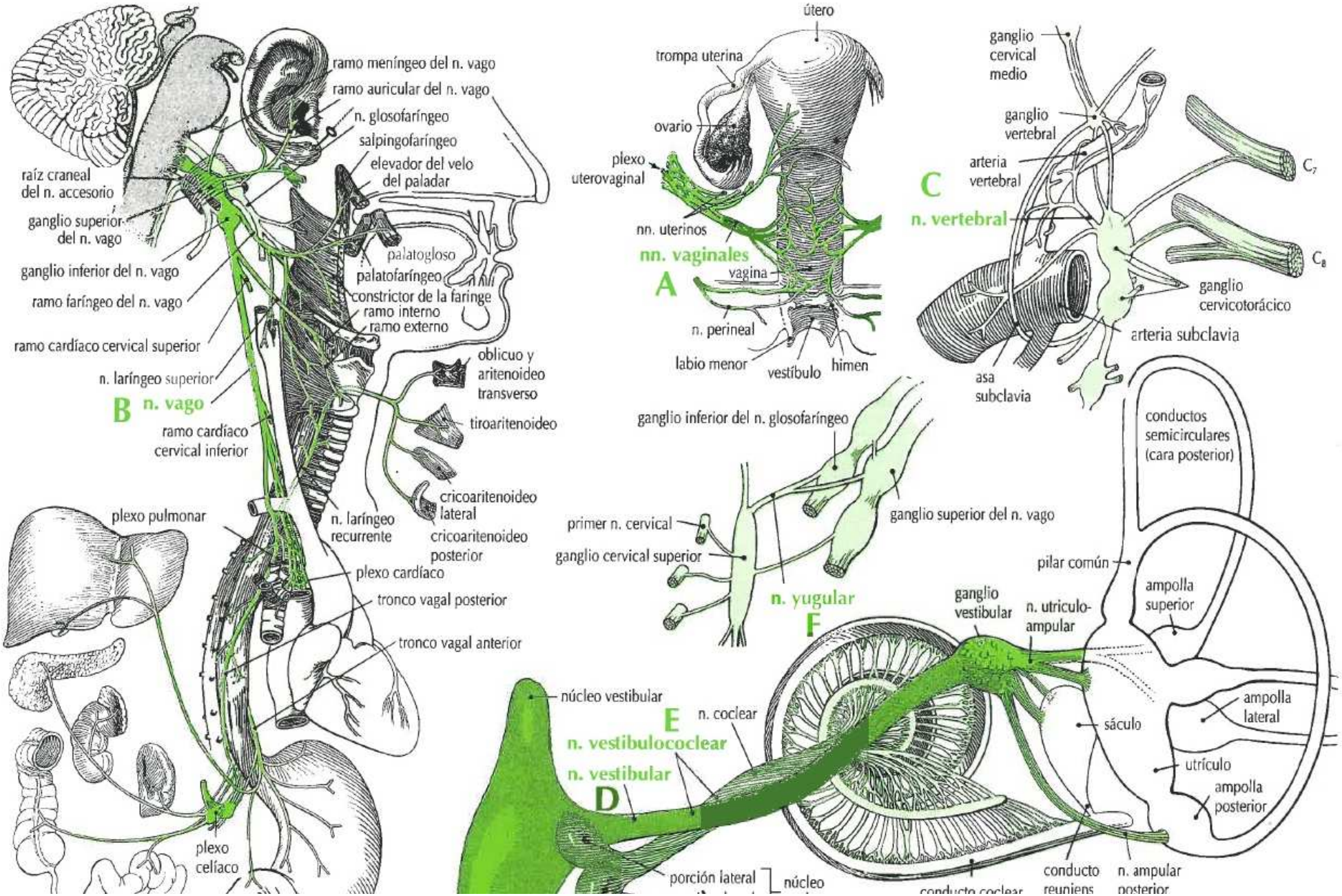
ramo meníngeo del n. vago
ramo auricular del n. vago
n. glosofaríngeo
salpingofaríngeo
elevador del velo del paladar
raíz craneal del n. accesorio
ganglio superior del n. vago
ganglio inferior del n. vago
ramo faríngeo del n. vago
palatogloso
palatofaríngeo
constrictor de la faringe
ramo interno
ramo externo
ramo cardíaco cervical superior
oblicuo y aritenoideo transverso
n. laríngeo superior
B n. vago
tiroaritenoideo
ramo cardíaco cervical inferior
cricoaritenoideo lateral
cricoaritenoideo posterior
plexo pulmonar
n. laríngeo recurrente
plexo cardíaco
tronco vagal posterior
tronco vagal anterior
plexo celíaco
útero
trompa uterina
ovario
plexo uterovaginal
nn. uterinos
nn. vaginales
A
vagina
n. perineal
labio menor
vestíbulo
himen
ganglio cervical medio
ganglio vertebral
arteria vertebral
C
n. vertebral
C_7
C_8
ganglio cervicotorácico
arteria subclavia
asa subclavia
ganglio inferior del n. glosofaríngeo
primer n. cervical
ganglio cervical superior
n. yugular
F
ganglio superior del n. vago
conductos semicirculares (cara posterior)
pilar común
ampolla superior
ganglio vestibular
n. utriculo-ampular
ampolla lateral
sáculo
utrículo
ampolla posterior
conducto reuniens
n. ampular posterior
núcleo vestibular
E
n. coclear
n. vestibulococlear
n. vestibular
D
porción lateral
núcleo

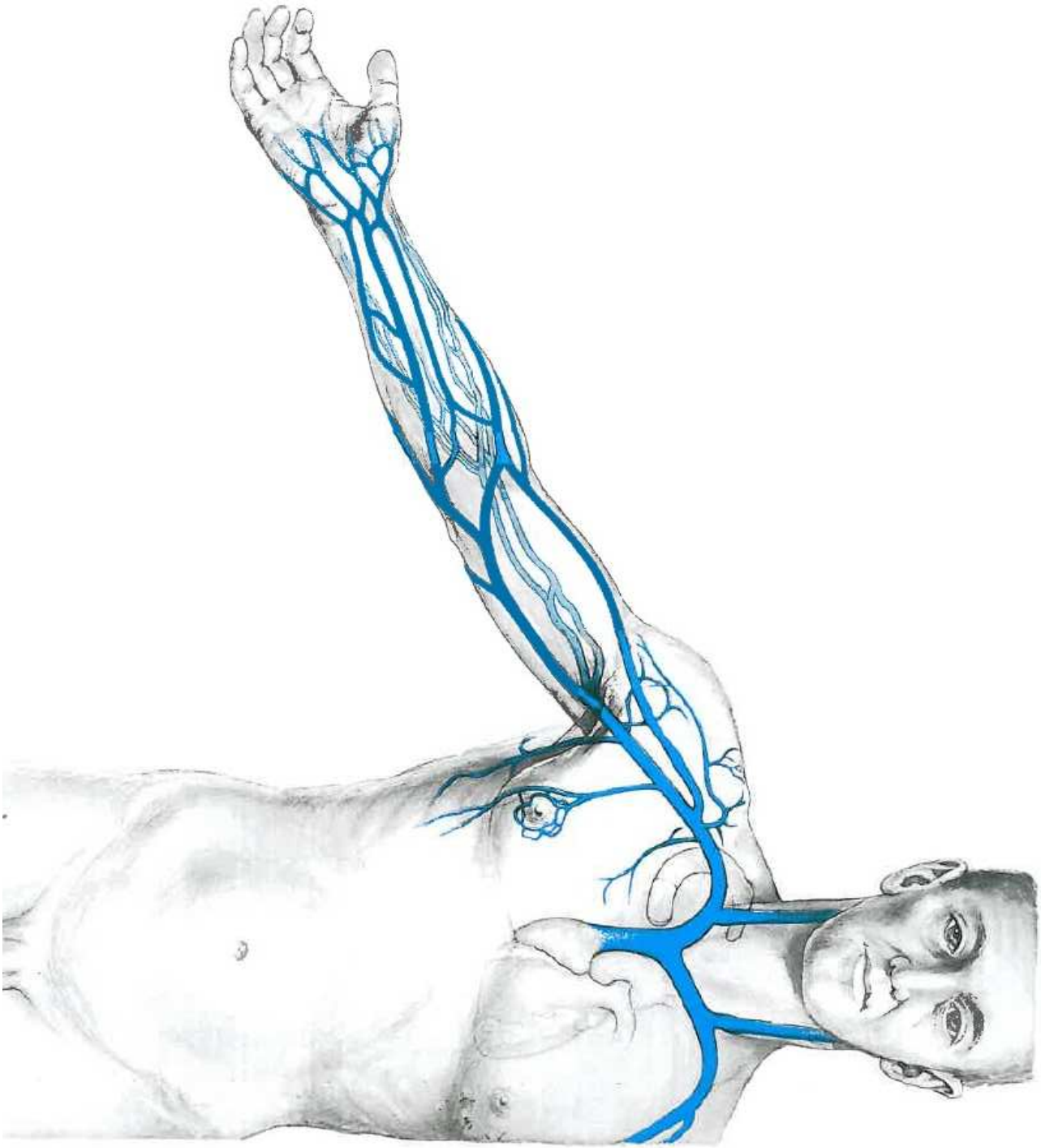

VENAS

	VENAS	LOCALIZACIÓN	DRENA	TRIBUTARIAS	DESEMBOCA EN
A	**v. ácigos** *v. azygos*	desde el lado derecho de la columna vertebral abdominal, atraviesa el diafragma y asciende hasta la altura de T4, donde se curva hacia delante por encima de las raíces del pulmón derecho	pared posterior del abdomen y el tórax	lado derecho: vv. intercostales posteriores (excepto la primera), v. intercostal superior, v. subcostal, v. hemiácigos, v. hemiácigos accesoria, vv. esofágicas, vv. mediastínicas, vv. pericárdicas, vv. bronquiales y vv. frénicas superiores	vena cava superior, cerca de su entrada en el pericardio
B	**v. del acueducto de la cóclea** *v. aquaeductus cochleae*	a lo largo del conducto perilinfático del oído interno desde las espirales basales de la cóclea a través del conducto coclear	cóclea, sáculo y utrículo	v. espiral del modiolo y vv. vestibulares	v. yugular interna
C	**v. del acueducto del vestíbulo** *v. aquaeductus vestibuli*	en el acueducto del vestíbulo (acompaña al conducto endolinfático)	conductos semicirculares del oído interno, utrículo y sáculo	vv. vestibulares de los conductos semicirculares	seno petroso inferior o seno petroso superior
D	**v. alveolar anterosuperior** *v. alveolaris superior anterior*	desde el tabique nasal, la cúspide y los dientes incisivos y las estructuras adyacentes, se dirigen hacia arriba, a la v. infraorbitaria	cúspide y dientes incisivos de la mandíbula superior, mucosa del seno maxilar, encías, cavidad nasal y septo	vv. dentales, vv. peridentales y v. nasal	plexo pterigoideo (a través de la v. infraorbitaria)
E	**v. alveolar inferior** *v. alveolaris inferior*	desde los dientes inferiores y los septos interdentales, algunas se dirigen al agujero mentoniano y otras al agujero mandibular	hueso alveolar, dientes inferiores, cuerpo de la mandíbula y labio inferior	v. dental, v. peridental, v. mentoniana y v. milohioidea	v. facial (a través del agujero mentoniano) plexo pterigoideo (a través del agujero mandibular) v. retromandibular
F	**v. alveolar posterosuperior** *v. alveolaris superior posterior*	sigue un curso tortuoso desde los molares superiores y el seno maxilar al plexo pterigoideo	molares y dientes bicúspides de la mandíbula superior, seno maxilar, encías y mucosa oral adyacente	vv. dentales, vv. peridentales, seno maxilar y ramo penetrante de la v. facial	plexo pterigoideo
G	**v. anastomótica inferior** v. de Labbé *v. anastomotica inferior*	discurre sobre la parte posterior del lóbulo temporal	lóbulo temporal	v. cerebral media	seno transverso
H	**v. anastomótica superior** v. de Trolard *v. anastomotica superior*	desde el surco lateral del cerebro, atraviesa el lóbulo parietal	lóbulo parietal	v. cerebral media	seno sagital superior

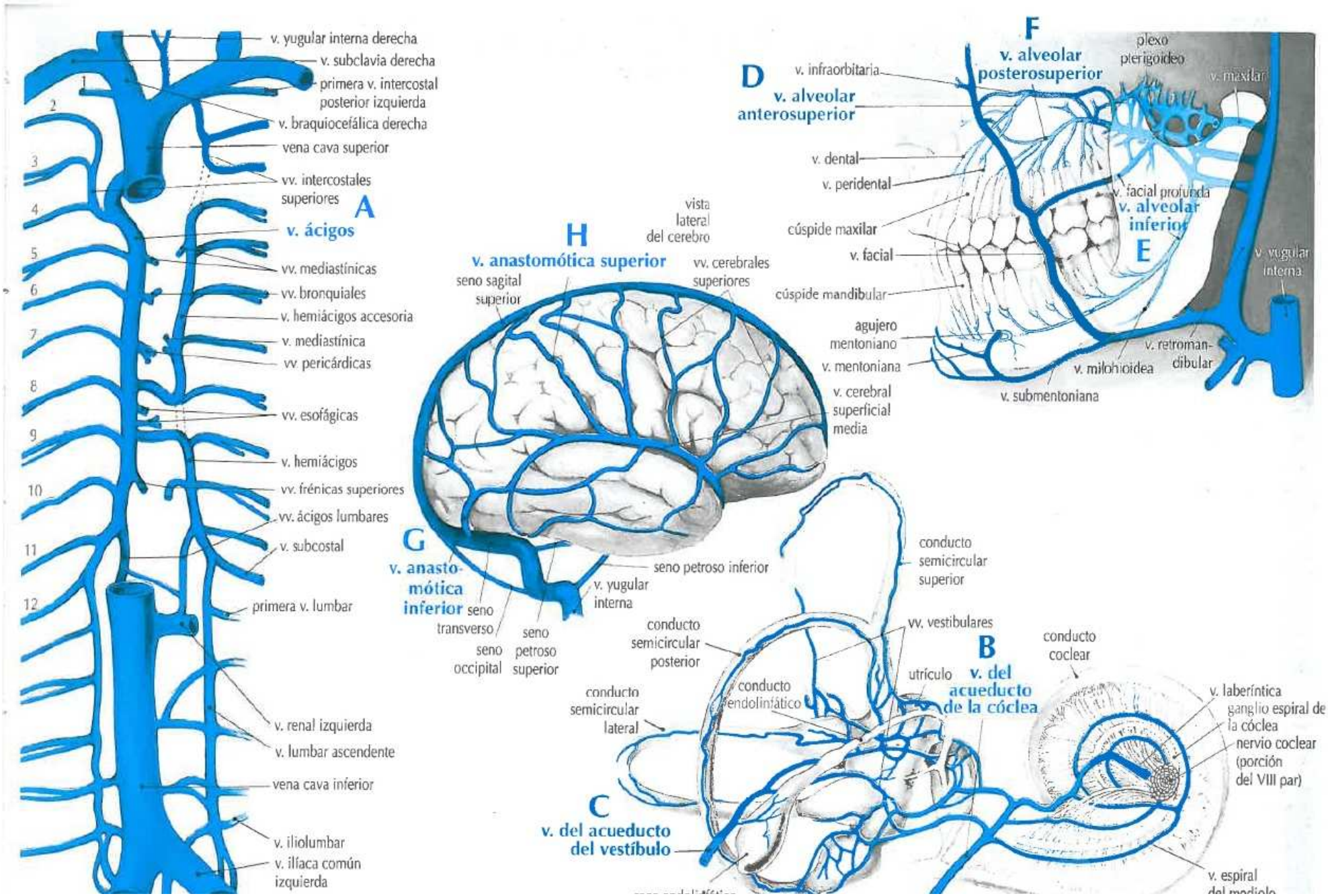
A
v. ácigos
v. yugular interna derecha
v. subclavia derecha
primera v. intercostal posterior izquierda
v. braquiocefálica derecha
vena cava superior
vv. intercostales superiores
vv. mediastínicas
vv. bronquiales
v. hemiácigos accesoria
v. mediastínica
vv. pericárdicas
vv. esofágicas
v. hemiácigos
vv. frénicas superiores
vv. ácigos lumbares
v. subcostal
primera v. lumbar
v. renal izquierda
v. lumbar ascendente
vena cava inferior
v. iliolumbar
v. ilíaca común izquierda
1
2
3
4
5
6
7
8
9
10
11
12
H
v. anastomótica superior
vista lateral del cerebro
vv. cerebrales superiores
seno sagital superior
G
v. anastomótica inferior
seno transverso
seno occipital
seno petroso superior
seno petroso inferior
v. yugular interna
D
v. alveolar anterosuperior
v. infraorbitaria
v. dental
v. peridental
cúspide maxilar
v. facial
cúspide mandibular
agujero mentoniano
v. mentoniana
v. cerebral superficial media
F
v. alveolar posterosuperior
plexo pterigoideo
v. maxilar
v. facial profunda
v. alveolar inferior
E
v. yugular interna
v. retromandibular
v. milohioidea
v. submentoniana
B
v. del acueducto de la cóclea
conducto semicircular superior
vv. vestibulares
conducto semicircular posterior
conducto semicircular lateral
conducto endolinfático
utrículo
conducto coclear
v. laberíntica
ganglio espiral de la cóclea
nervio coclear (porción del VIII par)
C
v. del acueducto del vestíbulo
v. espiral del mediolo

	VENAS	LOCALIZACIÓN	DRENA	TRIBUTARIAS	DESEMBOCA EN
A	**v. angular** *v. angularis*	entre el ojo y la raíz de la nariz	saco lagrimal, párpados, frente, dorso de la nariz y músculo orbicular del ojo	vv. supratrocleares, v. supraorbitaria, vv. palpebrales superiores, vv. palpebrales inferiores y vv. nasales externas	v. facial en la unión con las vv. labiales superiores
B	**v. apendicular** *v. appendicularis*	se extiende a lo largo del mesenterio del apéndice vermiforme	apéndice vermiforme	ninguna	v. ileocólica
C	**vv. arciformes renales** *vv. arcuatae renis*	borde corticomedular del riñón	zona corticomedular del riñón	vv. interlobulillares y vénulas rectas	v. interlobular
D	**vv. articulares** *vv. articulares*	articulación temporomandibular	articulación temporomandibular	ninguna	v. retromandibular
E	**v. auricular posterior** *v. auricularis posterior*	desde la porción posterior del hueso parietal, desciende por detrás de la oreja	oreja, oído medio, celdillas mastoideas, glándula parótida y músculos adyacentes del cuello	v. estilomastoidea, v. auricular, v. occipital y vv. temporales superficiales	v. yugular externa, en unión con la v. retromandibular
F	**v. axilar** *v. axillaris*	desde el borde inferior del músculo redondo mayor hasta el borde lateral de la primera costilla	brazo, axila y pared superolateral del tórax	v. basílica, vv. braquiales, v. cefálica, v. subescapular, v. torácica superior, v. toracoacromial, v. torácica lateral, v. circunfleja humeral posterior y v. circunfleja humeral anterior	v. subclavia

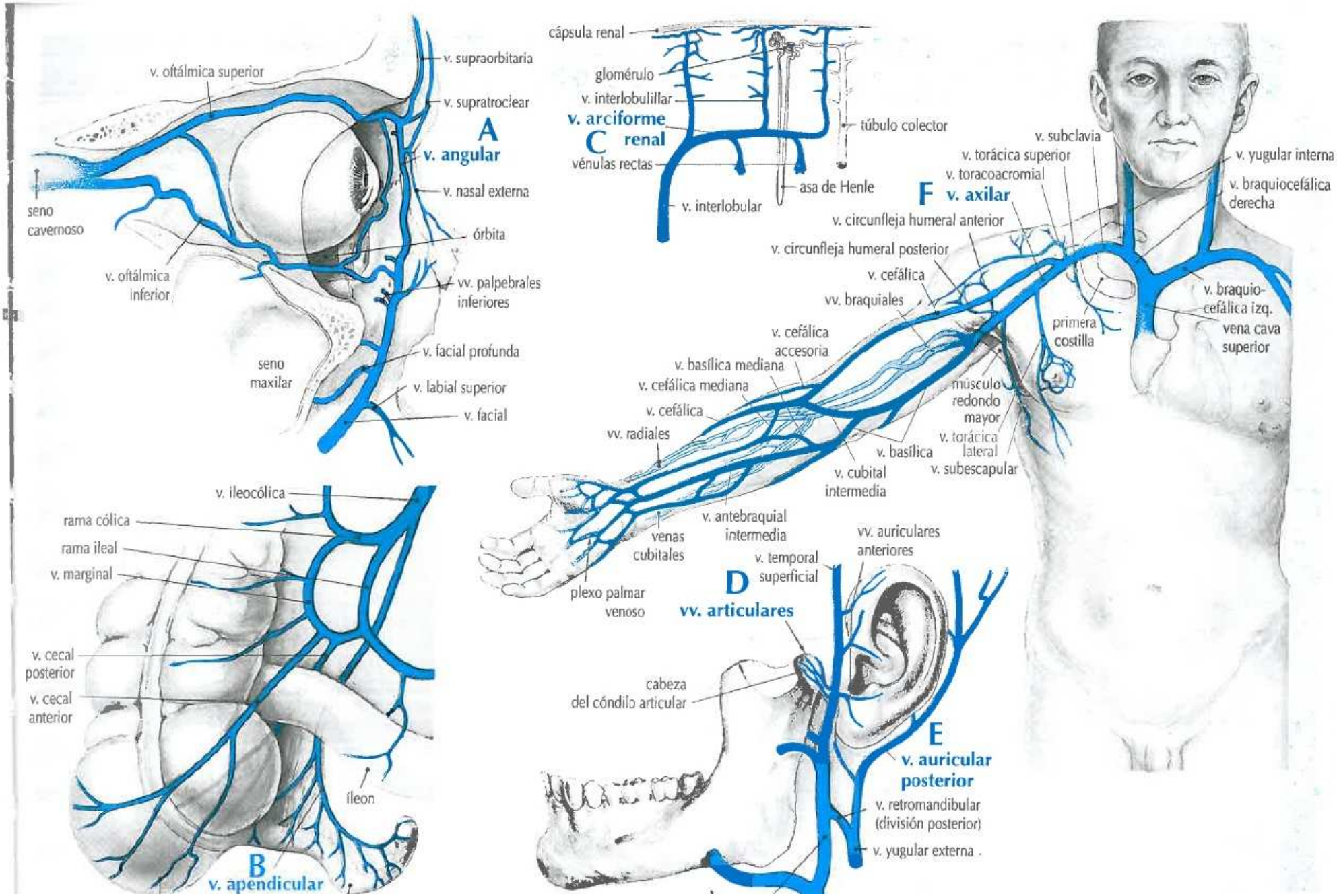
A
v. angular
v. oftálmica superior
v. supraorbitaria
v. supratroclear
v. nasal externa
órbita
vv. palpebrales inferiores
v. facial profunda
v. labial superior
v. facial
seno cavernoso
v. oftálmica inferior
seno maxilar
C
v. arciforme renal
cápsula renal
glomérulo
v. interlobulillar
vénulas rectas
v. interlobular
túbulo colector
asa de Henle
F
v. axilar
v. subclavia
v. torácica superior
v. toracoacromial
v. circunfleja humeral anterior
v. circunfleja humeral posterior
v. cefálica
vv. braquiales
v. cefálica accesoria
v. basílica mediana
v. cefálica mediana
v. cefálica
vv. radiales
v. basílica
v. cubital intermedia
v. antebraquial intermedia
venas cubitales
plexo palmar venoso
primera costilla
músculo redondo mayor
v. torácica lateral
v. subescapular
v. yugular interna
v. braquiocefálica derecha
v. braquio-cefálica izq.
vena cava superior
v. ileocólica
rama cólica
rama ileal
v. marginal
v. cecal posterior
v. cecal anterior
íleon
B
v. apendicular
D
vv. articulares
v. temporal superficial
vv. auriculares anteriores
cabeza del cóndilo articular
E
v. auricular posterior
v. retromandibular (división posterior)
v. yugular externa

	VENAS	LOCALIZACIÓN	DRENA	TRIBUTARIAS	DESEMBOCA EN
A	**v. basal** *v. basalis*	desde las sustancias perforadas anteriores pasa hacia atrás junto a la fosa interpeduncular y el mesencéfalo	sustancias perforadas anteriores, cara superomedial del cerebro, ínsula, cintilla óptica, quiasma óptico, hipotálamo, cara medial de los pedúnculos cerebrales, hipocampo, circunvolución dentada y plexo coroideo	v. cerebral media profunda, v. cerebral anterior, vv. talamoestriadas inferiores, v. auricular lateral, vv. ventricular inferior y del hipocampo, vv. temporales, v. mesencefálica lateral y v. pontomesencefálica anterior	v. cerebral magna, en la unión con la v. cerebral interna (inmediatamente por debajo del rodete del cuerpo calloso)
B	**v. basílica** *v. basilica*	desde el dorso de la mano, se extiende para arriba por el brazo (medial al bíceps) hacia el borde inferior del músculo redondo mayor	extremidad superior	arco venoso dorsal de la mano, v. cubital intermedia y v. antebraquial intermedia	v. axilar, en la unión con la v. braquial
C	**vv. basivertebrales** *vv. basivertebrales*	en los cuerpos vertebrales	cuerpos vertebrales	ninguna	plexos venosos vertebrales anteriores interno y externo
D	**vv. braquiales** *vv. brachiales*	desde el cuello del radio, asciende hacia el borde inferior del músculo redondo mayor	antebrazo, articulación del codo, brazo y húmero	v. braquial profunda, v. nutriente del húmero, v. cubital colateral superior, v. cubital colateral inferior, vv. radiales y vv. cubitales	v. axilar, en la unión con la v. basílica
E	**v. braquiocefálica derecha** *v. brachiocephalica dextra*	desde detrás del extremo medial de la clavícula derecha, desciende hacia el primer cartílago costal derecho	cabeza y brazo derecho	v. yugular interna y v. subclavia derecha	vena cava superior en la unión con la v. braquiocefálica izquierda

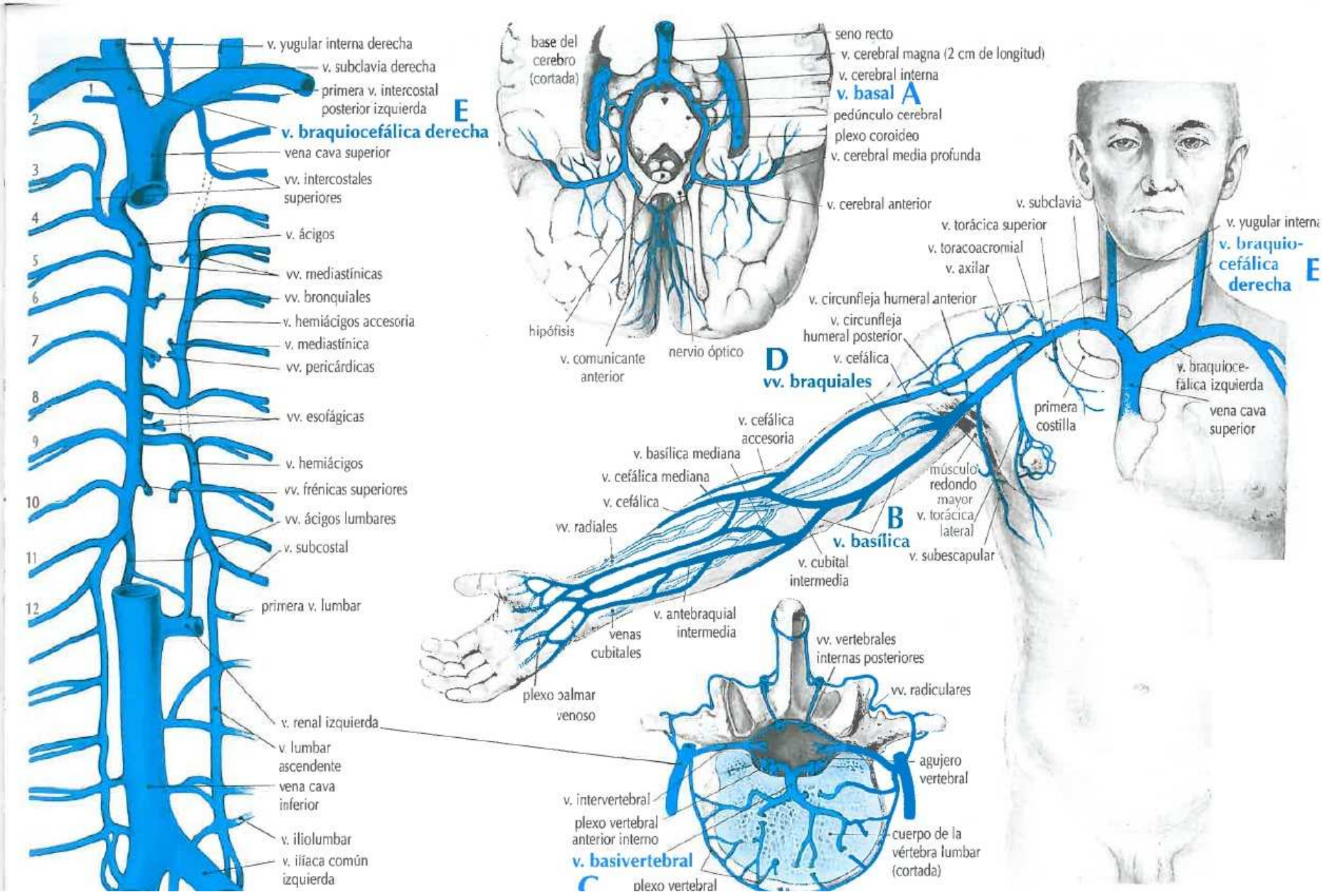
v. yugular interna derecha
v. subclavia derecha
primera v. intercostal posterior izquierda
E
v. braquiocefálica derecha
vena cava superior
vv. intercostales superiores
v. ácigos
vv. mediastínicas
vv. bronquiales
v. hemiácigos accesoria
v. mediastínica
vv. pericárdicas
vv. esofágicas
v. hemiácigos
vv. frénicas superiores
vv. ácigos lumbares
v. subcostal
primera v. lumbar
v. renal izquierda
v. lumbar ascendente
vena cava inferior
v. iliolumbar
v. ilíaca común izquierda
1
2
3
4
5
6
7
8
9
10
11
12
base del cerebro (cortada)
seno recto
v. cerebral magna (2 cm de longitud)
v. cerebral interna
v. basal A
pedúnculo cerebral
plexo coroideo
v. cerebral media profunda
v. cerebral anterior
hipófisis
v. comunicante anterior
nervio óptico
D
vv. braquiales
v. circunfleja humeral anterior
v. circunfleja humeral posterior
v. cefálica
v. cefálica accesoria
v. basílica mediana
v. cefálica mediana
v. cefálica
vv. radiales
B
v. basílica
v. cubital intermedia
v. antebraquial intermedia
venas cubitales
plexo palmar venoso
v. subclavia
v. torácica superior
v. toracoacromial
v. axilar
v. yugular interna
v. braquio-cefálica derecha
E
v. braquioce-fálica izquierda
vena cava superior
primera costilla
músculo redondo mayor
v. torácica lateral
v. subescapular
vv. vertebrales internas posteriores
vv. radiculares
agujero vertebral
v. intervertebral
plexo vertebral anterior interno
v. basivertebral
C
plexo vertebral
cuerpo de la vértebra lumbar (cortada)

	VENAS	LOCALIZACIÓN	DRENA	TRIBUTARIAS	DESEMBOCA EN
A	**v. braquiocefálica izquierda** *v. brachiocephalica sinistra*	desde detrás del extremo medial de la clavícula izquierda, desciende oblicuamente hacia el primer cartílago costal derecho	cabeza y brazo izquierdo	v. yugular interna, v. subclavia izquierda, vv. tímicas y v. vertebral izquierda	vena cava superior en la unión con la v. braquiocefálica derecha
B	**vv. bronquiales** *vv. bronquiales*	bronquios	bronquios y raíces del pulmón	ninguna	lado derecho: v. ácigos lado izquierdo: v. intercostal superor izquierda o v. hemiácigos accesoria
C	**v. cardiaca mayor** *v. cardiaca magna*	desde el vértice del corazón, asciende hacia el surco interventricular anterior	tabique interventricular y superficie anterior de los ventrículos y la aurícula izquierda	ramas interventricular anterior y circunfleja	seno coronario
D	**v. cardiaca media** *v. cardiaca media*	desde el vértice del corazón, asciende hacia el surco interventricular posterior	superficie diafragmática de las paredes ventriculares	ninguna	seno coronario, cerca de su terminación
E	**v. cardiaca menor** *v. cardiaca parva*	en el surco coronario entre la aurícula derecha y los ventrículos	paredes de la aurícula y el ventrículo derechos	vv. cardíacas anteriores	seno coronario (cerca de su terminación) o v. cardiaca media
F	**v. cava inferior** *vena cava inferior*	delante de la columna vertebral en la quinta vértebra lumbar, asciende a lo largo del lado derecho de la aorta, divide el diafragma a la altura de la octava vértebra dorsal y termina detrás del sexto cartílago costal derecho	mitad inferior del cuerpo (abdomen, pelvis y extremidades inferiores)	ambas vv. ilíacas comunes, v. sacra mediana, vv. lumbares, v. testicular derecha (la izquierda drena en la v. renal izquierda), v. suprarrenal derecha (la izquierda drena en la v. renal izquierda), vv. hepáticas, vv. renales y vv. frénicas inferiores	porción inferior de la aurícula derecha del corazón
G	**v. cava superior** (unos 7 cm de longitud) *vena cava superior*	asciende verticalmente desde la superficie posterior de los cartílagos costales primero a tercero cerca del borde del esternón	mitad superior del cuerpo (cabeza, cuello, tórax y extremidades superiores)	ambas vv. braquiocefálicas	porción superior de la aurícula derecha del corazón
H	**v. cefálica** *v. cephalica*	desde cerca de la base del pulgar, asciende por el brazo hasta por debajo del nivel de la clavícula	extremidad superior	arco venoso dorsal de la mano y v. cefálica accesoria	v. axilar

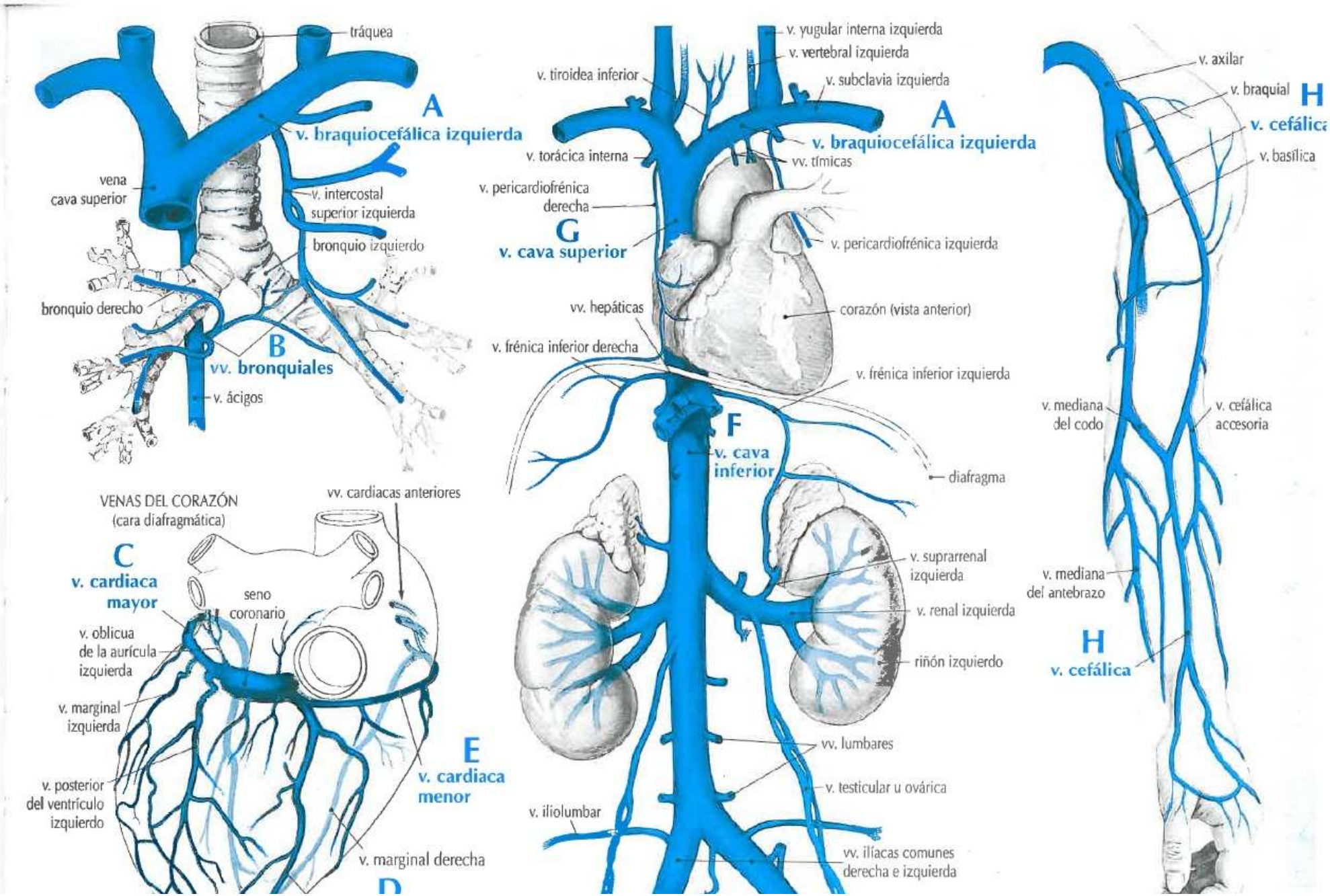
tráquea
A
v. braquiocefálica izquierda
vena
cava superior
v. intercostal
superior izquierda
bronquio izquierdo
bronquio derecho
B
vv. bronquiales
v. ácigos
VENAS DEL CORAZÓN
(cara diafragmática)
vv. cardiacas anteriores
C
v. cardiaca
mayor
seno
coronario
v. oblicua
de la aurícula
izquierda
v. marginal
izquierda
v. posterior
del ventrículo
izquierdo
E
v. cardiaca
menor
v. marginal derecha
D
v. yugular interna izquierda
v. vertebral izquierda
v. tiroidea inferior
v. subclavia izquierda
A
v. braquiocefálica izquierda
v. torácica interna
vv. tímicas
v. pericardiofrénica
derecha
G
v. cava superior
v. pericardiofrénica izquierda
vv. hepáticas
corazón (vista anterior)
v. frénica inferior derecha
v. frénica inferior izquierda
F
v. cava
inferior
diafragma
v. suprarrenal
izquierda
v. renal izquierda
riñón izquierdo
vv. lumbares
v. testicular u ovárica
v. iliolumbar
vv. ilíacas comunes
derecha e izquierda
v. axilar
v. braquial
H
v. cefálica
v. basílica
v. mediana
del codo
v. cefálica
accesoria
v. mediana
del antebrazo
H
v. cefálica

	VENAS	LOCALIZACIÓN	DRENA	TRIBUTARIAS	DESEMBOCA EN
A	**v. central de la retina** *v. centralis retinae*	desde la papila óptica sale del globo ocular a través del nervio óptico	retina	vénula temporal superior, vénula temporal inferior, vénula nasal superior, vénula nasal inferior, vénula macular superior, vénula macular inferior y vénula medial	v. oftálmica superior o seno cavernoso
B	**vv. centrales del hígado** *vv. centrales hepatis*	hígado	lóbulos hepáticos	sinusoides periférico y radial	v. sublobular (v. interlobular)
C	**vv. cerebelosas inferiores** *vv. cerebelli inferiores*	desde la cara inferior del cerebelo se extienden lateralmente todas excepto una, que parte hacia atrás en la vermis inferior	cara inferior del cerebelo	vv. circundantes	vv. laterales: seno petroso inferior y senos transverso y sigmoideo vv. medianas: seno recto o seno sigmoideo
D	**vv. cerebelosas superiores** *vv. cerebelli superiores*	desde la cara superior del cerebelo se extienden hacia delante y medialmente a lo largo de la vermis superior	región superior del cerebelo	vv. circundantes	vv. laterales: seno transverso y seno petroso superior vv. medianas: v. cerebral magna o seno recto
E	**v. cerebral anterior** *v. cerebri anterior*	desde la superficie superior de la extremidad posterior del cuerpo calloso, sigue una trayectoria anterior en la fisura cerebral longitudinal, rodea la rodilla y pasa en dirección posterior y lateral a través de la sustancia perforada anterior hacia el extremo medial del surco cerebral lateral	diencéfalo, cuerpo estriado, cápsula interna, plexo coroideo del ventrículo lateral, tercio anterior del cuerpo calloso, porción anterior de la cara medial del lóbulo frontal y circunvoluciones orbitarias frontales medias	ramas centrales y corticales desde las vv. circundantes (se comunica con la v. cerebral contralateral anterior a través de la v. comunicante anterior)	v. basal, en la unión con la v. cerebral media profunda
F	**v. cerebral magna** (2 cm de longitud) v. magna de Galeno *v. cerebri magna*	entre la unión de las dos venas cerebrales internas y el seno recto, se curva bruscamente hacia arriba alrededor del rodete del cuerpo calloso	mesencéfalo, protuberancia, plexo coroideo de los ventrículos tercero y lateral, cara superomedial del cerebro e ínsula	vv. basales, vv. cerebrales internas, v. pericallosa posterior, v. occipital interna, v. mesencefálica posterior, v. cerebelosa precentral, v. superior del vermis, v. auricular medial, v. auricular lateral y v. cerebelosa superior (ocasionalmente)	seno recto, en la unión con el seno sagital inferior

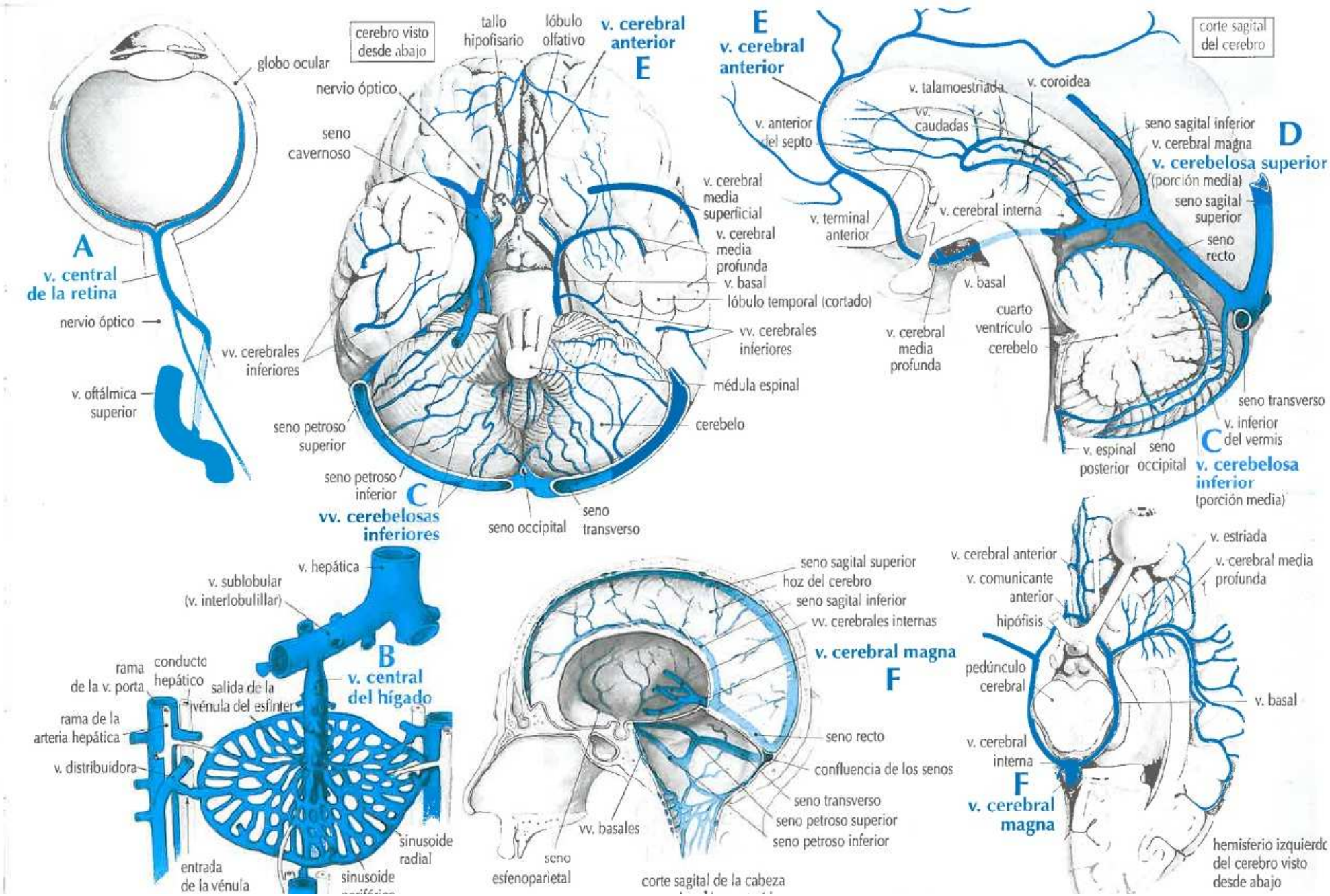
A
v. central de la retina
globo ocular
nervio óptico
v. oftálmica superior
cerebro visto desde abajo
tallo hipofisario
lóbulo olfativo
v. cerebral anterior
E
nervio óptico
seno cavernoso
v. cerebral media superficial
v. cerebral media profunda
v. basal
lóbulo temporal (cortado)
vv. cerebrales inferiores
médula espinal
cerebelo
vv. cerebrales inferiores
seno petroso superior
seno petroso inferior
C
vv. cerebelosas inferiores
seno occipital
seno transverso
E
v. cerebral anterior
v. anterior del septo
v. terminal anterior
v. talamoestriada
vv. caudadas
v. coroidea
v. cerebral interna
v. basal
v. cerebral media profunda
corte sagital del cerebro
seno sagital inferior
v. cerebral magna
D
v. cerebelosa superior (porción media)
seno sagital superior
seno recto
cuarto ventrículo cerebelo
seno transverso
v. inferior del vermis
C
v. espinal posterior
seno occipital
v. cerebelosa inferior (porción media)
v. hepática
v. sublobular (v. interlobulillar)
B
v. central del hígado
rama de la v. porta
conducto hepático
salida de la vénula del esfínter
rama de la arteria hepática
v. distribuidora
entrada de la vénula
sinusoide radial
sinusoide
seno sagital superior
hoz del cerebro
seno sagital inferior
vv. cerebrales internas
v. cerebral magna
F
seno recto
confluencia de los senos
seno transverso
seno petroso superior
seno petroso inferior
vv. basales
seno esfenoparietal
corte sagital de la cabeza
v. cerebral anterior
v. comunicante anterior
hipófisis
pedúnculo cerebral
v. cerebral interna
F
v. cerebral magna
v. estriada
v. cerebral media profunda
v. basal
hemisferio izquierdo del cerebro visto desde abajo

	VENAS	LOCALIZACIÓN	DRENA	TRIBUTARIAS	DESEMBOCA EN
A	**v. cerebral media profunda** *v. cerebri media profunda*	en la ínsula, suelo del surco cerebral lateral	corteza de la ínsula, cara lateral del cerebro y porción inferior del cuerpo calloso	venas de la cara lateral del cerebro y vv. insulares	v. basal en la unión con la v. cerebral anterior
B	**v. cerebral media superficial** *v. cerebri media superficialis*	desde la cara lateral del hemisferio cerebral pasa a lo largo del surco lateral (entre los lóbulos frontal y parietal por encima y el lóbulo temporal por debajo)	mayor parte de la corteza orbitaria, frontal, parietal y temporal, cuerpo estriado y cápsula interna	v. anastomótica inferior y v. anastomótica superior	senos cavernoso o seno esfenoparietal
C	**vv. cerebrales inferiores** *vv. cerebri inferiores*	porción inferior del cerebro	superficie inferolateral de los hemisferios cerebrales	vv. pequeñas del lóbulo temporal y superficie orbitaria del lóbulo frontal y vena del uncus o gancho	frontal: vv. cerebrales superiores y seno sagital superior temporal: vv. cerebrales basales y profundas y senos cavernoso, petroso superior y transverso occipital: seno recto
D	**vv. cerebrales internas** *vv. cerebri internae*	desde cerca del agujero interventricular atraviesan la tela coroidea (piamadre) del tercer ventrículo en dirección posterior	plexo coroideo de los ventrículos tercero y lateral, mesencéfalo, protuberancia y cuerpo calloso	v. coroidea superior, v. anterior del septo, v. posterior del septo, v. lateral directa, vv. talamoestriadas, v. del mesencéfalo, vv. de la protuberancia y v. medial de la aurícula	v. cerebral magna, en la unión con las vv. basales
E	**vv. cerebrales superiores** (de 9 a 12 en cada hemisferio cerebral) *vv. cerebri superiores*	surcos entre las circunvoluciones del cerebro	caras superolateral y medial del cerebro	vv. prefrontales, vv. frontales, vv. parietales y vv. occipitales	seno sagital superior

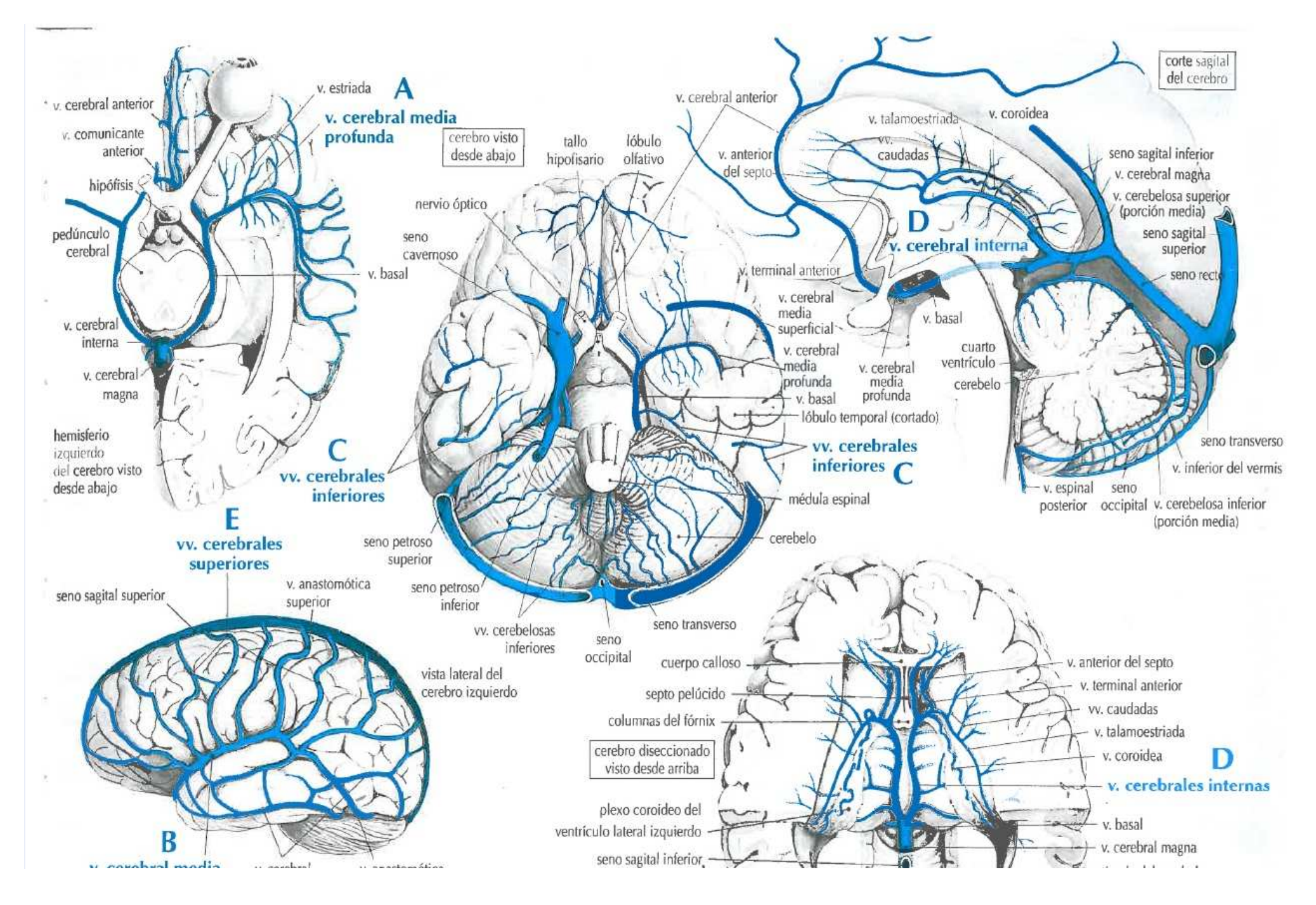
A
v. cerebral media profunda
v. estriada
v. cerebral anterior
v. comunicante anterior
hipófisis
pedúnculo cerebral
v. basal
v. cerebral interna
v. cerebral magna
hemisferio izquierdo del cerebro visto desde abajo
E
vv. cerebrales superiores
cerebro visto desde abajo
tallo hipofisario
lóbulo olfativo
nervio óptico
seno cavernoso
C
vv. cerebrales inferiores
seno petroso superior
seno petroso inferior
vv. cerebelosas inferiores
seno occipital
seno transverso
cerebelo
médula espinal
lóbulo temporal (cortado)
v. cerebral media profunda
v. cerebral media superficial
v. basal
v. cerebral media profunda
vv. cerebrales inferiores
C
v. cerebral anterior
v. anterior del septo
v. terminal anterior
v. basal
D
v. cerebral interna
corte sagital del cerebro
v. talamoestriada
vv. caudadas
v. coroidea
seno sagital inferior
v. cerebral magna
v. cerebelosa superior (porción media)
seno sagital superior
seno recto
cuarto ventrículo
cerebelo
seno transverso
v. inferior del vermis
v. espinal posterior
seno occipital
v. cerebelosa inferior (porción media)
seno sagital superior
v. anastomótica superior
vista lateral del cerebro izquierdo
B
cerebro diseccionado visto desde arriba
cuerpo calloso
septo pelúcido
columnas del fórnix
plexo coroideo del ventrículo lateral izquierdo
seno sagital inferior
v. anterior del septo
v. terminal anterior
vv. caudadas
v. talamoestriada
v. coroidea
D
v. cerebrales internas
v. basal
v. cerebral magna

	VENAS	LOCALIZACIÓN	DRENA	TRIBUTARIAS	DESEMBOCA EN
A	**v. cervical profunda** *v. cervicalis profunda*	desde la región suboccipital, desciende por el cuello hasta la altura de la primera costilla	parte posterior de cabeza y cuello	v. occipital, plexo espinal cervical y venas de la parte posterior del cuello	v. vertebral o v. braquiocefálica
B	**vv. cervicales transversas** *vv. transversae colli*	triángulo posterior del cuello	músculo elevador de la escápula, trapecio y supraespinoso	vv. escapulares dorsal y cervical superficial y vv. intercostales	v. yugular externa o v. subclavia
C	**vv. ciliares anteriores** *vv. ciliares anteriores*	desde el cuerpo ciliar atraviesan la esclera cerca de la córnea	seno venoso de la esclera (conducto de Schlemm) y conjuntiva	vv. epiesclerales, vv. conjuntivales anteriores y vv. esclerales	v. oftálmica superior
D	**vv. ciliares posteriores** (generalmente son cuatro) *vv. ciliares posteriores*	desde la túnica vascular del globo ocular (capa coroidea) atraviesan la esclera oblicuamente	tracto uveal (coroides, cuerpo ciliar e iris)	venas del cuerpo ciliar, iris y la red de venas coroideas, bulbo de las venas vorticosas y vv. epiesclerales	vv. superiores: v. oftálmica superior vv. inferiores: v. oftálmica inferior
E	**v. circunfleja ilíaca profunda** *v. circumflexa ilium profunda*	abdomen inferior	músculos oblicuo interno, transverso del abdomen, ilíaco, psoas y sartorio	rama ascendente	v. ilíaca externa (unos 2 cm por encima de la altura del ligamento inguinal)
F	**v. circunfleja ilíaca superficial** *v. circumflexa ilium superficialis*	desde el ilion, desciende oblicuamente hasta la altura del ligamento inguinal	ganglios inguinales superficiales y piel de la ingle	ninguna	v. safena interna o mayor o v. femoral

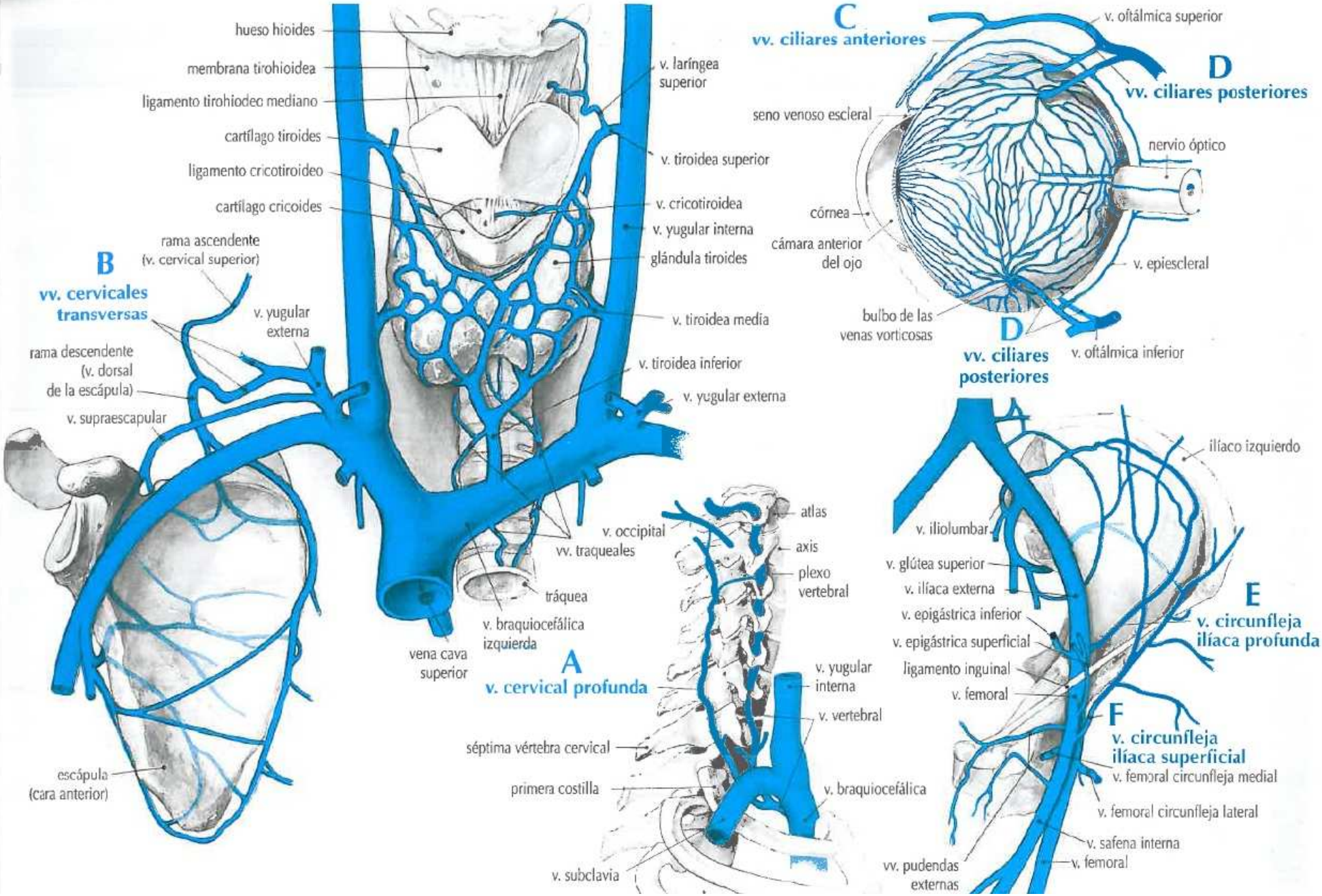
hueso hioides
membrana tirohioidea
ligamento tirohioideo mediano
cartílago tiroides
ligamento cricotiroideo
cartílago cricoides
v. laríngea superior
v. tiroidea superior
v. cricotiroidea
v. yugular interna
glándula tiroides
v. tiroidea media
v. tiroidea inferior
v. yugular externa
v. occipital
vv. traqueales
tráquea
v. braquiocefálica izquierda
vena cava superior
B
vv. cervicales transversas
rama ascendente (v. cervical superior)
v. yugular externa
rama descendente (v. dorsal de la escápula)
v. supraescapular
escápula (cara anterior)
A
v. cervical profunda
atlas
axis
plexo vertebral
v. yugular interna
v. vertebral
séptima vértebra cervical
primera costilla
v. braquiocefálica
v. subclavia
C
vv. ciliares anteriores
v. oftálmica superior
D
vv. ciliares posteriores
seno venoso escleral
nervio óptico
córnea
cámara anterior del ojo
v. epiescleral
bulbo de las venas vorticosas
D
vv. ciliares posteriores
v. oftálmica inferior
ilíaco izquierdo
v. iliolumbar
v. glútea superior
v. ilíaca externa
v. epigástrica inferior
v. epigástrica superficial
ligamento inguinal
v. femoral
E
v. circunfleja ilíaca profunda
F
v. circunfleja ilíaca superficial
v. femoral circunfleja medial
v. femoral circunfleja lateral
v. safena interna
v. femoral
vv. pudendas externas

	VENAS	LOCALIZACIÓN	DRENA	TRIBUTARIAS	DESEMBOCA EN
A	**v. cística** *v. cystica*	desde el fondo de la vesícula, se dirige dorsocefálicamente al parénquima hepático	vesícula biliar y tejido areolar entre el hígado y la vesícula	ramas superficial y profunda	rama derecha de la v. porta (intrahepática)
B	**v. cólica derecha** *v. colica dextra*	a lo largo de la cara medial del colon ascendente y ángulo cólico (hepático) derecho	colon ascendente y ángulo cólico derecho	ramas cólica e ileal y vv. marginales	v. mesentérica superior
C	**v. cólica izquierda** (puede estar dividida en venas cólicas izquierdas superior e inferior) *v. colica sinistra*	a lo largo de la cara medial del colon descendente y ángulo cólico (esplénico) izquierdo	colon descendente y ángulo cólico izquierdo	ramas ascendentes y descendentes y vv. marginales	v. mesentérica inferior
D	**v. cólica media** *v. colica media*	justo detrás del colon transverso	colon transverso	ramas derecha e izquierda y vv. marginales	v. mesentérica superior
E	**v. cubital intermedia** v. cubital mediana *v. intermedia cubiti*	atraviesa el pliegue del codo desde el inferior lateral oblicuamente hasta el superior medial	antebrazo	v. cefálica y ramas comunicantes de las vv. profundas del antebrazo	v. basílica
F	**vv. cubitales** *vv. ulnares*	desde el lado medial de la muñeca, ascienden por el brazo hasta la parte frontal del codo	músculos y piel del antebrazo, muñeca y mano	arco venoso palmar superficial, vv. superficiales de la muñeca, vv. interóseas anterior y posterior y arco venoso palmar profundo	vv. braquiales, en unión con las vv. radiales

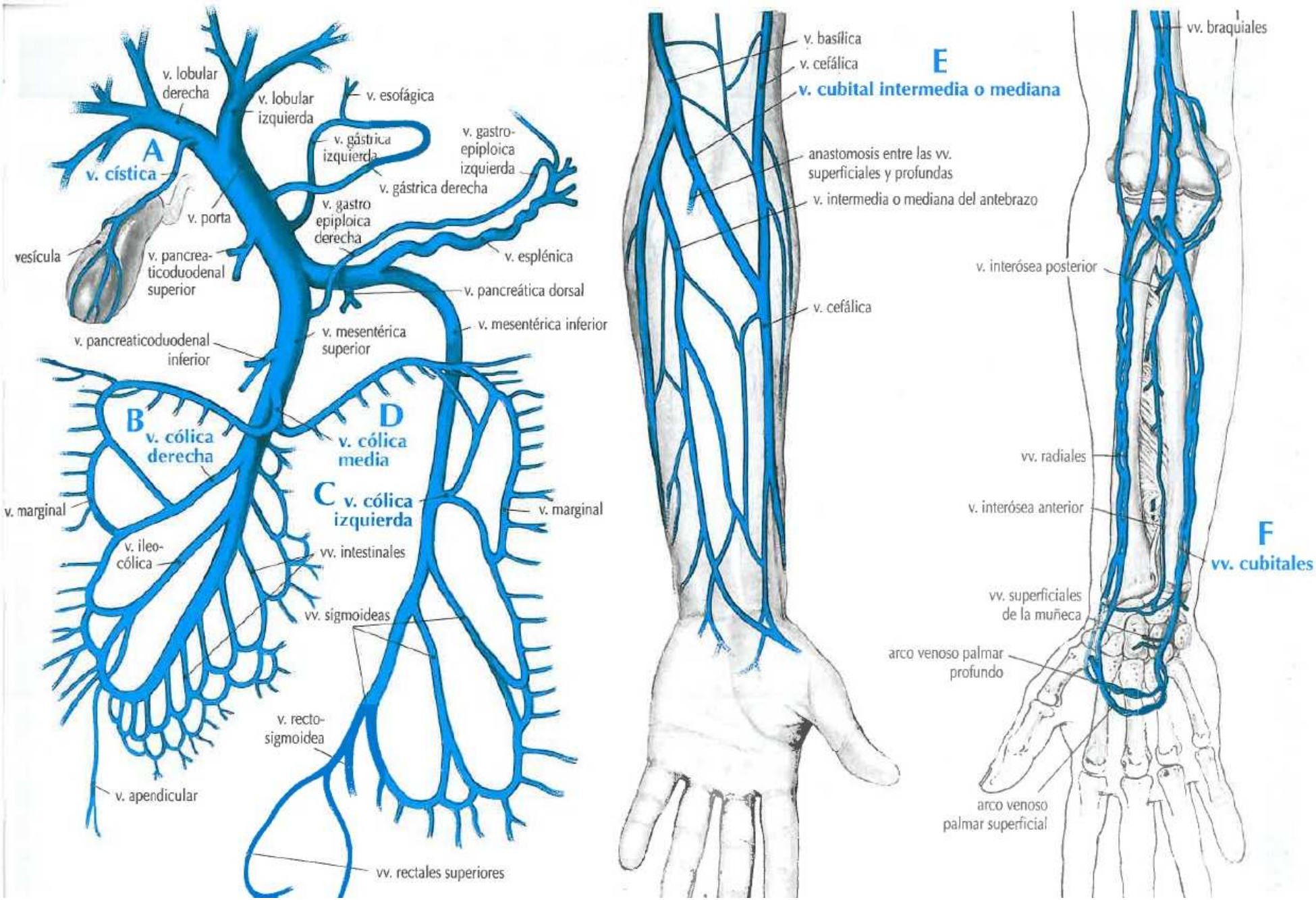
A
v. cística
v. lobular derecha
v. lobular izquierda
v. esofágica
v. gástrica izquierda
v. gastro-epiploica izquierda
v. gástrica derecha
v. porta
v. gastro epiploica derecha
vesícula
v. pancrea-ticoduodenal superior
v. esplénica
v. pancreática dorsal
v. mesentérica superior
v. mesentérica inferior
v. pancreaticoduodenal inferior
B
v. cólica derecha
D
v. cólica media
C
v. cólica izquierda
v. marginal
v. marginal
v. ileo-cólica
vv. intestinales
vv. sigmoideas
v. recto-sigmoidea
v. apendicular
vv. rectales superiores
v. basílica
v. cefálica
E
v. cubital intermedia o mediana
anastomosis entre las vv. superficiales y profundas
v. intermedia o mediana del antebrazo
v. cefálica
vv. braquiales
v. interósea posterior
vv. radiales
v. interósea anterior
F
vv. cubitales
vv. superficiales de la muñeca
arco venoso palmar profundo
arco venoso palmar superficial

	VENAS	LOCALIZACIÓN	DRENA	TRIBUTARIAS	DESEMBOCA EN
A	**vv. digitales dorsales de la mano** *vv. digitales dorsales manus*	a lo largo de las caras laterales de los dedos	dedos	ramas comunicantes oblicuas	vv. metacarpianas dorsales, después de unirse con las demás
B	**vv. digitales dorsales del pie** *vv. digitales dorsales pedis*	dorso de los dedos de los pies y hendiduras entre los dedos	dorso del pie y dedos del pie	vv. perforantes y vv. digitales plantares	vv. metatarsianas dorsales, después de unirse con las demás
C	**vv. diploicas** *vv. diploicae*	una serie de canales revestidos de endotelio localizados en el tejido óseo esponjoso (diploe) entre las láminas interior y exterior de los huesos craneales (bóveda craneal) que comunican con los senos de la duramadre y las vv. pericraneales; los canales principales son la v. diploica frontal, la v. diploica temporal anterior, la v. diploica temporal posterior y la v. diploica occipital; los canales por lo general empiezan a aparecer alrededor de los 2 años de edad			
D	**v. dorsal de la escápula** *v. scapularis dorsalis*	escápula	músculos de la espalda	ramas musculares	v. subclavia, v. yugular externa o v. cervical transversa
E	**v. dorsal profunda del clítoris** *v. dorsalis profunda clitoridis*	en el dorso de la línea media del clítoris, profunda con respecto a la fascia; pasa por debajo de la sínfisis del pubis	glande del clítoris y cuerpo cavernoso (derecho e izquierdo)	ramas pequeñas desde el clítoris	plexo venoso vesical y v. pudenda interna

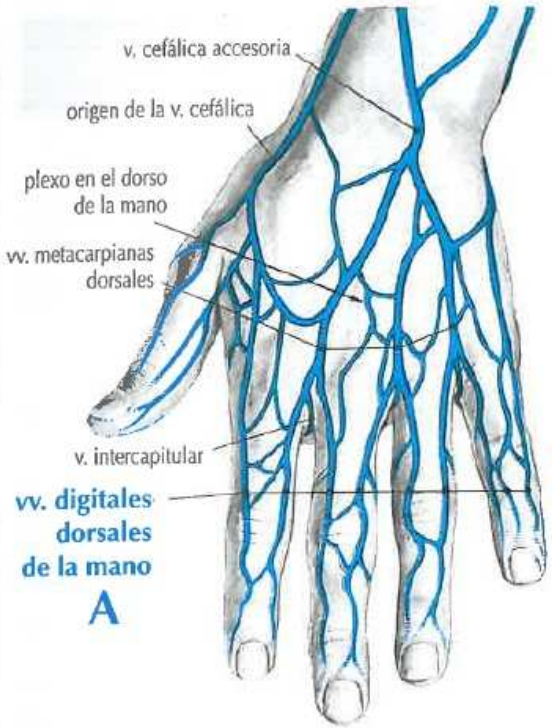
v. cefálica accesoria
origen de la v. cefálica
plexo en el dorso de la mano
vv. metacarpianas dorsales
v. intercapitular
vv. digitales dorsales de la mano
A

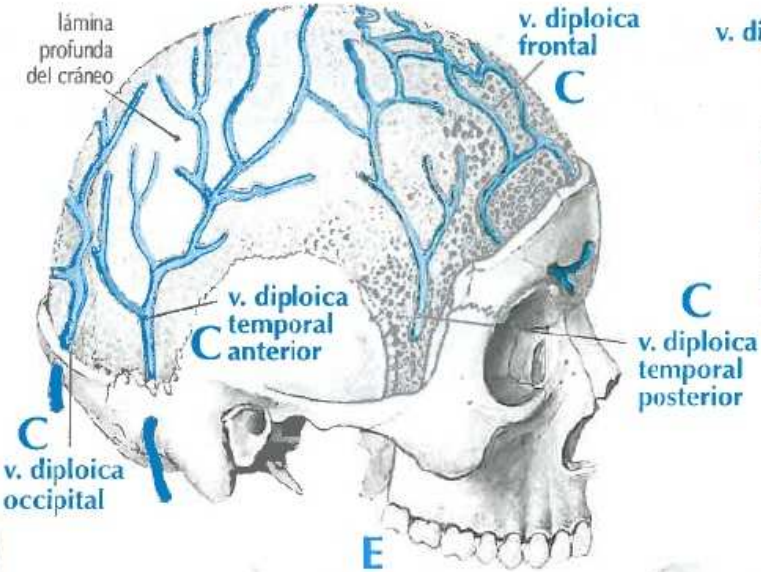
lámina profunda del cráneo
v. diploica frontal
C
v. diploica temporal anterior
C
C
v. diploica temporal posterior
C
v. diploica occipital
E

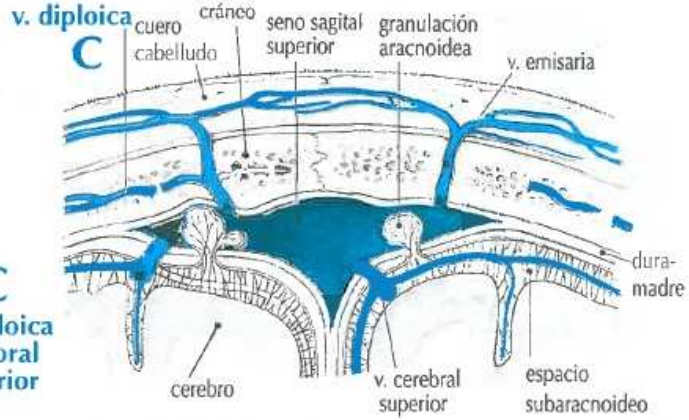
v. diploica
C
cuero cabelludo
cráneo
seno sagital superior
granulación aracnoidea
v. emisaria
dura-madre
cerebro
v. cerebral superior
espacio subaracnoideo

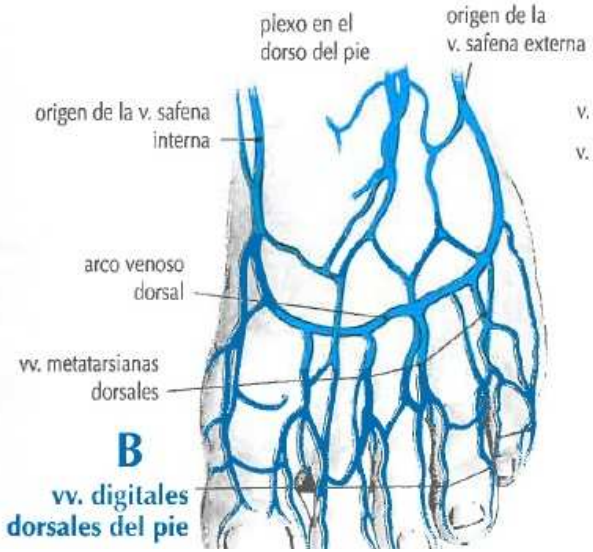
plexo en el dorso del pie
origen de la v. safena externa
origen de la v. safena interna
arco venoso dorsal
vv. metatarsianas dorsales
B
vv. digitales dorsales del pie

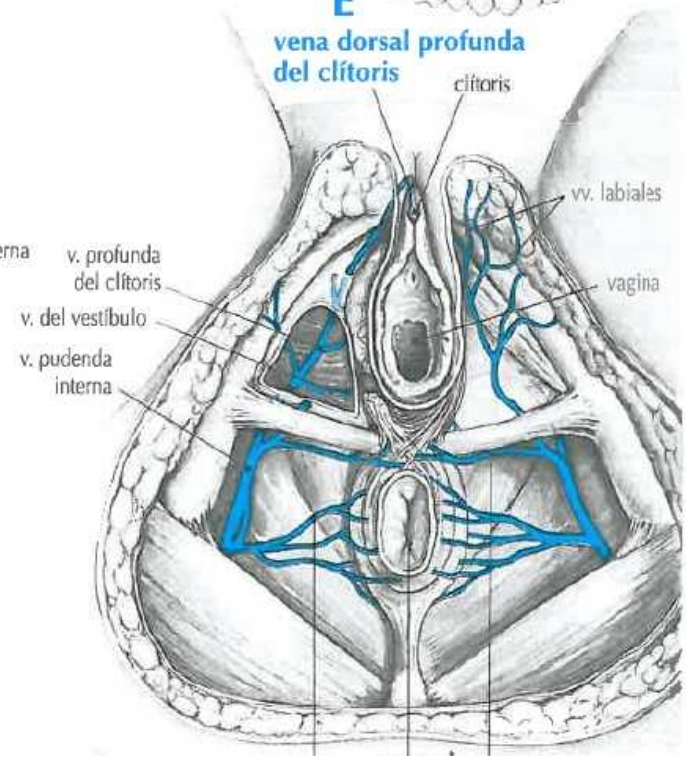
vena dorsal profunda del clítoris
clítoris
vv. labiales
v. profunda del clítoris
vagina
v. del vestíbulo
v. pudenda interna

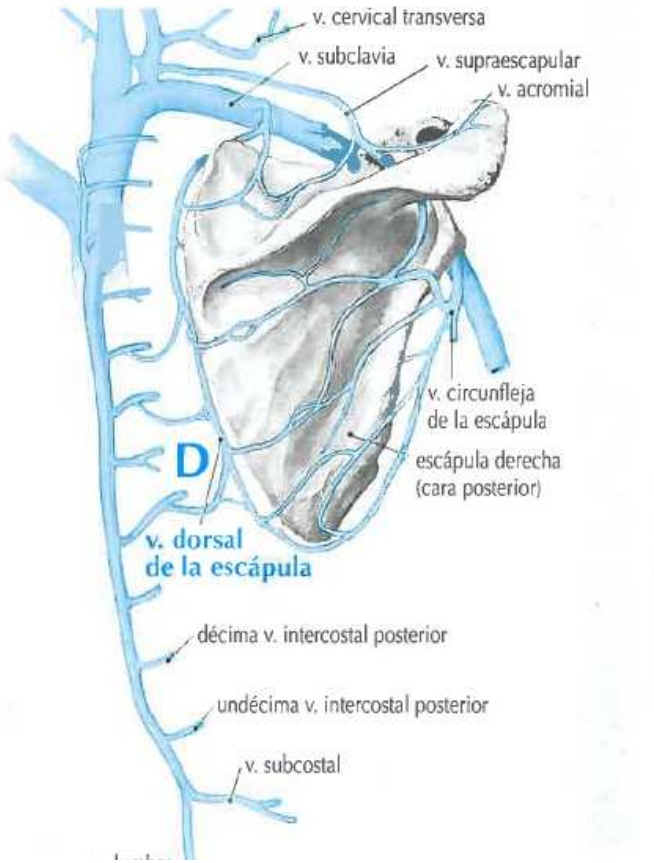
v. cervical transversa
v. subclavia
v. supraescapular
v. acromial
v. circunfleja de la escápula
escápula derecha (cara posterior)
D
v. dorsal de la escápula
décima v. intercostal posterior
undécima v. intercostal posterior
v. subcostal

	VENAS	LOCALIZACIÓN	DRENA	TRIBUTARIAS	DESEMBOCA EN
A	**v. dorsal profunda del pene** *v. dorsalis profunda penis*	desde el dorso de la línea media del pene (entre la fascia profunda y la túnica albuginia) pasa por debajo de la sínfisis del pubis	glande y cuerpo cavernoso del pene	ramas desde el glande del pene y la cara superior del cuerpo cavernoso	plexo venoso prostático y v. pudenda interna
B	**v. dorsales de la lengua** *vv. dorsales linguae*	dorso de la lengua	dorso y lados de la lengua	ninguna	v. lingual
C	**vv. dorsales superficiales del clítoris** *vv. dorsales superficiales clitoridis*	en el dorso del clítoris	prepucio y mucosa del clítoris y áreas colindantes	ramas pequeñas desde la mucosa del clítoris y áreas colindantes	vv. pudendas externas o v. femoral
D	**vv. dorsales superficiales del pene** *vv. dorsales superficiales penis*	en el dorso del pene	piel del pene, incluyendo el prepucio	ramas pequeñas desde la piel y la mucosa del pene	vv. pudendas externas y v. epigástrica superficial
E	**vv. emisarias** *vv. emissarias*	venas que pasan a través de los agujeros del cráneo para unir los senos venosos y las venas diploicas con las venas de la superficie del cráneo; las venas emisarias más constantes son la v. emisaria condílea, la v. emisaria mastoidea, la v. emisaria occipital y la v. emisaria parietal			
F	**v. epigástrica inferior** *v. epigastrica inferior*	desde el vientre del músculo recto en la pared abdominal, desciende hasta la altura inmediatamente por encima del ligamento inguinal	músculo recto abdominal, músculo cremáster y piel	vv. epigástricas superiores, v. púbica, v. del ligamento redondo y ramas musculares y cutáneas	v. ilíaca externa
G	**v. epigástrica superficial** *v. epigastrica*	pared abdominal inferior anterior	pared abdominal inferior anterior	v. toracoepigástrica	v. safena interna o v. femoral
H	**vv. epigástricas superiores** *vv. epigastricae superiores*	desde la pared abdominal superoanterior a los cartílagos costales	pared abdominal superoanterior	vv. subcutáneas del abdomen	vv. torácicas internas

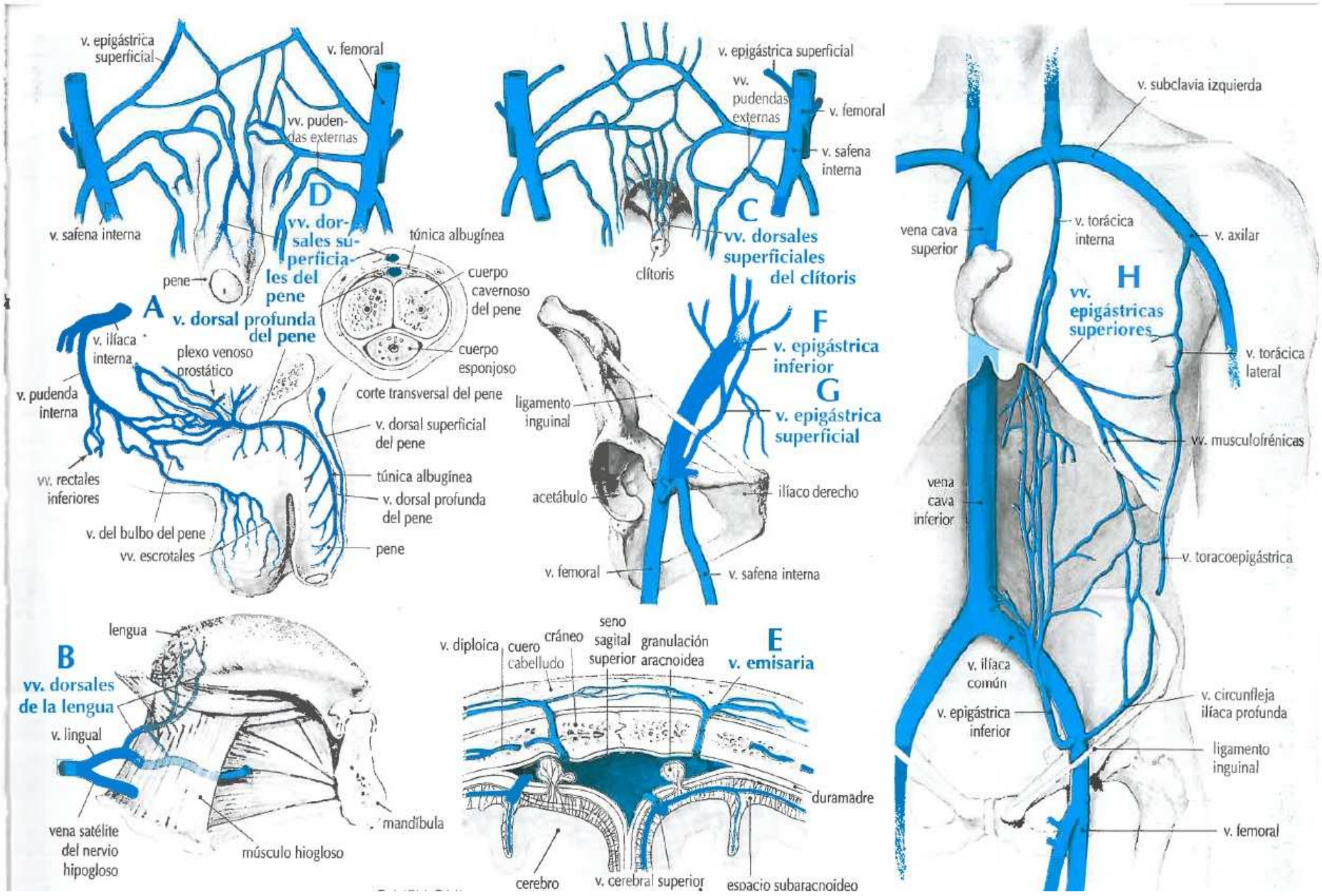
v. epigástrica superficial
v. femoral
vv. pudendas externas
v. safena interna
D
vv. dorsales superficiales del pene
túnica albugínea
pene
cuerpo cavernoso del pene
cuerpo esponjoso
corte transversal del pene
A
v. dorsal profunda del pene
v. ilíaca interna
plexo venoso prostático
v. pudenda interna
v. dorsal superficial del pene
vv. rectales inferiores
túnica albugínea
v. dorsal profunda del pene
v. del bulbo del pene
vv. escrotales
pene
v. epigástrica superficial
vv. pudendas externas
v. femoral
v. safena interna
C
vv. dorsales superficiales del clítoris
clítoris
F
v. epigástrica inferior
G
v. epigástrica superficial
ligamento inguinal
acetábulo
ilíaco derecho
v. femoral
v. safena interna
lengua
B
vv. dorsales de la lengua
v. lingual
vena satélite del nervio hipogloso
músculo hiogloso
mandíbula
v. diploica
cuero cabelludo
cráneo
seno sagital superior
granulación aracnoidea
E
v. emisaria
duramadre
cerebro
v. cerebral superior
espacio subaracnoideo
v. subclavia izquierda
vena cava superior
v. torácica interna
v. axilar
H
vv. epigástricas superiores
v. torácica lateral
vv. musculofrénicas
vena cava inferior
v. toracoepigástrica
v. ilíaca común
v. circunfleja ilíaca profunda
v. epigástrica inferior
ligamento inguinal
v. femoral

	VENAS	LOCALIZACIÓN	DRENA	TRIBUTARIAS	DESEMBOCA EN
A	**vv. escrotales** *vv. scrotales*	escroto	escroto	ninguna	v. anterior: vv. pudendas externas v. posterior: vv. pudendas internas
B	**vv. esofágicas** *vv. esophageales*	esófago	esófago	ninguna	v. ácigos, v. gástrica izquierda y v. braquiocefálica
C	**v. espiral del modiolo** *v. spiralis modioli*	modiolo de la cóclea	cóclea	ninguna	vv. laberínticas y v. del acueducto coclear
D	**v. esplénica** *v. lienalis*	desde el hilio del bazo hasta el cuello posterior del páncreas	bazo, páncreas y curvatura mayor del estómago	vv. gástricas cortas, v. gastroepiploica izquierda, vv. pancreáticas y v. mesentérica inferior	v. porta, en unión con la v. mesentérica superior
E	**v. facial** *v. facialis*	desde la parte lateral de la cara, se extiende oblicuamente hacia abajo, cruzando el borde inferior del cuerpo de la mandíbula	cara, amígdala, velo del paladar, glándula submandibular, plexo venoso pterigoideo (a través de la v. facial profunda) y seno cavernoso (a través de la v. oftálmica superior)	v. oftálmica superior, v. facial profunda, v. angular, v. retromandibular (división anterior), v. labial superior, vv. labiales inferiores, vv. palpebrales inferiores, vv. palpebrales superiores, vv. parotídeas, vv. masetéricas, v. submentoniana, v. palatina externa, vv. faríngeas y v. tiroidea superior	v. yugular interna
F	**v. facial profunda** *v. faciei profunda*	desde la fosa infratemporal, desciende sobre el maxilar superior justo por debajo del hueso cigomático	plexo pterigoideo	ninguna	v. facial

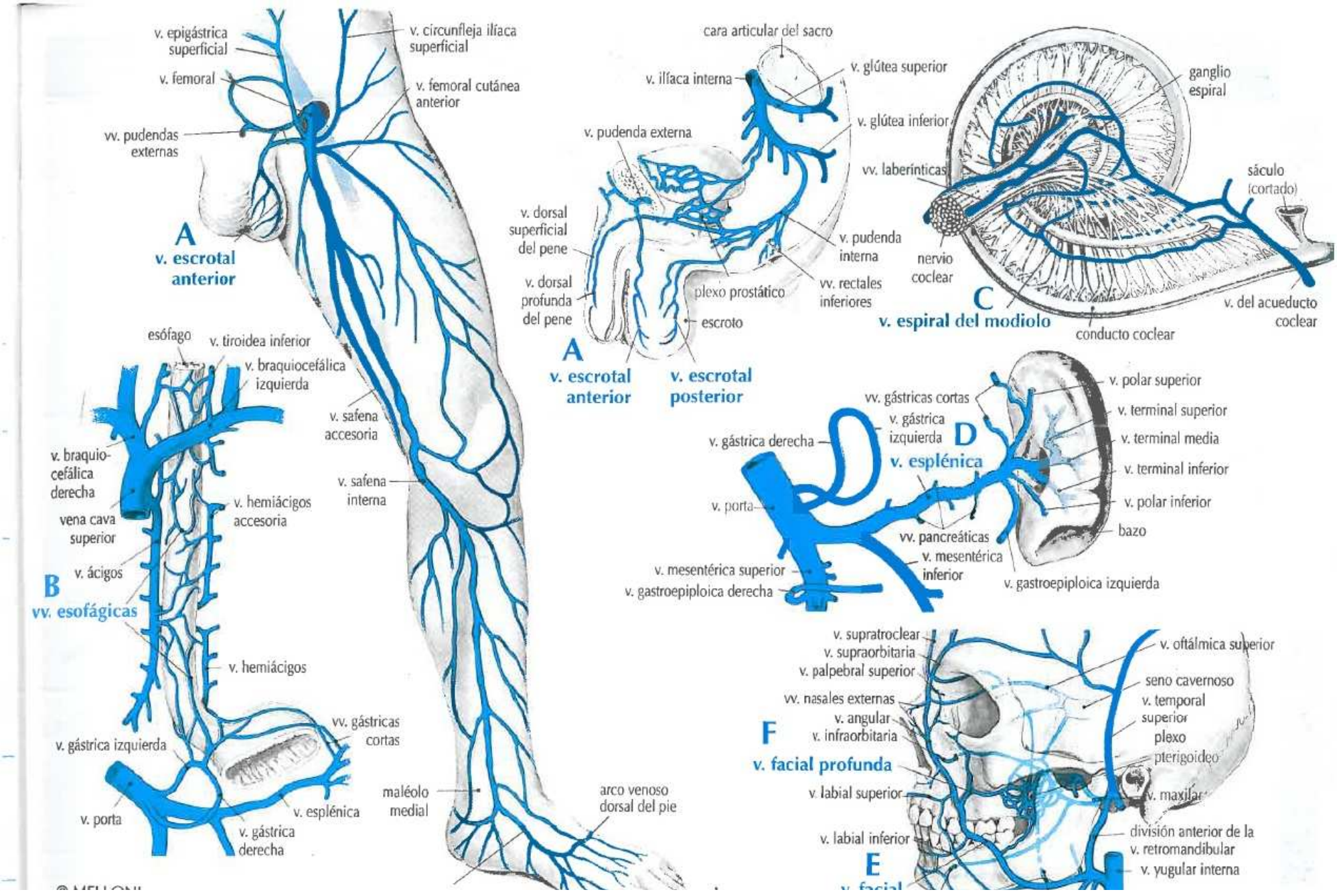
v. epigástrica superficial
v. femoral
vv. pudendas externas
v. circunfleja ilíaca superficial
v. femoral cutánea anterior
A
v. escrotal anterior
v. safena accesoria
v. safena interna
maléolo medial
arco venoso dorsal del pie
esófago
v. tiroidea inferior
v. braquiocefálica izquierda
v. braquio-cefálica derecha
vena cava superior
v. hemiácigos accesoria
v. ácigos
B
vv. esofágicas
v. hemiácigos
v. gástrica izquierda
vv. gástricas cortas
v. porta
v. esplénica
v. gástrica derecha
cara articular del sacro
v. ilíaca interna
v. glútea superior
v. glútea inferior
v. pudenda externa
v. dorsal superficial del pene
v. dorsal profunda del pene
v. pudenda interna
plexo prostático
vv. rectales inferiores
escroto
A
v. escrotal anterior
v. escrotal posterior
ganglio espiral
vv. laberínticas
sáculo (cortado)
nervio coclear
C
v. espiral del modiolo
conducto coclear
v. del acueducto coclear
v. polar superior
vv. gástricas cortas
v. terminal superior
v. gástrica izquierda
v. terminal media
v. gástrica derecha
D
v. esplénica
v. terminal inferior
v. polar inferior
v. porta
vv. pancreáticas
bazo
v. mesentérica inferior
v. mesentérica superior
v. gastroepiploica derecha
v. gastroepiploica izquierda
v. supratroclear
v. supraorbitaria
v. palpebral superior
v. oftálmica superior
seno cavernoso
vv. nasales externas
v. temporal superior
v. angular
v. infraorbitaria
F
v. facial profunda
plexo pterigoideo
v. labial superior
v. maxilar
v. labial inferior
división anterior de la v. retromandibular
E
v. yugular interna

	VENAS	LOCALIZACIÓN	DRENA	TRIBUTARIAS	DESEMBOCA EN
A	**v. facial transversa** *v. transversa faciei*	a través del músculo masetero y alrededor de un dedo de anchura por debajo del arco cigomático, se adentra profundamente en la glándula parótida	glándula parótida, músculo masetero y piel de la cara	v. infraorbitaria, vv. masetéricas, vv. parotídeas, vv. palpebrales laterales, v. bucal y v. facial	v. retromandibular o v. temporal superficial
B	**vv. faríngeas** *vv. pharyngeales*	faringe	musculatura faríngea	plexo faríngeo, vv. meníngeas y v. del conducto pterigoideo	v. yugular interna y ocasionalmente v. facial
C	**v. femoral** *v. femoralis*	desde el conducto aductor del muslo, asciende hasta la altura del ligamento inguinal	pared abdominal inferior, genitales externos, músculos del muslo y ganglios linfáticos superficiales	v. poplítea, v. femoral profunda, v. safena interna, vv. femorales circunflejas laterales y vv. femorales circunflejas mediales	v. ilíaca externa a la altura del ligamento inguinal
D	**vv. femorales circunflejas laterales** *vv. circumflexae femoris laterales*	zona posterolateral del muslo	cabeza y cuello del fémur y músculos del muslo	ramas transversas ascendentes y descendentes	v. femoral o v. femoral profunda
E	**vv. femorales circunflejas mediales** *vv. circumflexae femoris mediales*	zona posteromedial del muslo	articulación de la cadera y músculos aductores del muslo	ramas acetabulares profundas y transversas ascendentes	v. femoral o v. femoral profunda

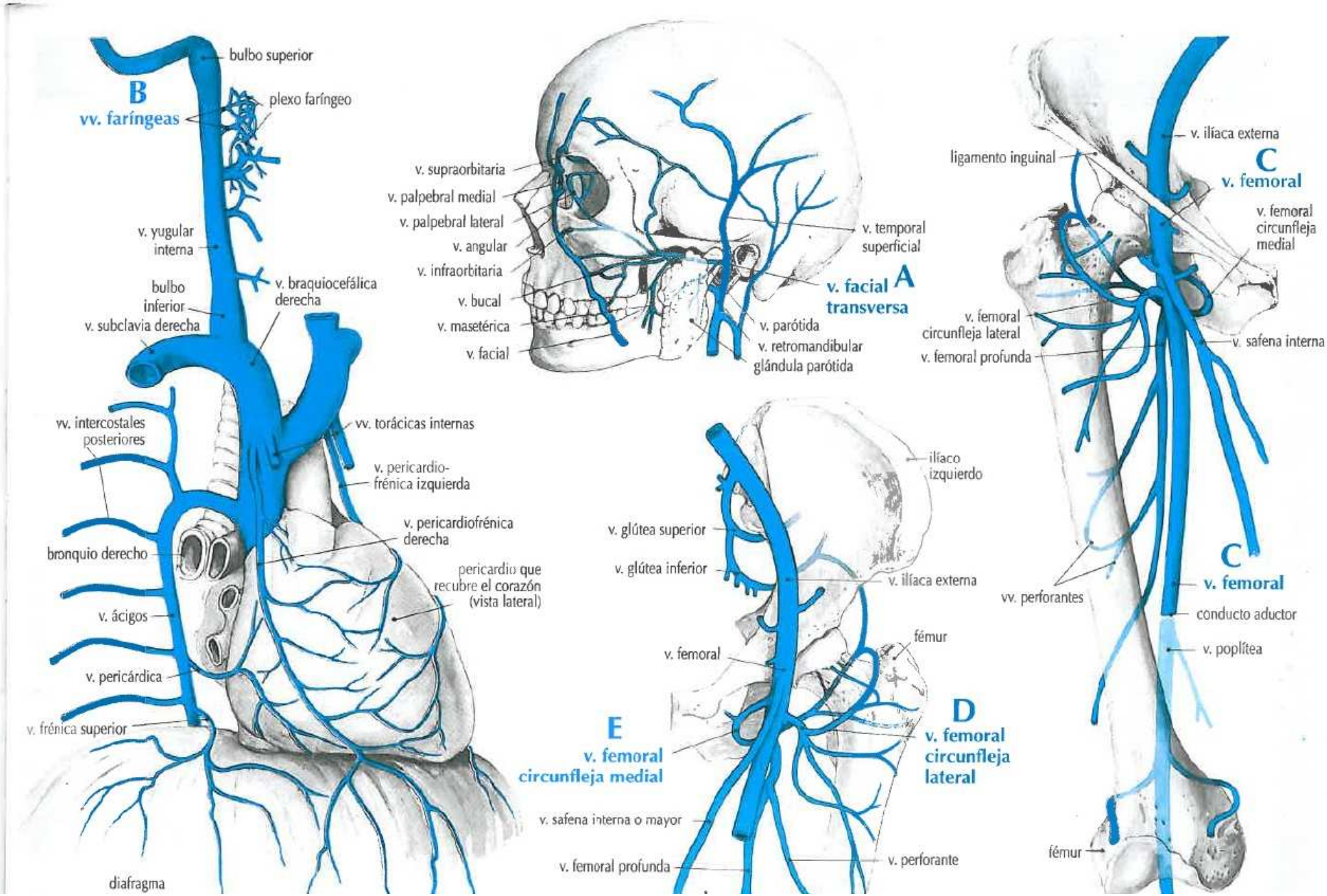
B
vv. faríngeas
bulbo superior
plexo faríngeo
v. yugular interna
bulbo inferior
v. braquiocefálica derecha
v. subclavia derecha
vv. intercostales posteriores
vv. torácicas internas
v. pericardio-frénica izquierda
v. pericardiofrénica derecha
bronquio derecho
pericardio que recubre el corazón (vista lateral)
v. ácigos
v. pericárdica
v. frénica superior
diafragma
v. supraorbitaria
v. palpebral medial
v. palpebral lateral
v. angular
v. infraorbitaria
v. bucal
v. masetérica
v. facial
v. temporal superficial
v. facial transversa
A
v. parótida
v. retromandibular
glándula parótida
ilíaco izquierdo
v. glútea superior
v. glútea inferior
v. ilíaca externa
fémur
v. femoral
E
v. femoral circunfleja medial
D
v. femoral circunfleja lateral
v. safena interna o mayor
v. femoral profunda
v. perforante
v. ilíaca externa
ligamento inguinal
C
v. femoral
v. femoral circunfleja medial
v. femoral circunfleja lateral
v. safena interna
v. femoral profunda
vv. perforantes
C
v. femoral
conducto aductor
v. poplítea
fémur

	VENAS	LOCALIZACIÓN	DRENA	TRIBUTARIAS	DESEMBOCA EN
A	**vv. frénicas inferiores** *vv. phrenicae inferiores*	superficie inferior del diafragma	diafragma	ninguna	parte derecha: vena cava inferior parte izquierda: v. suprarrenal izquierda y vena cava inferior
B	**vv. frénicas superiores** *vv. phrenicae superiores*	superficie superior del diafragma	diafragma	ninguna	v. ácigos y v. hemiácigos
C	**v. gástrica derecha** *v. gastrica dextra*	sigue la curvatura menor del estómago	ambas superficies de la parte superior del estómago, píloro	v. prepilórica	v. porta
D	**v. gástrica izquierda** *v. gastrica sinistra*	desde la parte inferior del esófago y superior del estómago, se dirige hacia abajo y hacia la derecha	ambas superficies del cardias en el estómago	vv. esofágicas	v. porta
E	**vv. gástricas cortas** *vv. gastricae breves*	se extienden por el interior del ligamento gastroesplénico entre el fundus gástrico y el bazo	fundus gástrico y lado izquierdo de la curvatura mayor del estómago	ninguna	v. esplénica

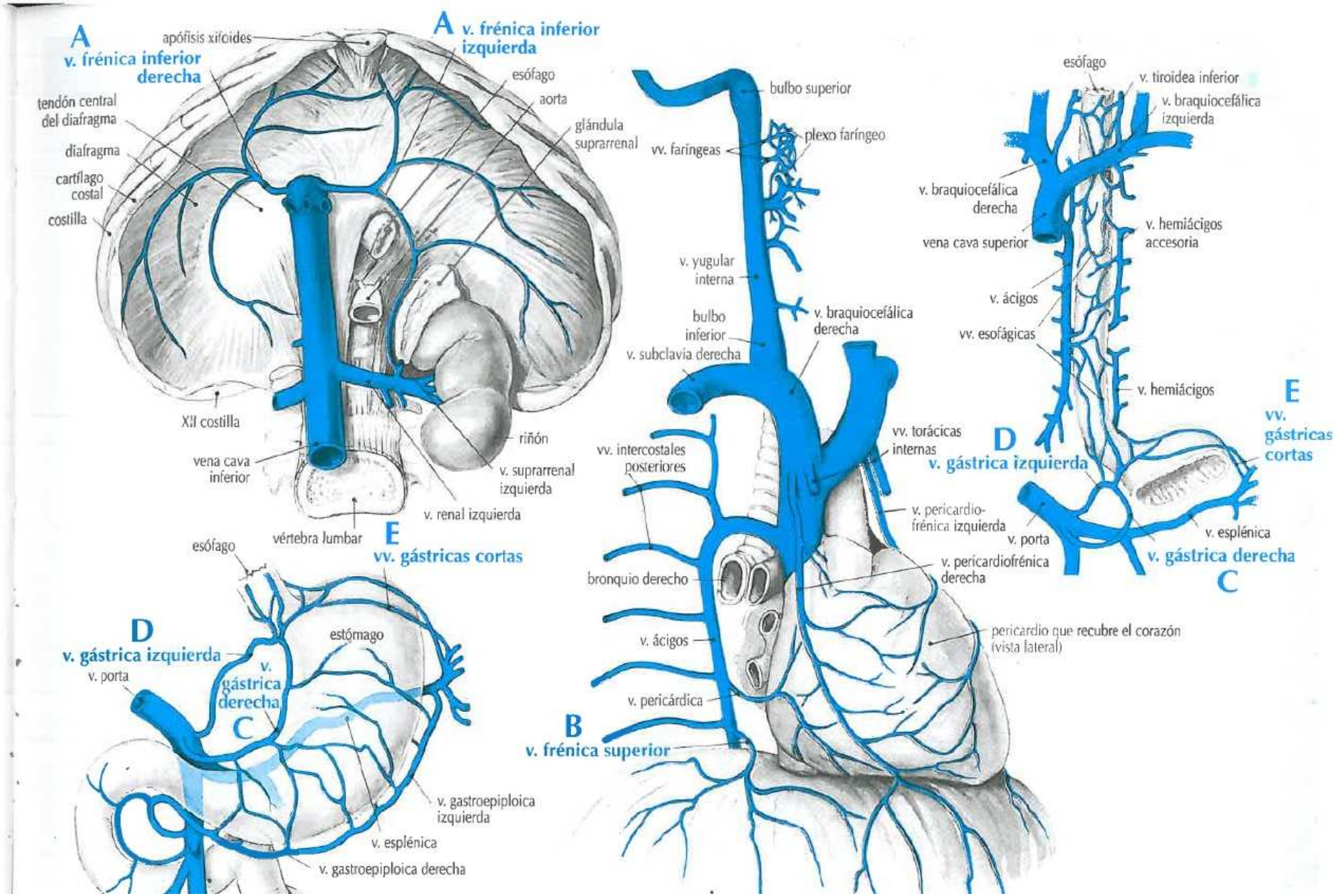
A
v. frénica inferior derecha
apófisis xifoides
A
v. frénica inferior izquierda
esófago
aorta
glándula suprarrenal
tendón central del diafragma
diafragma
cartílago costal
costilla
XII costilla
riñón
vena cava inferior
v. suprarrenal izquierda
v. renal izquierda
vértebra lumbar
E
vv. gástricas cortas
esófago
D
v. gástrica izquierda
v. porta
v. gástrica derecha
C
estómago
v. gastroepiploica izquierda
v. esplénica
v. gastroepiploica derecha
bulbo superior
plexo faríngeo
vv. faríngeas
v. yugular interna
bulbo inferior
v. braquiocefálica derecha
v. subclavia derecha
vv. torácicas internas
vv. intercostales posteriores
v. pericardio-frénica izquierda
v. pericardiofrénica derecha
bronquio derecho
pericardio que recubre el corazón (vista lateral)
v. ácigos
v. pericárdica
B
v. frénica superior
esófago
v. tiroidea inferior
v. braquiocefálica izquierda
v. braquiocefálica derecha
vena cava superior
v. hemiácigos accesoria
v. ácigos
vv. esofágicas
v. hemiácigos
D
v. gástrica izquierda
E
vv. gástricas cortas
v. porta
v. esplénica
v. gástrica derecha
C

	VENAS	LOCALIZACIÓN	DRENA	TRIBUTARIAS	DESEMBOCA EN
A	**v. gastroepiploica derecha** v. gastroomental derecha *v. gastroepiploica dextra* *v. gastro-omentalis dextra*	de izquierda a derecha a lo largo de la parte inferior de la curvatura mayor del estómago	ambas superficies de la parte inferior del estómago y del epiplón mayor adyacente	ramas desde ambas caras de la parte inferior del estómago y el epiplón mayor	v. mesentérica superior, por debajo de la altura del cuello del páncreas
B	**v. gastroepiploica izquierda** v. gastroomental izquierda *v. gastroepiploica sinistra* *v. gastro-omentalis sinistra*	de derecha a izquierda a lo largo de la parte superior de la curvatura mayor del estómago	ambas superficies de la parte superior del estómago y del epiplón mayor adyacente	ramas desde ambas caras de la parte superior del estómago y el epiplón mayor	v. esplénica
C	**vv. glúteas inferiores** *vv. gluteae inferiores*	desde la parte superior de la cara posterior del muslo, entran en la pelvis a través de la parte inferior del agujero ciático mayor	músculos de la nalga y parte posterior del muslo	vv. femorales circunflejas mediales y primera v. perforante	v. ilíaca interna
D	**vv. glúteas superiores** *vv. gluteae superiores*	vv. cortas por debajo del músculo glúteo mayor, que se dirigen hacia delante a la pelvis a través del agujero ciático mayor (por encima del músculo piriforme)	músculos de la nalga, ilion y piel por encima del sacro	v. nutriente del ilíaco, ramas musculares (profunda y superficial) y cutáneas y vv. glúteas inferiores	v. ilíaca interna
E	**v. hemiácigos** *v. hemiazygos*	desde el lado izquierdo de la columna vertebral, a la altura de la segunda vértebra lumbar, se dirige hacia arriba atravesando el diafragma, hasta la octava vértebra dorsal, donde se curva oblicuamente a la derecha y cruza la columna vertebral por detrás de la aorta y el esófago	espacios intercostales, músculos de la espalda, cuerpos vertebrales, mediastino y esófago	vv. intercostales posteriores, IX-XI, v. hemiácigos accesoria, vv. esofágicas izquierdas, vv. mediastínicas izquierdas, unión de las vv. lumbares ascendentes y las subcostales y vv. frénicas superiores	v. ácigos, a la altura de la novena vértebra dorsal
F	**v. hemiácigos accesoria** *v. hemiazygos accesoria*	situada verticalmente en el mediastino posterior sobre el lado izquierdo de las vértebras dorsales quinta a octava	espacio intercostal, mediastino y bronquio	vv. intercostales cuarta a octava y vv. bronquiales posteriores izquierdas	v. ácigos o v. hemiácigos
G	**vv. hepáticas** *vv. hepaticae*	cara posterior de los lóbulos derecho, izquierdo y caudado del hígado	hígado	v. hepática derecha: vv. sublobulillares del lóbulo derecho del hígado v. hepática intermedia: vv. sublobulillares del lóbulo caudado del hígado v. hepática izquierda: vv. sublobulillares del lóbulo izquierdo del hígado	vena cava inferior

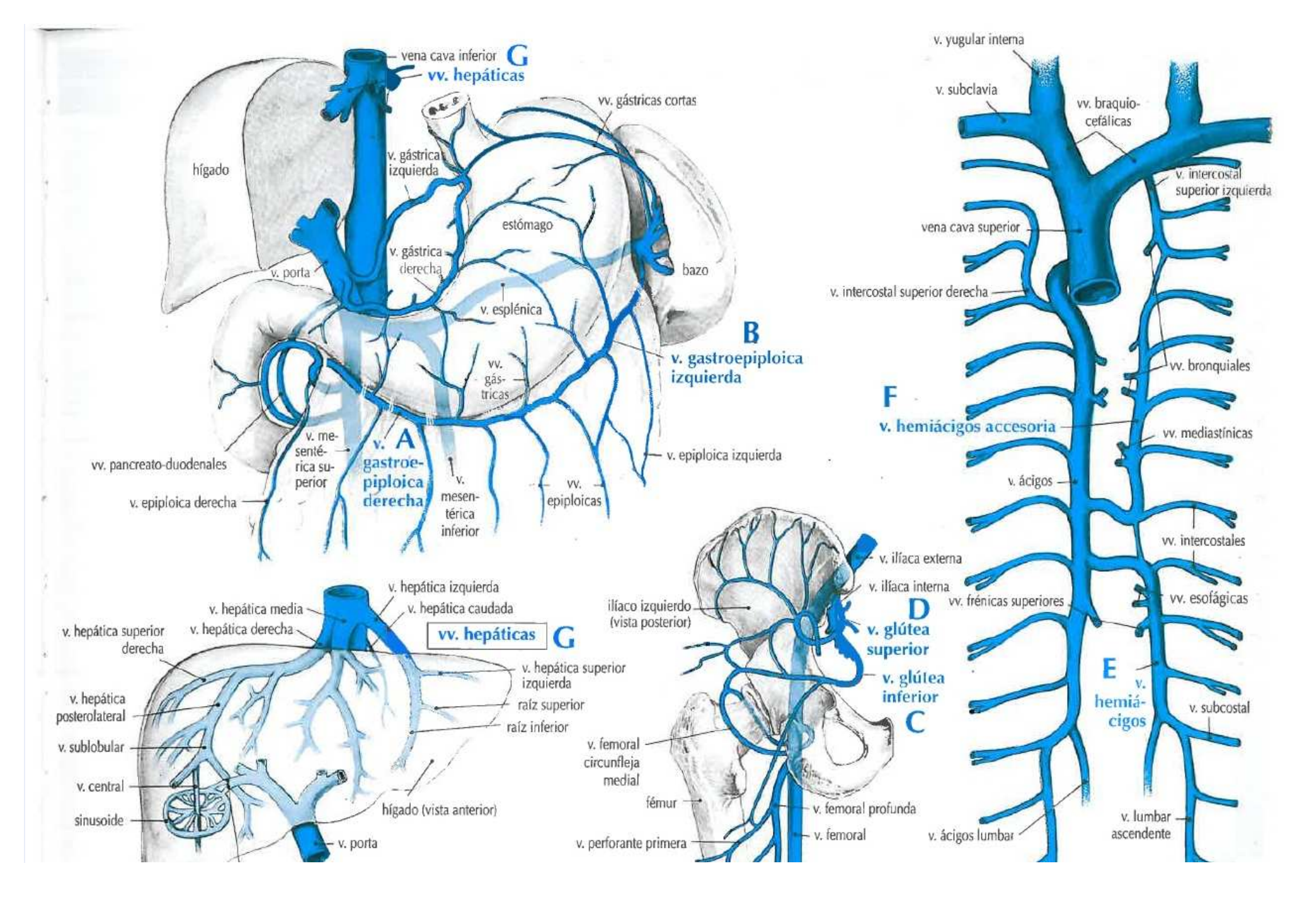
vena cava inferior
G
vv. hepáticas
vv. gástricas cortas
hígado
v. gástrica izquierda
estómago
v. gástrica derecha
bazo
v. porta
v. esplénica
B
v. gastroepiploica izquierda
vv. gás-tricas
v. me-sentérica superior
A
v. gastroepiploica derecha
v. epiploica izquierda
vv. pancreato-duodenales
v. mesentérica inferior
vv. epiploicas
v. epiploica derecha
v. hepática izquierda
v. hepática media
v. hepática caudada
v. hepática derecha
vv. hepáticas
G
v. hepática superior derecha
v. hepática superior izquierda
v. hepática posterolateral
raíz superior
raíz inferior
v. sublobular
v. central
sinusoide
hígado (vista anterior)
v. porta
v. ilíaca externa
v. ilíaca interna
ilíaco izquierdo (vista posterior)
D
v. glútea superior
v. glútea inferior
C
v. femoral circunfleja medial
fémur
v. femoral profunda
v. perforante primera
v. femoral
v. yugular interna
v. subclavia
vv. braquio-cefálicas
v. intercostal superior izquierda
vena cava superior
v. intercostal superior derecha
vv. bronquiales
F
v. hemiácigos accesoria
vv. mediastínicas
v. ácigos
vv. intercostales
vv. frénicas superiores
vv. esofágicas
E
v. hemiá-cigos
v. subcostal
v. ácigos lumbar
v. lumbar ascendente

	VENAS	LOCALIZACIÓN	DRENA	TRIBUTARIAS	DESEMBOCA EN
A	**vv. hipofisiarias inferiores** *vv. hypophysiales inferiores*	hipófisis	neurohipófisis y adenohipófisis	vasos portales largos y cortos y sinusoides de la hipófisis	senos venosos durales
B	**vv. ileales** *vv. ileales*	adyacentes al íleon	íleon	vv. marginales	v. mesentérica superior
C	**v. ileocólica** (ramas superior e inferior) *v. ileocolica*	fosa ilíaca derecha	ciego, apéndice, parte inferior del colon ascendente e íleon terminal	v. cecal anterior, v. cecal posterior, v. apendicular, vv. ileales y rama ascendente	v. mesentérica superior
D	**v. ilíaca común** *v. iliaca communis*	desde la parte frontal de la articulación sacroilíaca, asciende oblicuamente hasta la altura de la cuarta vértebra lumbar	región glútea, periné, extremidad inferior y pared abdominal inferior	v. ilíaca externa, v. ilíaca interna, v. iliolumbar, vv. sacras laterales, v. sacra media (drenada por la v. ilíaca común izquierda) y v. lumbar ascendente	vena cava inferior a la altura de la quinta vértebra lumbar
E	**v. ilíaca externa** *v. iliaca externa*	desde detrás del ligamento inguinal, asciende hasta la parte frontal de la articulación sacroilíaca	pared abdominal, genitales externos, músculo cremáster y extremidad inferior	v. femoral, v. epigástrica inferior, v. circunfleja ilíaca profunda y vv. púbicas	v. ilíaca común en unión con la v. ilíaca interna
F	**v. ilíaca interna** v. hipogástrica *v. iliaca interna*	desde la escotadura ciática mayor hasta el borde de la pelvis	vísceras de la pelvis, periné, genitales externos, nalga y lado medial del muslo	vv. glúteas superiores, vv. glúteas inferiores, vv. pudendas internas, vv. obturatrices, v. sacra lateral, vv. vesicales, vv. uterinas, vv. sacras laterales y v. iliolumbar	v. ilíaca común en unión con la v. ilíaca externa
G	**v. iliolumbar** *v. iliolumbalis*	abdomen inferior	músculos psoas mayor y cuadrado lumbar y pared glútea y abdominal	ramas lumbar e ilíaca (anastomosis con las vv. lumbar y circunfleja ilíaca profunda)	v. ilíaca común o v. ilíaca interna
H	**v. intercostal superior derecha** *v. intercostalis superior dextra*	desde los espacios intercostales derechos superiores, se dirige hacia la zona del lado posterior de la vena cava superior	espacios intercostales	vv. intercostales posteriores segunda, tercera y ocasionalmente cuarta	v. ácigos
I	**v. intercostal superior izquierda** *v. intercostalis superior sinistra*	desde los espacios intercostales izquierdos superiores, se dirige en dirección oblicua hasta la zona del lado izquierdo del arco aórtico	espacios intercostales izquierdos segundo, tercero y ocasionalmente cuarto	vv. intercostales posteriores izquierdas segunda, tercera y ocasionalmente cuarta, vv. bronquiales izquierdas y v. pericardiofrénica izquierda (ocasionalmente)	v. braquiocefálica izquierda
J	**v. intercostal suprema**	primer espacio intercostal	primer espacio intercostal	ninguna	v. braquiocefálica o v. vertebral

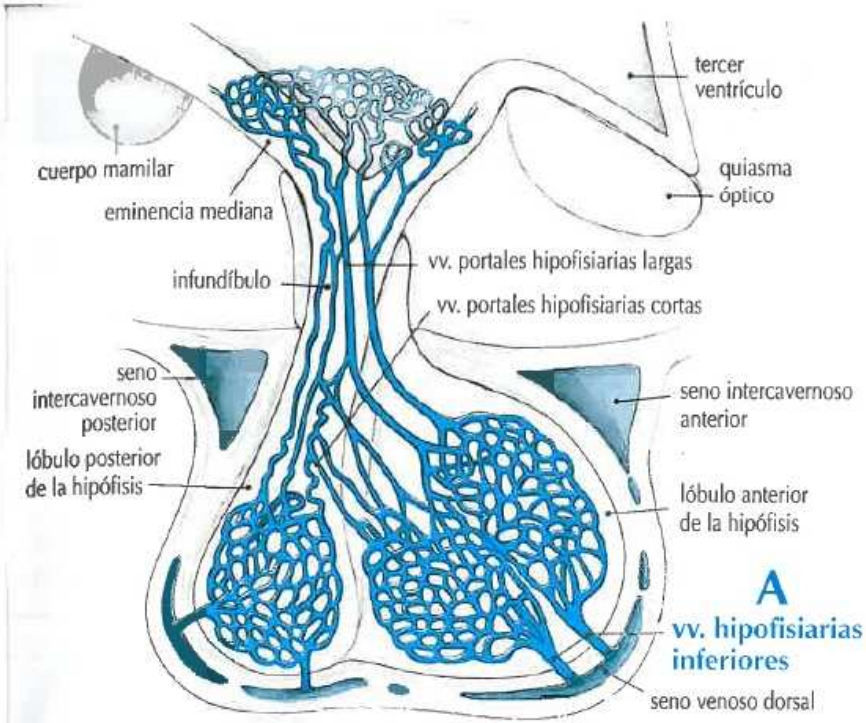
tercer ventrículo
cuerpo mamilar
quiasma óptico
eminencia mediana
infundíbulo
vv. portales hipofisiarias largas
vv. portales hipofisiarias cortas
seno intercavernoso posterior
seno intercavernoso anterior
lóbulo posterior de la hipófisis
lóbulo anterior de la hipófisis
A
vv. hipofisiarias inferiores
seno venoso dorsal

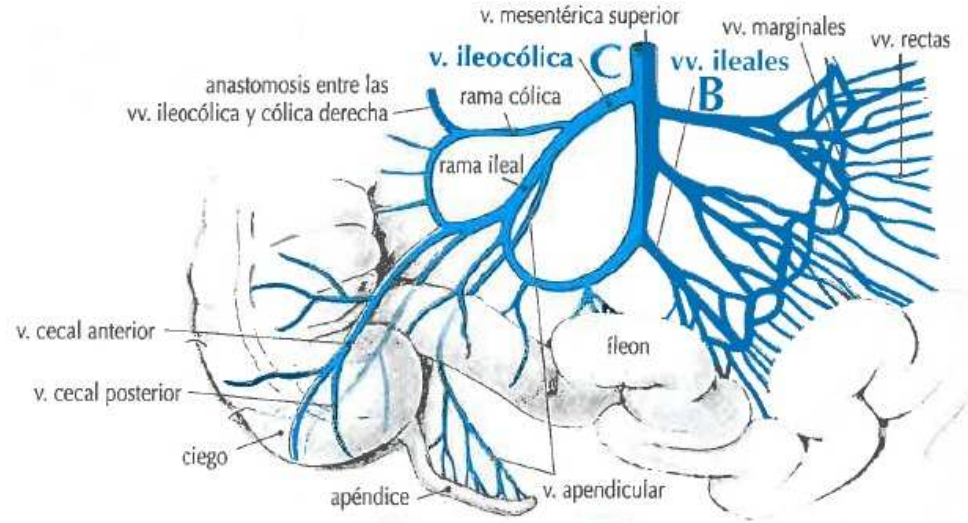
v. mesentérica superior
vv. marginales
vv. rectas
v. ileocólica C
vv. ileales B
anastomosis entre las vv. ileocólica y cólica derecha
rama cólica
rama ileal
v. cecal anterior
íleon
v. cecal posterior
ciego
apéndice
v. apendicular

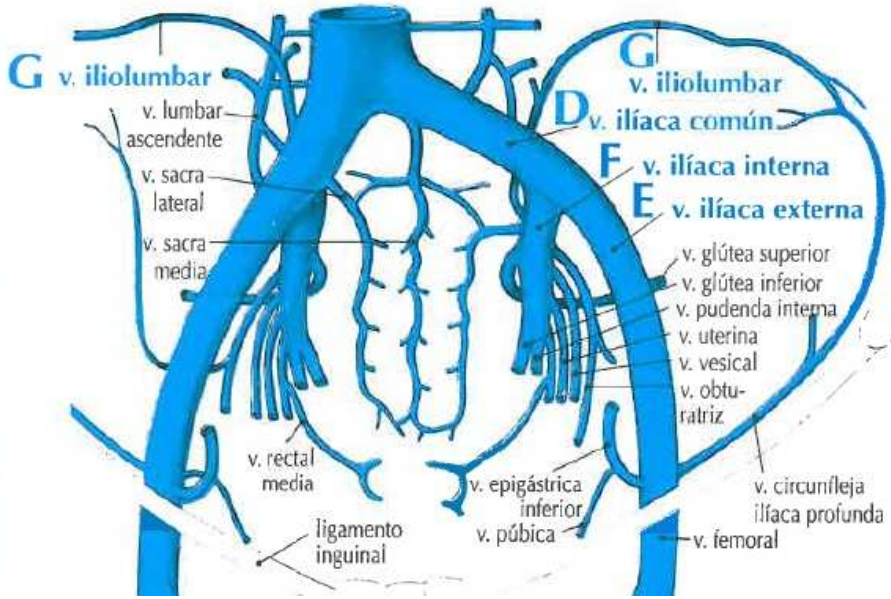
G v. iliolumbar
v. lumbar ascendente
v. sacra lateral
v. sacra media
G v. iliolumbar
D v. ilíaca común
F v. ilíaca interna
E v. ilíaca externa
v. glútea superior
v. glútea inferior
v. pudenda interna
v. uterina
v. vesical
v. obturatriz
v. rectal media
v. epigástrica inferior
v. púbica
ligamento inguinal
v. circunfleja ilíaca profunda
v. femoral

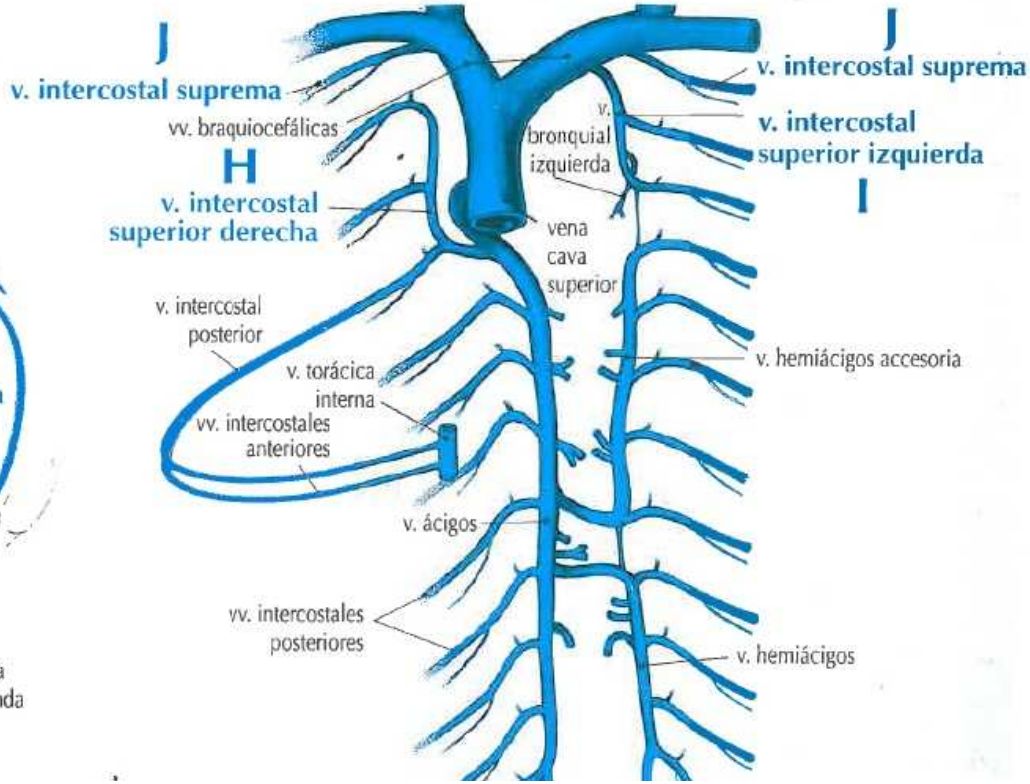
J
v. intercostal suprema
vv. braquiocefálicas
H
v. intercostal superior derecha
J
v. intercostal suprema
v. bronquial izquierda
v. intercostal superior izquierda
I
vena cava superior
v. intercostal posterior
v. torácica interna
vv. intercostales anteriores
v. hemiácigos accesoria
v. ácigos
vv. intercostales posteriores
v. hemiácigos

	VENAS	LOCALIZACIÓN	DRENA	TRIBUTARIAS	DESEMBOCA EN
A	**vv. intercostales anteriores** *vv. intercostales anteriores*	nueve espacios intercostales superiores	espacios intercostales, músculos pectorales mayor y menor, mamas y piel del tórax	vv. costoaxilares y vv. perforantes	vv. torácicas internas y vv. musculofrénicas
B	**vv. intercostales posteriores** *vv. intercostales posterior*	espacios intercostales	espacios intercostales y músculos y piel de la espalda	ramas dorsal y espinal y vv. intervertebrales	lado derecho: primera – v. braquiocefálica derecha segunda, tercera y cuarta – v. intercostal superior derecha quinta, sexta y séptima – v. ácigos octava, novena, décima, undécima y duodécima – v. ácigos lado izquierdo: primera – v. braquiocefálica izquierda segunda, tercera y cuarta – v. intercostal superior izquierda quinta, sexta, séptima y octava – v. hemiácigos accesoria novena, décima, undécima y duodécima – v. hemiácigos

v. intercostal suprema

vv. braquiocefálicas

v. intercostal superior derecha

B

v. intercostal posterior

v. torácica interna

vv. intercostales anteriores

v. ácigos

B

vv. intercostales posteriores

v. intercostal suprema

v. intercostal superior izquierda

v. bronquial izquierda

vena cava superior

v. hemiácigos accesoria

v. hemiácigos

v. braquiocefálica derecha

v. torácica interna

v. axilar

v. torácica lateral

vv. costoaxilares

A

vv. intercostales anteriores

v. toracoepigástrica

v. circunfleja ilíaca profunda

v. braquiocefálica izquierda

v. torácica interna

v. pericardiofrénica

vv. intercostales posteriores

A

vv. intercostales anteriores

v. musculo-frénica

vv. epigástricas superiores

médula espinal

v. intervertebral

B

v. intercostal posterior

rama dorsal

B

v. intercostal posterior

v. hemiácigos

	VENAS	LOCALIZACIÓN	DRENA	TRIBUTARIAS	DESEMBOCA EN
A	**vv. interlobulares del riñón** *vv. interlobares renis*	desde la unión corticomedular del riñón, se descienden entre las pirámides del riñón (lóbulos renales)	arcadas venosas del riñón	vv. arciformes	v. renal
B	**vv. interlobulillares del riñón** *vv. interlobulares renis*	desde la parte superficial de la corteza renal, se extienden hacia la unión corticomedular	red capilar peritubular de la zona corticomedular del riñón	plexo capilar cortical, vénulas estrelladas, vv. perforantes y plexo venoso capsular	vv. arciformes
C	**v. intermedia del antebrazo** *v. intermedia antebrachii*	parte frontal del antebrazo	antebrazo y palma de la mano	plexo venoso palmar superficial y red venosa subcutánea del antebrazo	v. basílica o v. cubital intermedia (mediana)
D	**v. intervertebrales** *v. intervertebralis*	agujero intervertebral	columna vertebral	venas de la médula espinal y plexos venosos vertebrales interno y externo	cuello: v. vertebral tórax: v. intercostal posterior abdomen: vv. lumbares pelvis: vv. sacras laterales
E	**vv. laberínticas** *vv. labyrinthi*	atraviesa el conducto auditivo interno desde el vestíbulo, los canales semicirculares y la cóclea del oído interno	utrículo, sáculo, canales semicirculares, lámina espiral y membrana basilar	vv. cocleares y vestibulares	seno petroso inferior o seno sigmoideo

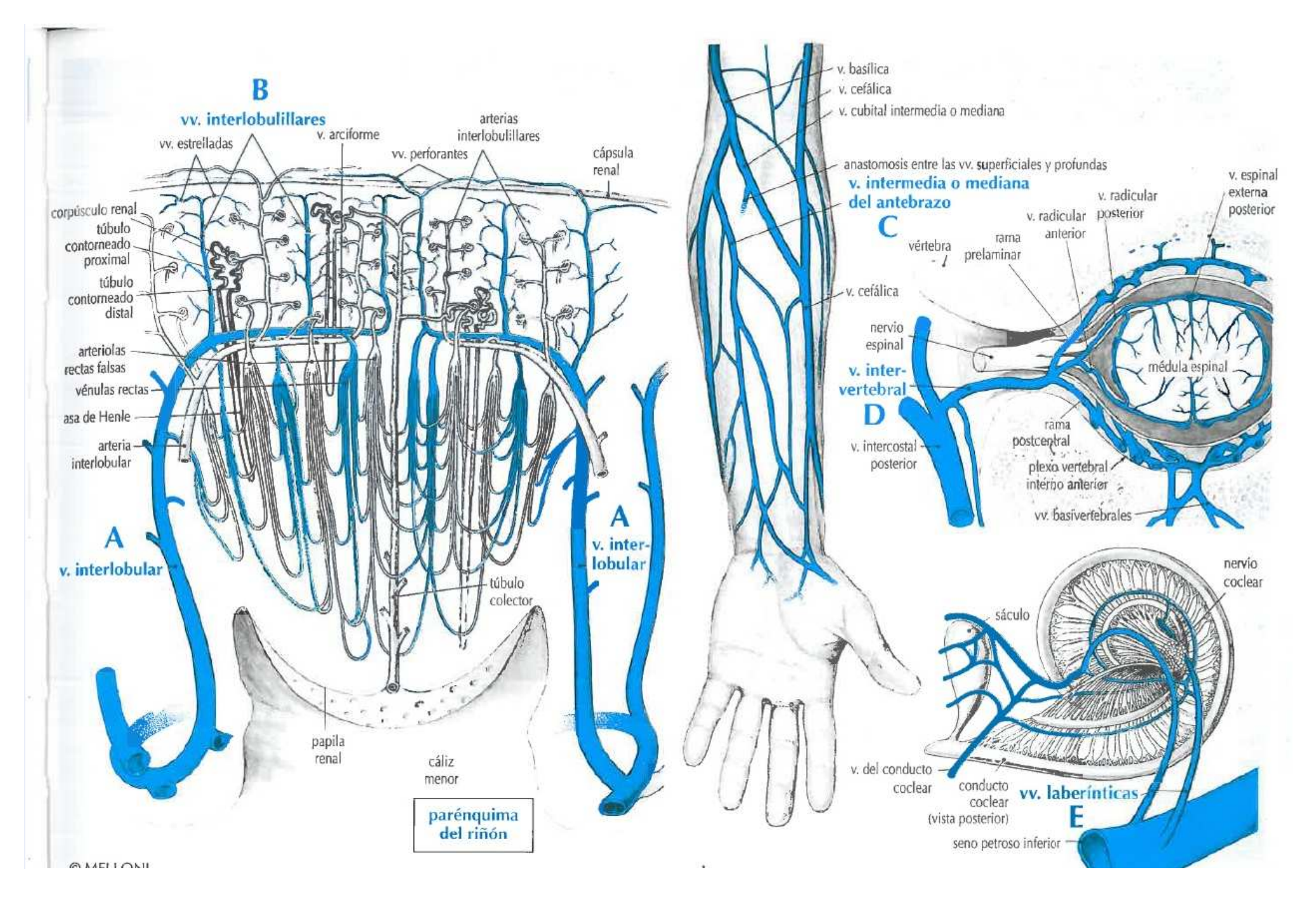
B
vv. interlobulillares
vv. estrelladas
v. arciforme
vv. perforantes
arterias interlobulillares
cápsula renal
corpúsculo renal
túbulo contorneado proximal
túbulo contorneado distal
arteriolas rectas falsas
vénulas rectas
asa de Henle
arteria interlobular
A
v. interlobular
A
v. inter-lobular
túbulo colector
papila renal
cáliz menor
parénquima del riñón
v. basílica
v. cefálica
v. cubital intermedia o mediana
anastomosis entre las vv. superficiales y profundas
v. intermedia o mediana del antebrazo
C
v. cefálica
v. espinal externa posterior
v. radicular posterior
v. radicular anterior
rama prelaminar
vértebra
nervio espinal
v. inter-vertebral
D
médula espinal
rama postcentral
v. intercostal posterior
plexo vertebral interno anterior
vv. basivertebrales
nervio coclear
sáculo
v. del conducto coclear
conducto coclear (vista posterior)
vv. laberínticas
E
seno petroso inferior

© MELLONI

	VENAS	LOCALIZACIÓN	DRENA	TRIBUTARIAS	DESEMBOCA EN
A	**vv. labiales** *vv. labiales*	labios mayores	labios mayores	ninguna	v. anterior: vv. pudendas externas v. posterior: v. pudenda interna
B	**vv. labiales inferiores** *vv. labiales inferiores*	labio inferior	labio inferior y barbilla	ninguna	v. facial o v. submentoniana
C	**vv. labiales superiores** *vv. labiales superiores*	labio superior	labio superior y filtro o surco subnasal	ninguna	v. facial
D	**v. laríngea inferior** *v. laryngea inferior*	parte dorsal de la laringe	músculos y mucosa de la laringe	ninguna	v. tiroidea inferior
E	**v. laríngea superior** *v. laryngea superior*	laringe	glándulas, músculos y mucosa de la laringe	ninguna	v. tiroidea superior
F	**v. lingual** *v. lingualis*	desde el lado inferior de la lengua, desciende en trayectoria tortuosa hasta la altura del hueso hioides	lengua, glándula sublingual, amígdala, encías y epíglotis	vv. dorsales de la lengua, v. profunda de la lengua (ocasionalmente), v. submentoniana (ocasionalmente) y v. satélite del nervio hipogloso	v. yugular interna (cerca del asta mayor del hueso hioides) o v. facial
G	**v. lumbar ascendente** *v. lumbalis ascendens*	de la apófisis ventral hasta la transversa de las vértebras lumbares	plexo lumbar, músculos de la espalda y médula espinal	vv. sacras laterales y vv. lumbares	parte derecha: v. ácigos en unión con la v. subcostal parte izquierda: v. hemiácigos en unión con la v. subcostal
H	**vv. lumbares** (normalmente cuatro en cada lado) *vv. lumbales*	paredes lumbares	músculos y piel de la región lumbar y paredes del abdomen	plexos vertebrales y ramas dorsal y abdominal	primera y segunda: v. lumbar ascendente tercera y cuarta: vena cava inferior

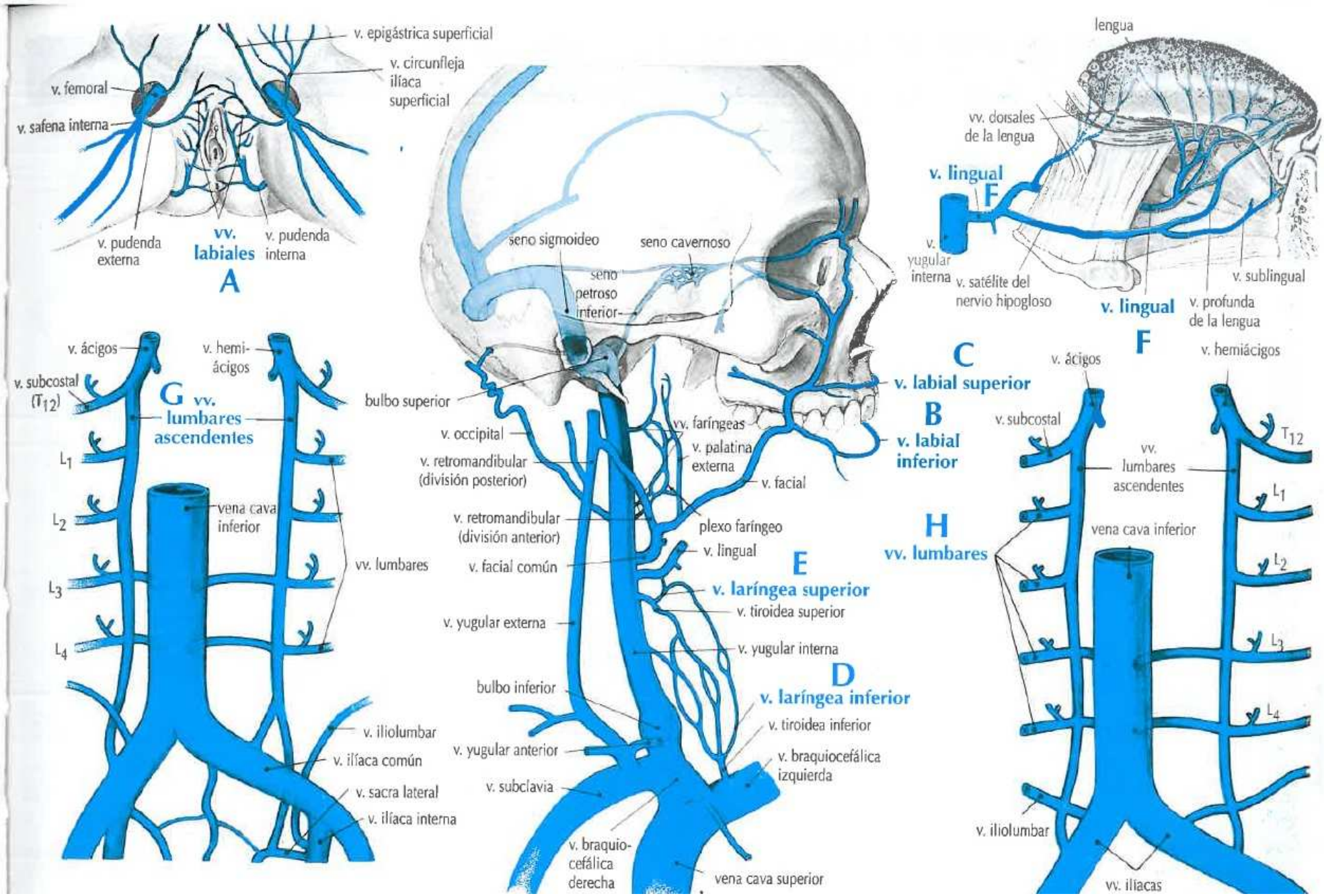
v. epigástrica superficial
v. circunfleja ilíaca superficial
v. femoral
v. safena interna
v. pudenda externa
vv. labiales
v. pudenda interna
A
seno sigmoideo
seno cavernoso
seno petroso inferior
lengua
vv. dorsales de la lengua
v. lingual
F
v. yugular interna
v. satélite del nervio hipogloso
v. lingual
v. profunda de la lengua
v. sublingual
C
v. labial superior
B
v. labial inferior
v. ácigos
v. hemiácigos
v. subcostal (T_{12})
G
vv. lumbares ascendentes
L_1
L_2
L_3
L_4
vena cava inferior
vv. lumbares
v. iliolumbar
v. ilíaca común
v. sacra lateral
v. ilíaca interna
bulbo superior
v. occipital
v. retromandibular (división posterior)
v. retromandibular (división anterior)
v. facial común
v. yugular externa
bulbo inferior
v. yugular anterior
v. subclavia
v. braquiocefálica derecha
vena cava superior
vv. faríngeas
v. palatina externa
v. facial
plexo faríngeo
v. lingual
E
v. laríngea superior
v. tiroidea superior
v. yugular interna
D
v. laríngea inferior
v. tiroidea inferior
v. braquiocefálica izquierda
v. ácigos
v. hemiácigos
v. subcostal
T_{12}
vv. lumbares ascendentes
L_1
H
vv. lumbares
vena cava inferior
L_2
L_3
L_4
v. iliolumbar
vv. ilíacas

	VENAS	LOCALIZACIÓN	DRENA	TRIBUTARIAS	DESEMBOCA EN
A	**vv. masetéricas** *vv. massetericae*	pómulo, sobre el músculo masetero	músculo masetero y piel que lo cubre	ninguna	v. facial, v. retromandibular, plexo pterigoideo o v. facial transversa
B	**v. maxilar** *v. maxillaris*	tronco corto desde el extremo posterior del plexo pterigoideo, sigue lateralmente entre el ligamento esfenomandibular y el cuello de la mandíbula	articulación temporomandibular, músculos pterigoideo y temporal, trompa auditiva, senos, dientes y oído	plexo pterigoideo	v. retromandibular en unión con la v. temporal superficial
C	**vv. meníngeas** *vv. meningeae*	en la capa endóstica de la duramadre	duramadre que cubre la convexidad del cerebro, hoz del cerebro, tienda del cerebelo, hoz del cerebelo y cráneo	senos venosos y vv. diploicas	senos regionales y vv. eferentes fuera de la cavidad craneal
D	**vv. meníngeas medias** *vv. meningeae mediae*	en la capa endóstica de la duramadre	cráneo, duramadre y músculo tensor del tímpano	vv. meníngeas tributarias (frontal, parietal, petrosa y timpánica superior), vv. cerebrales inferiores, vv. diploicas y v. cerebral superficial media	plexo venoso pterigoideo a través de los agujeros espinoso, oval o rasgado
E	**v. mesentérica inferior** *v. mesenterica inferior*	desde la zona del recto superior asciende hasta la altura del cuerpo del páncreas	recto superior, sigma y colon descendente	v. rectal superior (hemorroidal), vv. sigmoideas, v. cólica izquierda y v. rectosigmoidea	v. esplénica o unión de la v. esplénica y la v. mesentérica superior
F	**v. mesentérica superior** *v. mesenterica superior*	desde la fosa ilíaca derecha asciende entre las dos capas del mesenterio hasta la altura del cuello del páncreas	intestino delgado (excepto la mitad proximal del duodeno), ciego, apéndice vermiforme y partes ascendente y transversa del colon	v. cólica derecha, v. cólica media, v. ileocólica, vv. yeyunales, v. gastroepiploica derecha, v. pancreaticoduodenal inferior y vv. ileales	v. porta en unión con la v. esplénica
G	**vv. metacarpianas dorsales** *vv. metacarpales dorsales*	en el dorso de la mano sobre los dos tercios distales del metacarpo	dedos	vv. digitales dorsales de los dedos adyacentes	red venosa en el dorso de la mano
H	**vv. metacarpianas palmares** *vv. metacarpales palmares*	cara palmar del metacarpo	dedos y metacarpo	vv. perforantes	arco venoso palmar profundo

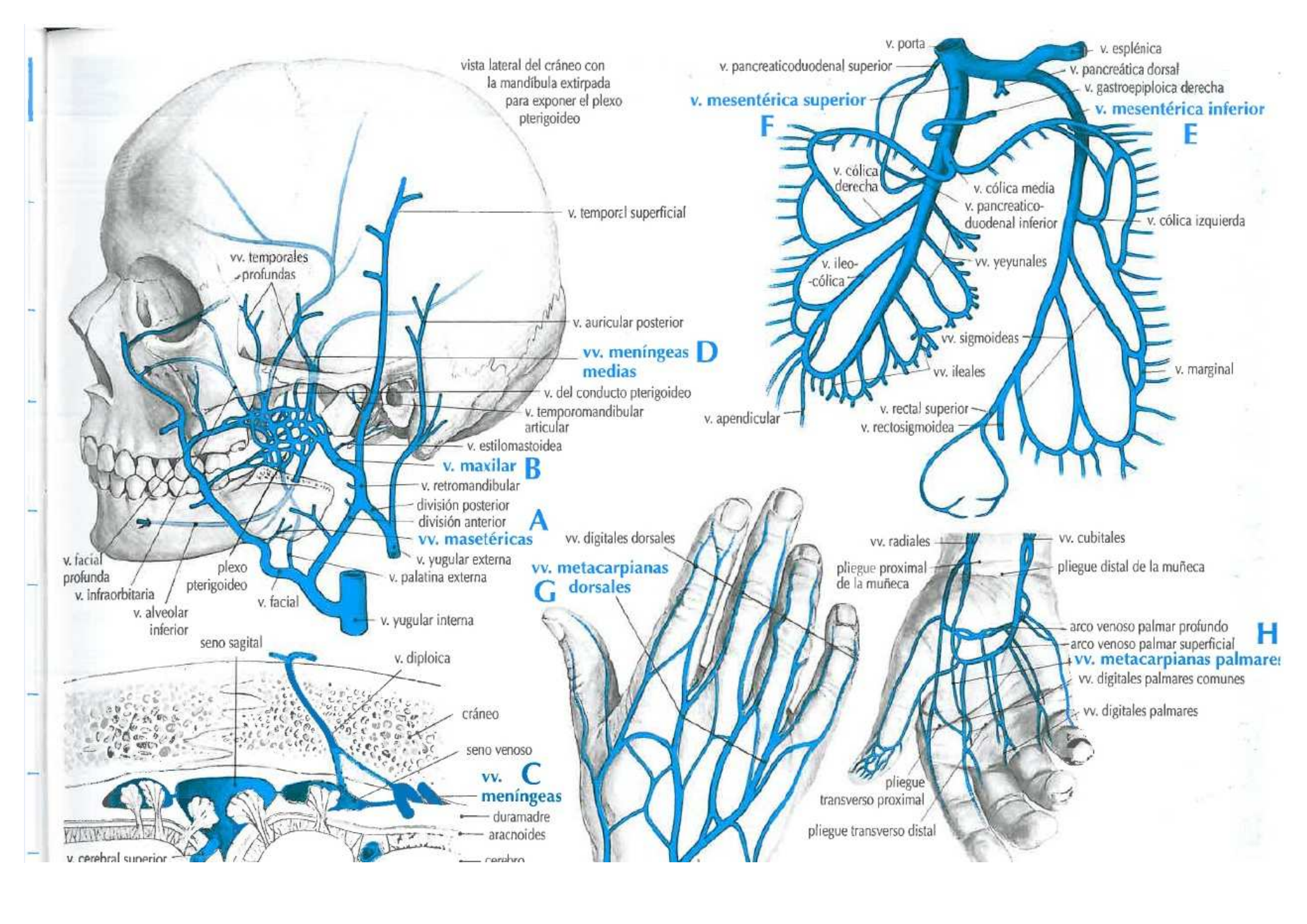
vista lateral del cráneo con la mandíbula extirpada para exponer el plexo pterigoideo
v. temporal superficial
vv. temporales profundas
v. auricular posterior
vv. meníngeas medias
D
v. del conducto pterigoideo
v. temporomandibular articular
v. estilomastoidea
v. maxilar
B
v. retromandibular
división posterior
división anterior
A
vv. masetéricas
v. yugular externa
v. palatina externa
v. facial profunda
v. infraorbitaria
plexo pterigoideo
v. alveolar inferior
v. facial
v. yugular interna
seno sagital
v. diploica
cráneo
seno venoso
vv. meníngeas
C
duramadre
aracnoides
v. cerebral superior
cerebro
v. porta
v. pancreaticoduodenal superior
v. esplénica
v. pancreática dorsal
v. gastroepiploica derecha
v. mesentérica superior
F
v. mesentérica inferior
E
v. cólica derecha
v. cólica media
v. pancreatico-duodenal inferior
v. cólica izquierda
v. ileo-cólica
vv. yeyunales
vv. sigmoideas
vv. ileales
v. marginal
v. apendicular
v. rectal superior
v. rectosigmoidea
vv. digitales dorsales
vv. metacarpianas dorsales
G
vv. radiales
vv. cubitales
pliegue proximal de la muñeca
pliegue distal de la muñeca
arco venoso palmar profundo
arco venoso palmar superficial
H
vv. metacarpianas palmares
vv. digitales palmares comunes
vv. digitales palmares
pliegue transverso proximal
pliegue transverso distal

	VENAS	LOCALIZACIÓN	DRENA	TRIBUTARIAS	DESEMBOCA EN
A	**vv. metatarsianas dorsales** *vv. metatarsales dorsales pedis*	superficie dorsal del pie	dedos de los pies y parte dorsal del pie	vv. digitales dorsales de los dedos de los pies	arco venoso dorsal
B	**v. metatarsianas plantares** *vv. metatarsales plantares*	cara plantar del metatarso	dedos de los pies	vv. digitales plantares y vv. perforantes	arco venoso plantar profundo
C	**vv. musculofrénicas** *vv. musculophrenicae*	inmediatamente por debajo de los cartílagos costales de las costillas inferiores	diafragma, pared abdominal y espacios intercostales inferiores	v. intercostal anterior y v. circunfleja ilíaca profunda	vv. torácicas internas
D	**vv. nasales externas** *vv. nasales externae*	superficie externa de la nariz	ala y dorso de la nariz	ninguna	v. angular
E	**vv. obturatrices** *vv. obturatoriae*	desde la zona más alta del muslo, entra en la pelvis a través del conducto obturador	región aductora del muslo, articulación de la cadera, ilion y músculos pélvicos	rama anterior, rama posterior, vv. púbicas, vv. vesicales, rama acetabular, v. femoral circunfleja medial, vv. ilíacas y v. iliolumbar	v. ilíaca interna y a veces la v. epigástrica inferior o la v. ilíaca común
F	**v. occipital** *v. occipitalis*	desde la parte posterior del cuero cabelludo, desciende sobre el hueso occipital hasta el triángulo suboccipital	cuero cabelludo, duramadre, celdillas mastoideas y músculos adyacentes del cuello	v. auricular posterior, vv. temporales superficiales, seno sagital superior, seno transverso, v. diploica occipital, vv. meníngeas y v. mastoidea	v. cervical profunda, v. vertebral y ocasionalmente la v. yugular interna
G	**v. oftálmica inferior** *v. ophthalmica inferior*	desde el suelo y la pared medial de la órbita, pasa a través de la fisura orbitaria superior (a veces indirectamente uniéndose a la v. oftálmica superior)	párpado inferior, saco lagrimal, músculo recto inferior, músculo oblicuo inferior y globo ocular	v. angular, plexo venoso en el suelo de la órbita y ramas musculares y ciliares	seno cavernoso o v. oftálmica superior
H	**v. oftálmica superior** *v. ophthalmica superior*	desde la porción medial superior de la órbita, pasa a través de la fisura orbital superior	órbita, párpado superior, glándula lagrimal y globo ocular	v. supraorbitaria, v. angular, v. supratroclear, v. lagrimal, vv. etmoidales, v. nasal dorsal y vv. vorticosas	seno cavernoso

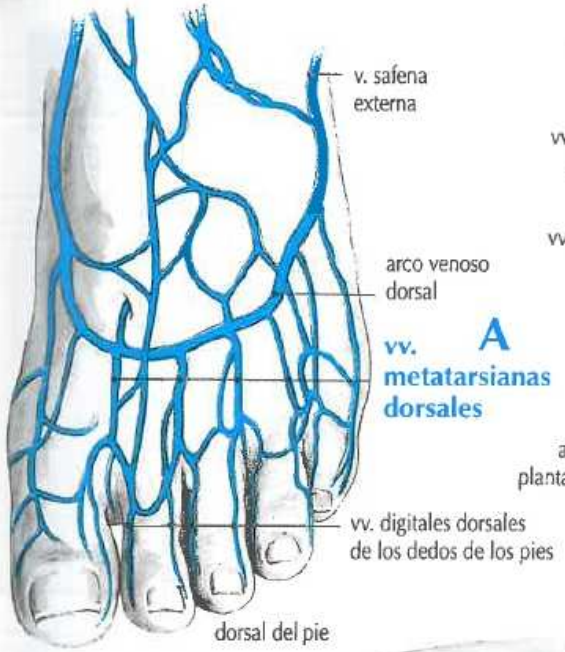
v. safena externa
arco venoso dorsal
A
vv. metatarsianas dorsales
vv. digitales dorsales de los dedos de los pies
dorsal del pie

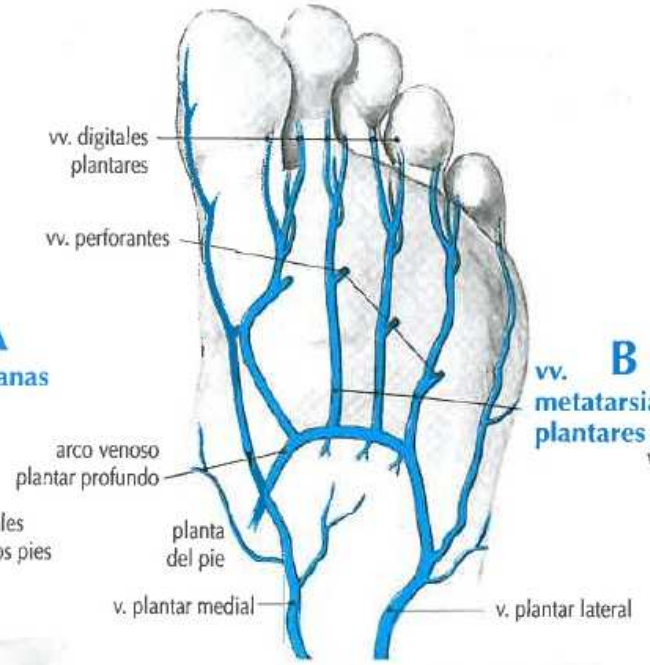
vv. digitales plantares
vv. perforantes
B
vv. metatarsianas plantares
arco venoso plantar profundo
planta del pie
v. plantar medial
v. plantar lateral

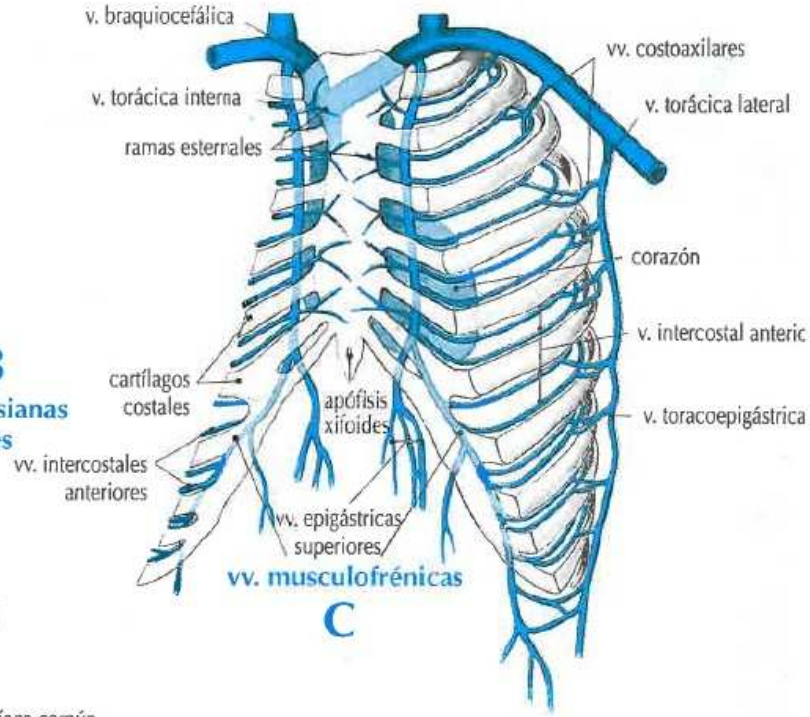
v. braquiocefálica
vv. costoaxilares
v. torácica interna
v. torácica lateral
ramas esterrales
corazón
v. intercostal anteric
cartílagos costales
apófisis xifoides
v. toracoepigástrica
vv. intercostales anteriores
vv. epigástricas superiores
vv. musculofrénicas
C

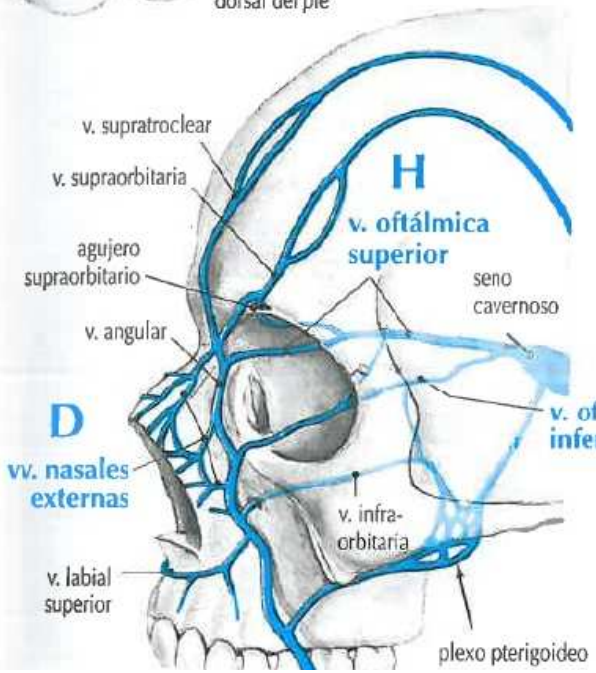
v. supratroclear
v. supraorbitaria
H
v. oftálmica superior
agujero supraorbitario
seno cavernoso
v. angular
G
v. oftálmica inferior
D
vv. nasales externas
v. infra-orbitaria
v. labial superior
plexo pterigoideo

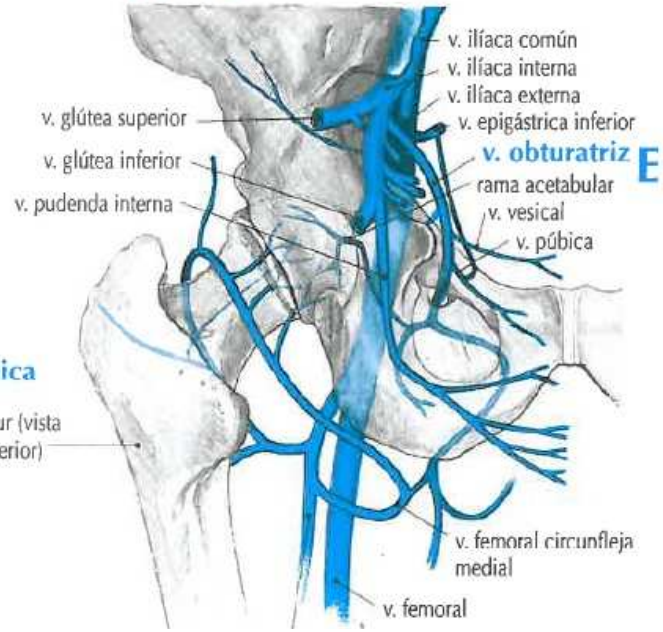
v. ilíaca común
v. ilíaca interna
v. ilíaca externa
v. epigástrica inferior
v. glútea superior
v. glútea inferior
v. obturatriz
E
rama acetabular
v. pudenda interna
v. vesical
v. púbica
fémur (vista posterior)
v. femoral circunfleja medial
v. femoral

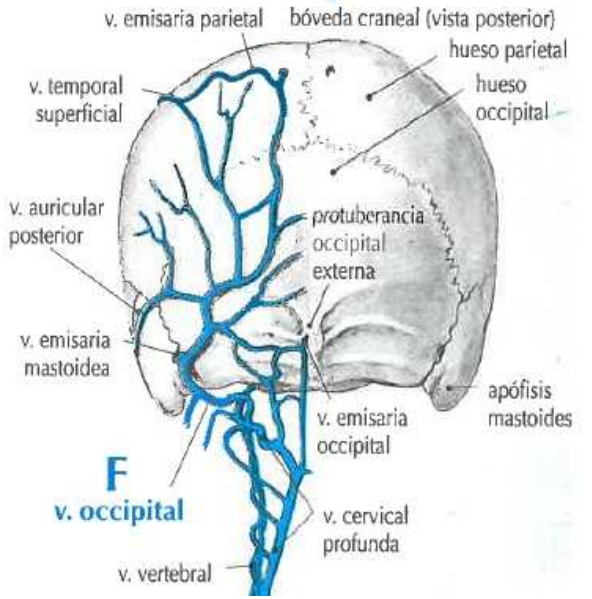
v. emisaria parietal
bóveda craneal (vista posterior)
hueso parietal
v. temporal superficial
hueso occipital
v. auricular posterior
protuberancia occipital externa
v. emisaria mastoidea
apófisis mastoides
v. emisaria occipital
F
v. occipital
v. cervical profunda
v. vertebral

	VENAS	LOCALIZACIÓN	DRENA	TRIBUTARIAS	DESEMBOCA EN
A	**v. ovárica** *v. ovarica*	desde el ovario y la trompa de Falopio, se extiende a través del anillo inguinal profundo hasta el abdomen a la altura aproximada de L2	ovario, trompa de Falopio, útero y uréter	plexo uterino, plexo pampiniforme y v. ureteral	derecha: vena cava inferior izquierda: v. renal izquierda
B	**v. palatina externa** *v. palatina externa*	desde la amígdala faríngea, desciende hasta el ángulo de la mandíbula	amígdala, velo del paladar, pared faríngea y trompa auditiva	ninguna	v. facial
C	**vv. palpebrales inferiores** *vv. palpebrales inferiores*	desde el párpado inferior, descienden sobre la mejilla	párpado inferior, conjuntiva y conducto nasolagrimal	v. infraorbitaria y tributarias de la mejilla	v. angular
D	**vv. palpebrales superiores** *vv. palpebrales superiores*	párpado superior	párpado superior y conjuntiva	v. temporal media	v. angular o v. supraorbitaria
E	**vv. pancreáticas** *vv. pancreaticae*	desde la porción superior del cuerpo y la cola del páncreas, ascienden una corta distancia	cuerpo y cola del páncreas	ninguna	v. esplénica y v. mesentérica superior (ocasionalmente)
F	**vv. pancreaticoduodenales** *vv. pancreaticoduodenales*	entre el páncreas y el duodeno	páncreas y duodeno	ramas pequeñas desde el duodeno y la cabeza del páncreas	v. superior (rama anterior): v. porta o v. gastroepiploica derecha v. superior (rama posterior): v. porta v. inferior: porción superior de la v. mesentérica superior
G	**vv. paraumbilicales** *vv. paraumbilicales*	desde el ombligo, siguen con el ligamento redondo del hígado y ligamento umbilical medio de la vejiga	drenan el ombligo (parte de la circulación colateral entre las vv. de la pared abdominal anterior y la v. porta)	vv. epigástricas superiores, v. epigástrica inferior, vv. vesicales superiores, v. torácica lateral y v. epigástrica superficial	v. porta
H	**vv. parotídeas** *vv. parotideae*	mejilla sobre la glándula parótida	glándula parótida y la piel que la recubre	ninguna	vv. anteriores: v. facial vv. posteriores: v. retromandibular o v. temporal superficial
I	**vv. pectorales** *vv. pectorales*	músculos pectorales	región pectoral	ninguna	v. subclavia

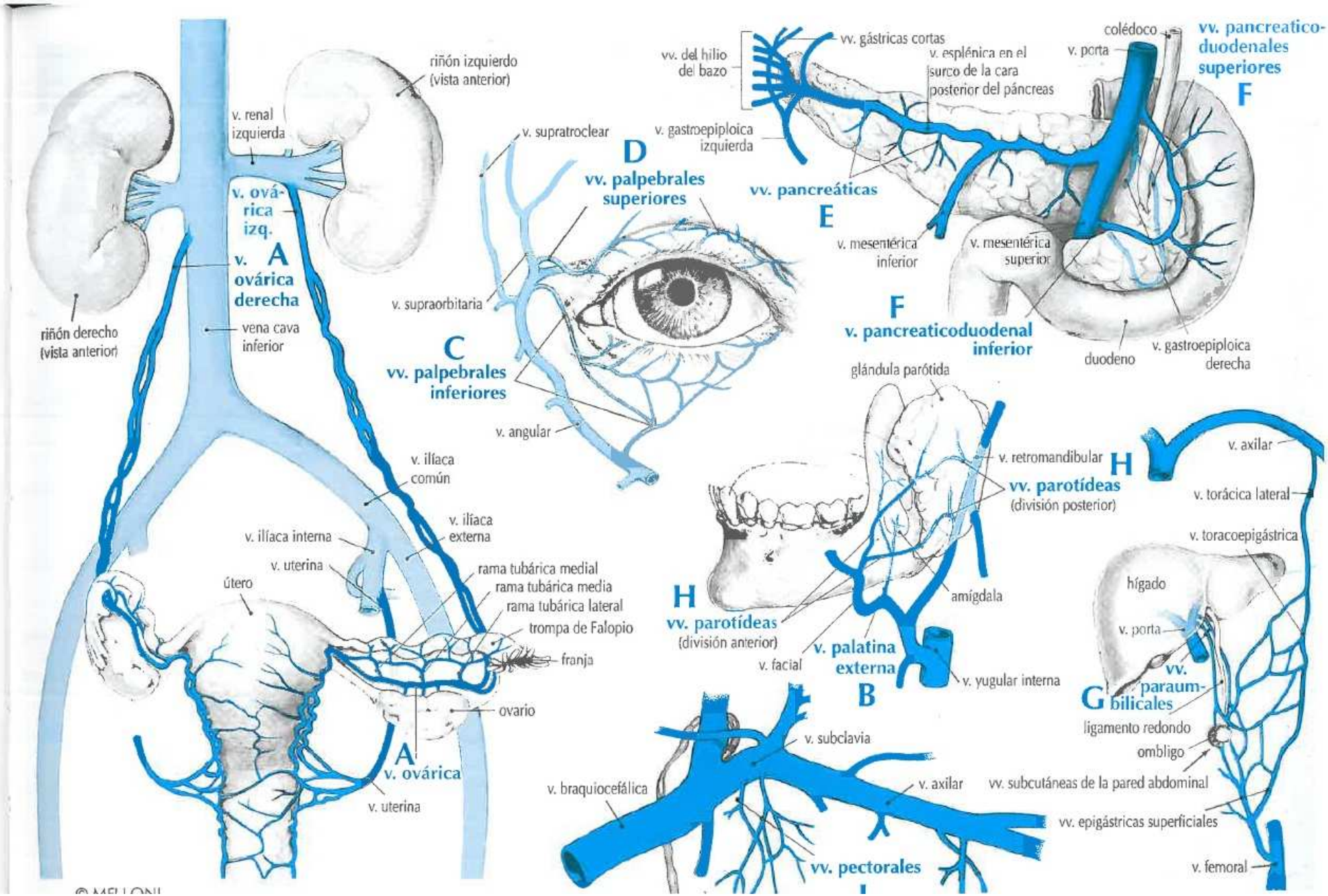
riñón izquierdo (vista anterior)
v. renal izquierda
v. ovárica izq.
A
v. ovárica derecha
riñón derecho (vista anterior)
vena cava inferior
v. ilíaca común
v. ilíaca externa
v. ilíaca interna
v. uterina
útero
rama tubárica medial
rama tubárica media
rama tubárica lateral
trompa de Falopio
franja
ovario
A
v. ovárica
v. uterina
v. supratroclear
D
vv. palpebrales superiores
v. supraorbitaria
C
vv. palpebrales inferiores
v. angular
vv. del hilio del bazo
vv. gástricas cortas
v. esplénica en el surco de la cara posterior del páncreas
v. gastroepiploica izquierda
vv. pancreáticas
E
v. mesentérica inferior
colédoco
v. porta
vv. pancreatico-duodenales superiores
F
v. mesentérica superior
F
v. pancreaticoduodenal inferior
duodeno
v. gastroepiploica derecha
glándula parótida
v. retromandibular
H
vv. parotídeas (división posterior)
H
vv. parotídeas (división anterior)
amígdala
v. facial
v. palatina externa
B
v. yugular interna
v. axilar
v. torácica lateral
v. toracoepigástrica
hígado
v. porta
vv. paraumbilicales
G
ligamento redondo
ombligo
vv. subcutáneas de la pared abdominal
vv. epigástricas superficiales
v. femoral
v. subclavia
v. braquiocefálica
v. axilar
vv. pectorales

	VENAS	LOCALIZACIÓN	DRENA	TRIBUTARIAS	DESEMBOCA EN
A	**vv. perforantes** *vv. perforantes*	parte posterior del muslo	músculos vasto lateral e isquiotibiales y fémur	v. glútea inferior y v. poplítea	v. femoral profunda
B	**vv. pericárdicas** *vv. pericardiales*	sobre el pericardio	pericardio	ninguna	v. braquiocefálica, v. ácigos o vena cava superior
C	**vv. pericardiofrénicas** *vv. pericardiacophrenicae*	desde el diafragma y el pericardio, ascienden hasta la zona inmediatamente inferior a la primera costilla	diafragma, pleura y pericardio	ninguna	v. braquiocefálica o vena cava superior o v. torácica interna
D	**vv. peroneas** vv. fibulares *vv. peroneae*	desde la parte lateral de talón, ascienden por detrás de la pierna hasta por debajo de la rodilla	parte posterior de la pierna, especialmente los músculos de la pantorrilla	vv. superficiales de la pierna	v. poplítea, después de unirse con la v. tibial posterior
E	**v. poplítea** *v. poplitea*	desde el borde distal del músculo poplíteo, asciende hasta el hiato tendinoso del conducto aductor	piel y músculos del muslo y de la pantorrilla alrededor de la región de la rodilla	v. tibial anterior, v. tibial posterior, v. safena externa, v. de la rodilla medial inferior, v. de la rodilla lateral inferior, v. de la rodilla media, v. de la rodilla medial superior y v. de la rodilla lateral superior	v. femoral en conducto aductor
F	**v. porta** (unos 7 cm de longitud) *v. portae*	desde detrás del cuello del páncreas a la altura de la segunda vértebra lumbar, se inclina oblicuamente hacia la fisura transversa del hígado	tracto gastrointestinal desde la porción inferior del esófago hasta la porción superior del conducto anal, páncreas, vesícula, conductos biliares y bazo	v. mesentérica superior, v. esplénica, v. cística, v. gástrica derecha, v. gástrica izquierda, vv. paraumbilicales, v. prepilórica y v. pancreaticoduodenal superior	ramas terminales derecha e izquierda del hígado
G	**v. portal hipofisaria** *v. portae hypophysialis*	tallo de la glándula pituitaria (hipófisis)	hipotálamo, tallo hipofisario y eminencia mediana	arterias hipofisarias superiores	sinusoides del lóbulo anterior de la hipófisis

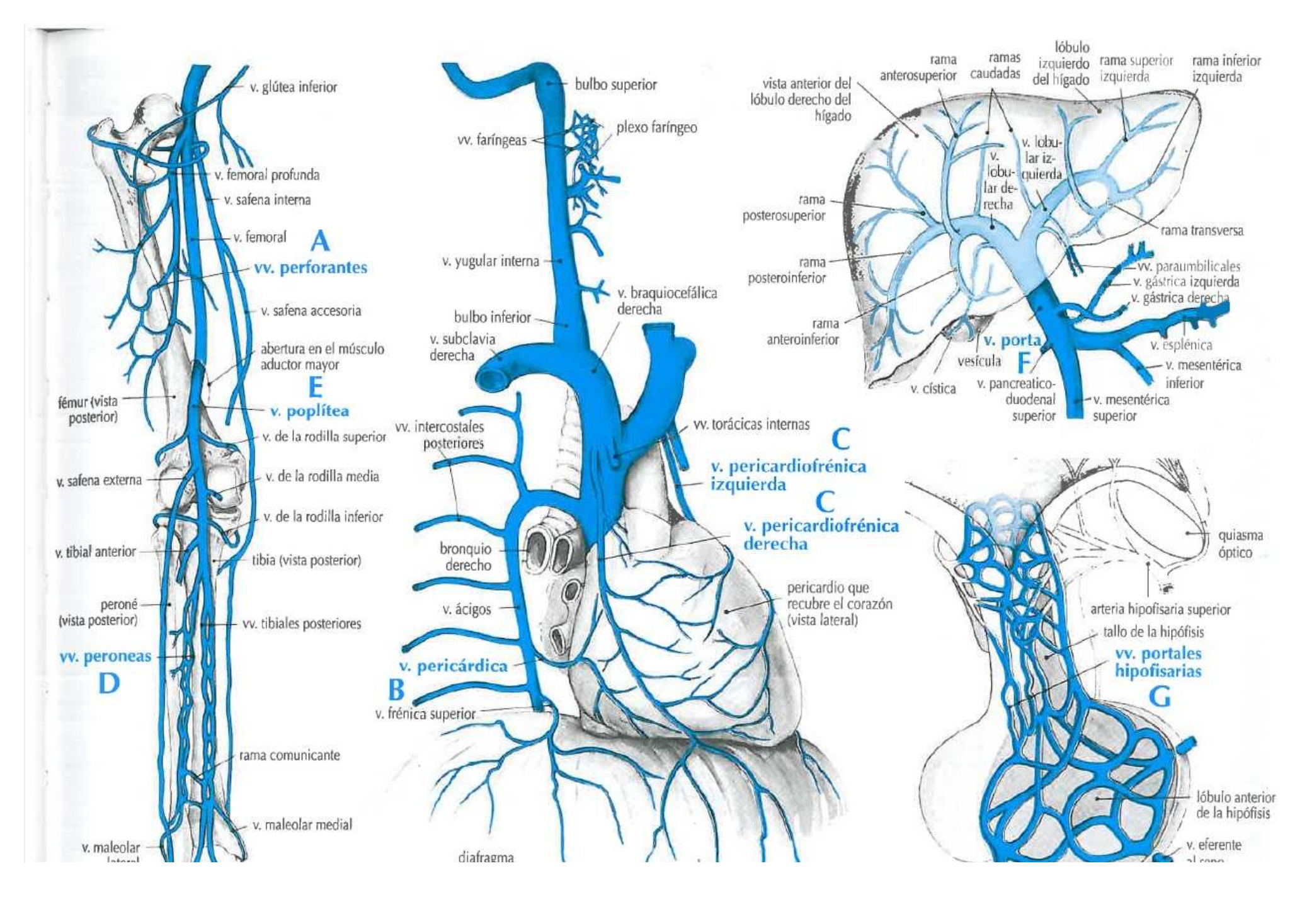
v. glútea inferior
v. femoral profunda
v. safena interna
v. femoral
A
vv. perforantes
v. safena accesoria
abertura en el músculo aductor mayor
E
fémur (vista posterior)
v. poplítea
v. de la rodilla superior
v. safena externa
v. de la rodilla media
v. de la rodilla inferior
v. tibial anterior
tibia (vista posterior)
peroné (vista posterior)
vv. tibiales posteriores
vv. peroneas
D
rama comunicante
v. maleolar medial
v. maleolar
bulbo superior
vv. faríngeas
plexo faríngeo
v. yugular interna
v. braquiocefálica derecha
bulbo inferior
v. subclavia derecha
vv. intercostales posteriores
vv. torácicas internas
C
v. pericardiofrénica izquierda
C
v. pericardiofrénica derecha
bronquio derecho
pericardio que recubre el corazón (vista lateral)
v. ácigos
v. pericárdica
B
v. frénica superior
diafragma
vista anterior del lóbulo derecho del hígado
rama anterosuperior
ramas caudadas
lóbulo izquierdo del hígado
rama superior izquierda
rama inferior izquierda
v. lobular derecha
v. lobular izquierda
rama posterosuperior
rama transversa
rama posteroinferior
vv. paraumbilicales
v. gástrica izquierda
v. gástrica derecha
rama anteroinferior
v. porta
F
vesícula
v. esplénica
v. mesentérica inferior
v. cística
v. pancreatico-duodenal superior
v. mesentérica superior
quiasma óptico
arteria hipofisaria superior
tallo de la hipófisis
vv. portales hipofisarias
G
lóbulo anterior de la hipófisis
v. eferente

	VENAS	LOCALIZACIÓN	DRENA	TRIBUTARIAS	DESEMBOCA EN
A	**v. posterior del ventrículo izquierdo** *v. posterior ventriculi sinistri*	desde el borde izquierdo del corazón asciende hasta el surco coronario	pared posterior del ventrículo izquierdo	ninguna	seno coronario de la v. cardíaca mayor
B	**v. prepilórica** *v. prepylorica*	anterior al píloro	píloro	ninguna	v. gástrica derecha
C	**v. profunda de la lengua** *v. profunda linguae*	desde la punta de la lengua, sigue una trayectoria posterior en su superficie inferior, cerca del frenillo	parte profunda y caras laterales de la parte anterior de la lengua	ninguna	vena satélite del nervio hipogloso en unión con la v. sublingual
D	**v. pudenda interna** *v. pudenda interna*	desde la zona de la tuberosidad isquiática pasa hacia la pelvis a través del agujero ciático mayor	periné y genitales	varón: v. dorsal profunda del pene, plexo venoso prostático, vv. escrotales, vv. rectales inferiores y vv. del bulbo del pene mujer: v. dorsal profunda del clítoris, plexo venoso vesical, vv. labiales, vv. rectales inferiores y vv. del bulbo del vestíbulo	v. ilíaca interna (parte distal)
E	**vv. pudendas externas** *vv. pudendae externae*	genitales externos y porciones inferior y medial del abdomen	piel de la parte inferior del abdomen y genitales externos	varón: v. dorsal superficial del pene y vv. escrotales anteriores mujer: v. dorsal superficial del clítoris y vv. labiales anteriores	v. safena interna o v. femoral
F	**vv. pulmonares** (en número de cuatro) *vv. pulmonales*	desde los pulmones hasta el corazón	pulmones	vv. de los lóbulos inferior y superior del pulmón izquierdo y de los lóbulos superior, medio e inferior del pulmón derecho	aurícula izquierda del corazón
G	**vv. radiales** *vv. radiales*	desde la cara lateral de la muñeca, ascienden por el brazo hacia la parte frontal del codo	músculos del antebrazo, muñeca y mano, radio, cúbito, articulación del codo, piel del pulgar y articulaciones intercarpianas	arco venoso palmar profundo, vv. metacarpianas dorsales, vv. metacarpianas palmares, vv. profundas del dorso de la mano y vv. musculares	vv. braquiales después de su unión con las vv. cubitales

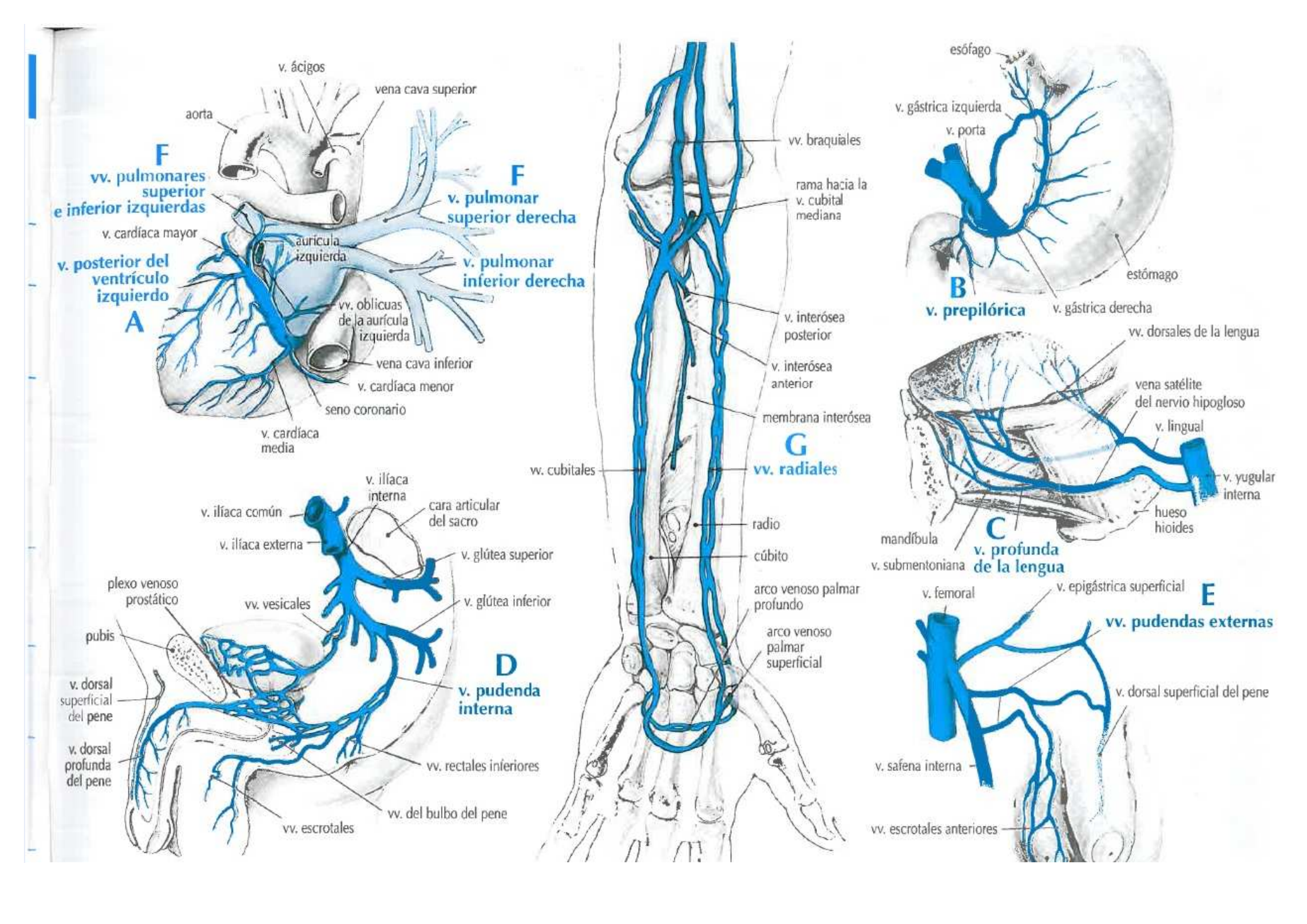
v. ácigos
vena cava superior
aorta
F
vv. pulmonares superior e inferior izquierdas
F
v. pulmonar superior derecha
v. cardíaca mayor
auricula izquierda
v. posterior del ventrículo izquierdo
v. pulmonar inferior derecha
A
vv. oblicuas de la aurícula izquierda
vena cava inferior
v. cardíaca menor
seno coronario
v. cardíaca media
v. ilíaca interna
v. ilíaca común
cara articular del sacro
v. ilíaca externa
v. glútea superior
plexo venoso prostático
vv. vesicales
v. glútea inferior
pubis
D
v. pudenda interna
v. dorsal superficial del pene
v. dorsal profunda del pene
vv. rectales inferiores
vv. del bulbo del pene
vv. escrotales
vv. braquiales
rama hacia la v. cubital mediana
v. interósea posterior
v. interósea anterior
membrana interósea
G
vv. radiales
vv. cubitales
radio
cúbito
arco venoso palmar profundo
arco venoso palmar superficial
esófago
v. gástrica izquierda
v. porta
estómago
B
v. prepilórica
v. gástrica derecha
vv. dorsales de la lengua
vena satélite del nervio hipogloso
v. lingual
v. yugular interna
hueso hioides
mandíbula
C
v. profunda de la lengua
v. submentoniana
v. femoral
v. epigástrica superficial
E
vv. pudendas externas
v. dorsal superficial del pene
v. safena interna
vv. escrotales anteriores

	VENAS	LOCALIZACIÓN	DRENA	TRIBUTARIAS	DESEMBOCA EN
A	**v. rectal superior** (comienzo impar de la v. mesentérica inferior) v. hemorroidal superior *v. rectalis superior*	recto superior hasta el borde de la pelvis	parte superior del recto	parte superior del plexo rectal perimuscular, unas seis ramas que rodean la parte superior del recto, plexos rectales interno y externo	v. mesentérica inferior
B	**vv. rectales inferiores** vv. hemorroidales inferiores *vv. rectales inferiores*	región anal	parte inferior del conducto anal (anastomosis con las vv. rectales media y superior)	plexo rectal externo	v. pudenda interna
C	**vv. rectales medias** vv. hemorroidales medias *vv. rectales mediae*	mitad del recto en la pelvis menor	pared muscular de la parte media del recto y órganos circundantes (anastomosis con las vv. rectales superior e inferior)	parte inferior del plexo rectal perimuscular, parte media del plexo rectal externo, vv. de la vejiga, próstata y vesículas seminales	v. ilíaca interna o v. glútea inferior
D	**v. renal derecha** (2,5 cm de longitud) *v. renalis dextra*	desde el hilio del riñón derecho, sigue una trayectoria medial	riñón derecho	vv. segmentarias del riñón derecho, v. ureteral derecha	vena cava inferior, a la altura de la segunda vértebra lumbar
E	**v. renal izquierda** (7 cm de longitud) *v. renalis sinistra*	desde el hilio del riñón izquierdo, sigue una trayectoria medial	riñón izquierdo, glándula suprarrenal izquierda, gónada izquierda, diafragma, pared del cuerpo	vv. segmentarias del riñón izquierdo, v. gonadal izquierda, v. suprarrenal izquierda, v. ureteral izquierda, v. frénica inferior izquierda	vena cava inferior, a la altura de la segunda vértebra lumbar
F	**v. retromandibular** *v. retromandibularis*	desde la parte superior de la glándula parótida desciende a lo largo de la rama mandibular hasta el ángulo de la mandíbula	glándula parótida, articulación temporomandibular, músculos de la masticación, oreja, conducto auditivo externo, trompa auditiva, senos, mandíbula, cuero cabelludo de la zona lateral de la cabeza	v. maxilar, vv. temporales superficiales, v. facial transversa (ocasionalmente)	rama anterior: v. facial rama posterior: v. yugular externa en unión con la v. auricular posterior
G	**vv. de la rodilla** *vv. geniculares*	rodilla	estructuras que rodean la rodilla	ninguna	v. poplítea
H	**v. sacra media** (impar) *v. sacralis media*	parte frontal del sacro	sacro y recto	vv. rectales (hemorroidales), vv. lumbares cortas	v. ilíaca común izquierda o unión de las dos venas iliacas comunes

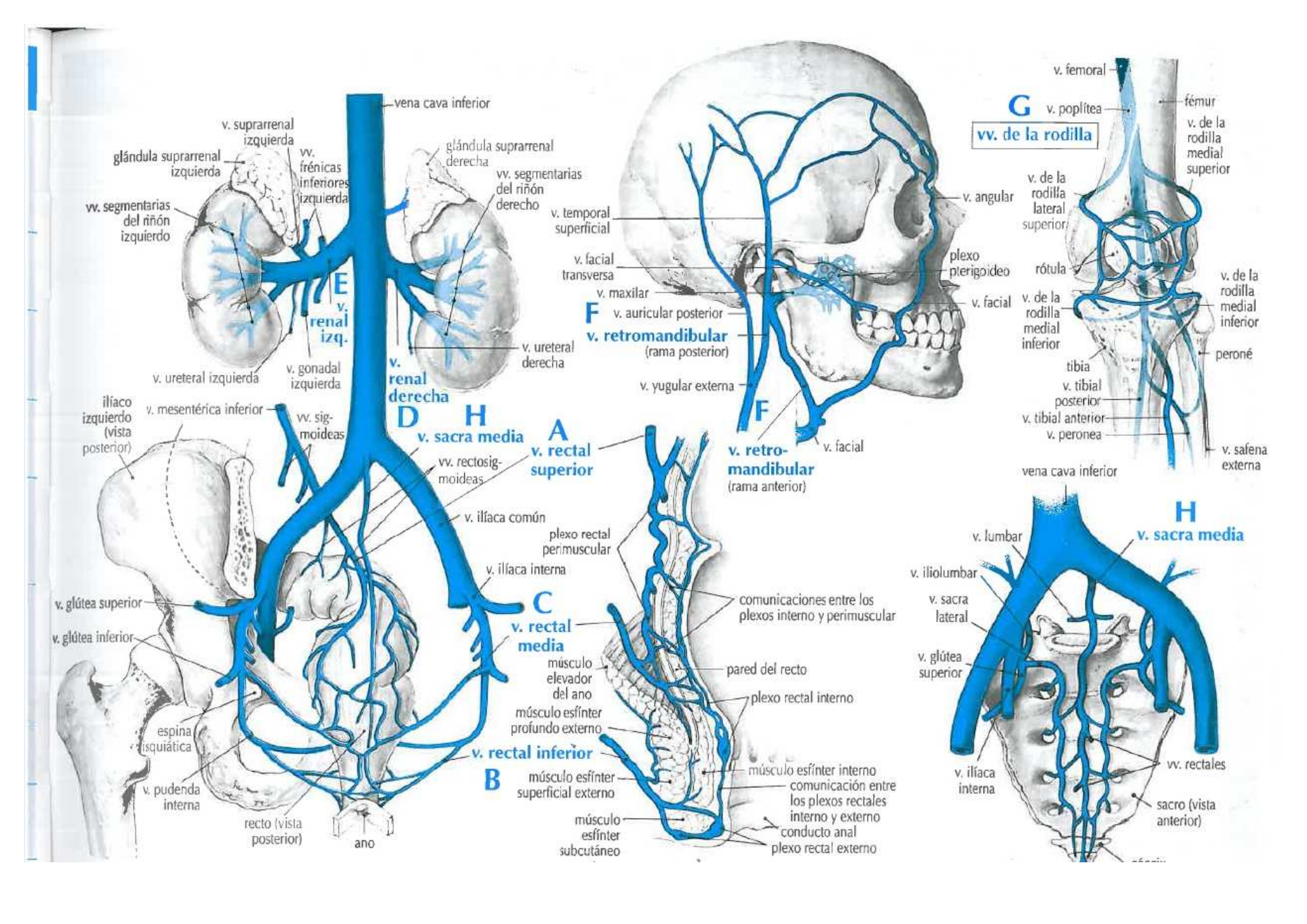
vena cava inferior
v. suprarrenal izquierda
glándula suprarrenal izquierda
vv. frénicas inferiores izquierda
vv. segmentarias del riñón izquierdo
glándula suprarrenal derecha
vv. segmentarias del riñón derecho
E
v. renal izq.
v. renal derecha
v. ureteral izquierda
v. gonadal izquierda
v. ureteral derecha
ilíaco izquierdo (vista posterior)
v. mesentérica inferior
vv. sigmoideas
D
H
v. sacra media
A
v. rectal superior
vv. rectosigmoideas
v. ilíaca común
v. ilíaca interna
v. glútea superior
v. glútea inferior
C
v. rectal media
espina isquiática
v. rectal inferior
B
v. pudenda interna
recto (vista posterior)
ano
v. temporal superficial
v. facial transversa
v. maxilar
F
v. auricular posterior
v. retromandibular (rama posterior)
v. yugular externa
v. angular
plexo pterigoideo
v. facial
v. retromandibular (rama anterior)
v. facial
plexo rectal perimuscular
comunicaciones entre los plexos interno y perimuscular
pared del recto
plexo rectal interno
músculo elevador del ano
músculo esfínter profundo externo
músculo esfínter interno
comunicación entre los plexos rectales interno y externo
músculo esfínter superficial externo
conducto anal
músculo esfínter subcutáneo
plexo rectal externo
v. femoral
G
v. poplítea
vv. de la rodilla
fémur
v. de la rodilla medial superior
v. de la rodilla lateral superior
rótula
v. de la rodilla medial inferior
v. de la rodilla medial inferior
peroné
tibia
v. tibial posterior
v. tibial anterior
v. peronea
v. safena externa
vena cava inferior
H
v. sacra media
v. lumbar
v. iliolumbar
v. sacra lateral
v. glútea superior
v. ilíaca interna
vv. rectales
sacro (vista anterior)

	VENAS	LOCALIZACIÓN	DRENA	TRIBUTARIAS	DESEMBOCA EN
A	**vv. sacras laterales** *vv. sacrales laterales*	desde el dorso del sacro y el cóccix, atraviesan los agujeros sacros hacia la parte superior de la pelvis	sacro, piel y músculos del dorso del sacro y del cóccix	vv. espinales, plexo venoso sacro	vv. glúteas superiores o v. ilíaca interna
B	**v. safena accesoria** *v. saphena accessoria*	porción posteromedial del muslo	porción posteromedial del muslo	v. safena externa y numerosas pequeñas venas del muslo posterior y medial	v. safena interna
C	**v. safena externa** v. safena menor *v. saphena parva*	desde el borde lateral del pie, sigue a lo largo del lado posterior de la pierna hasta 5 cm por encima de la articulación de la rodilla	pie y parte posterior de la pierna	arco venoso dorsal del pie, v. marginal lateral del pie, vv. pequeñas de la parte posterior de la pierna y vv. comunicantes de las vv. profundas del pie	v. poplítea, v. safena interna o v. posterior profunda del muslo
D	**v. safena interna** (la vena más larga del cuerpo) v. safena mayor *v. saphena magna*	v. marginal medial del pie, asciende medialmente por la pierna hasta unos 4 cm por debajo del tubérculo del pubis	muslo, planta del pie, pierna, porción inferior de la pared abdominal y escroto	v. marginal medial del pie, v. safena accesoria, vv. superficiales mediales, v. femoral cutánea anterior, v. epigástrica superficial, v. circunfleja ilíaca superficial, vv. pudendas externas, v. safena externa y vv. profundas y perforantes	v. femoral
E	**v. satélite del nervio hipogloso** *v. comitans n. hypoglossi*	cerca del nervio hipogloso en la lengua	punta y porción inferior de la lengua, glándula salival sublingual	v. lingual profunda y v. sublingual	v. lingual, v. facial o v. yugular interna
F	**seno cavernoso** (la arteria carótida interna lo atraviesa) *sinus cavernosus*	a ambos lados del cuerpo del esfenoides, se extiende desde la fisura orbitaria superior al vértice de la porción petrosa del hueso temporal	base del cerebro, cara, órbitas	v. oftálmica superior, v. oftálmica inferior, v. cerebral media superficial, v. cerebral inferior, seno esfenoparietal, v. central de la retina (ocasionalmente), vv. emisarias, seno intercavernoso y plexo venoso basilar	seno petroso superior, seno petroso inferior, plexo de las venas en la arteria carótida interna y vv. emisarias
G	**seno coronario** *sinus coronarius*	surco coronario en la pared posterior del corazón	músculos cardíacos	vv. cardíacas	aurícula derecha

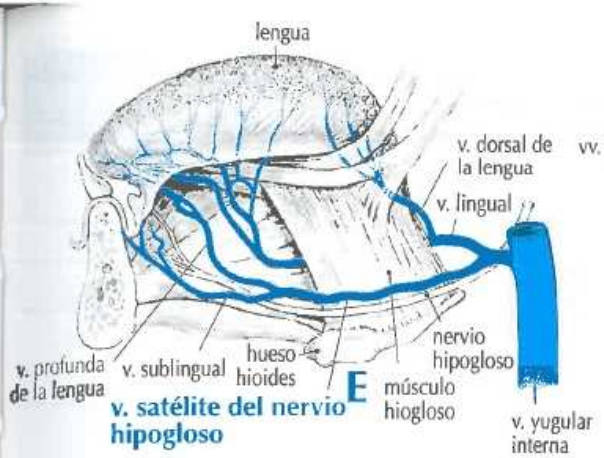
lengua
v. dorsal de la lengua
v. lingual
v. profunda de la lengua
v. sublingual
hueso hioides
E
músculo hiogloso
nervio hipogloso
v. satélite del nervio hipogloso
v. yugular interna

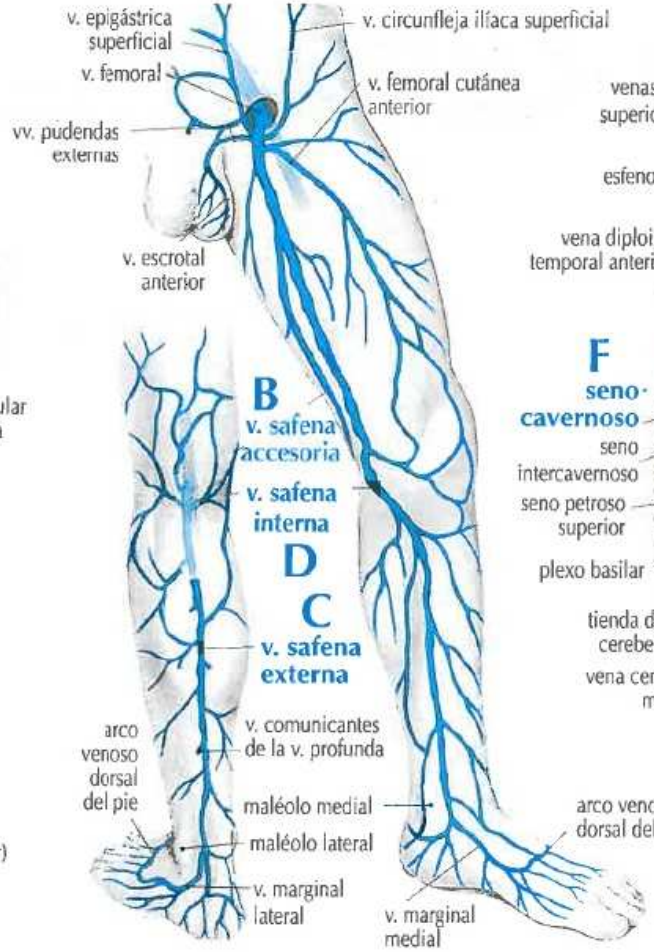
v. epigástrica superficial
v. femoral
v. circunfleja ilíaca superficial
v. femoral cutánea anterior
vv. pudendas externas
v. escrotal anterior
B
v. safena accesoria
v. safena interna
D
C
v. safena externa
arco venoso dorsal del pie
v. comunicantes de la v. profunda
maléolo medial
maléolo lateral
v. marginal lateral
v. marginal medial
arco venoso dorsal del pie

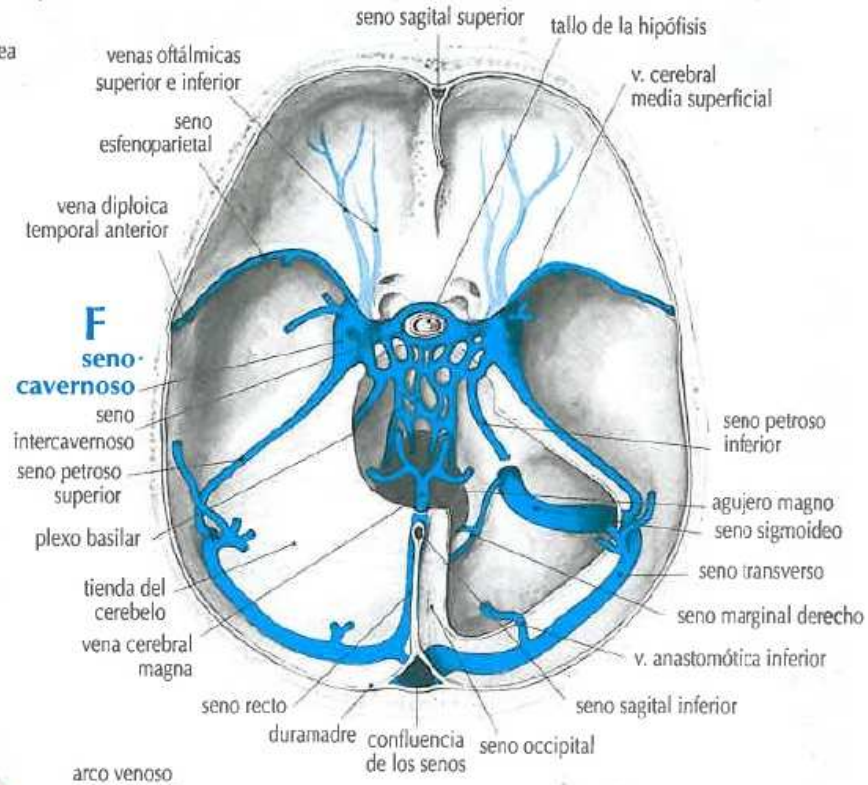
seno sagital superior
tallo de la hipófisis
venas oftálmicas superior e inferior
v. cerebral media superficial
seno esfenoparietal
vena diploica temporal anterior
F
seno cavernoso
seno intercavernoso
seno petroso superior
plexo basilar
tienda del cerebelo
vena cerebral magna
seno petroso inferior
agujero magno
seno sigmoideo
seno transverso
seno marginal derecho
v. anastomótica inferior
seno sagital inferior
seno recto
duramadre
confluencia de los senos
seno occipital

vena cava inferior
v. lumbar
v. sacra media
v. iliolumbar
A
v. sacra lateral
v. glútea superior
v. ilíaca interna
vv. rectales
sacro (vista anterior)
cóccix

corazón visto desde arriba con las aurículas extirpadas
válvula pulmonar
válvula aórtica
v. cardiaca mayor
v. posterior del ventrículo izquierdo
válvula mitral
G
seno coronario
v. cardiaca menor

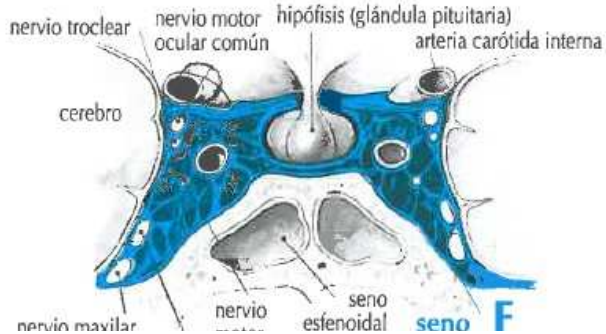
nervio troclear
nervio motor ocular común
hipófisis (glándula pituitaria)
arteria carótida interna
cerebro
nervio maxilar
nervio
seno esfenoidal
seno

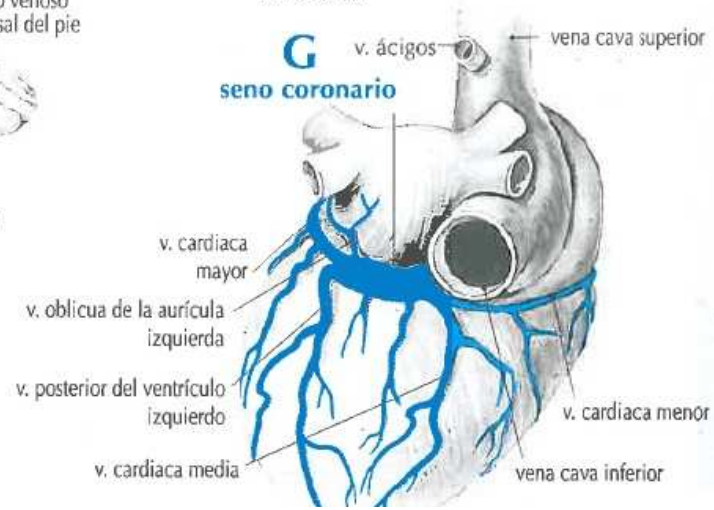
G
seno coronario
v. ácigos
vena cava superior
v. cardiaca mayor
v. oblicua de la aurícula izquierda
v. posterior del ventrículo izquierdo
v. cardiaca media
v. cardiaca menor
vena cava inferior

	VENAS	LOCALIZACIÓN	DRENA	TRIBUTARIAS	DESEMBOCA EN
A	**seno esfenoparietal** *sinus sphenoparietalis*	desde el borde posterior del ala menor del esfenoides, sigue una dirección posterior y medial, hacia la porción frontal del seno cavernoso	porción inferior del cerebro y estructuras de apoyo	v. meníngea media (ramo frontal), v. diploica temporal anterior y venas de la duramadre	seno cavernoso
B	**seno intercavernoso** *sinus intercavernosi*	alrededor del tallo de la hipófisis	conecta los senos cavernosos	senos venosos debajo de la hipófisis	senos cavernosos
C	**seno occipital** (el más pequeño de los senos venosos craneales) *sinus occipitalis*	desde las proximidades del agujero magno sigue una dirección posterior y ascendente, hasta la confluencia de los senos	plexo venoso del agujero magno	plexo vertebral interno y senos marginales	confluencia de los senos
D	**seno petroso inferior** *sinus petrosus inferior*	sigue por el borde inferior de la porción petrosa del temporal, desde el seno cavernoso hasta el agujero yugular	base del cerebro, tronco cerebral y oído interno	seno cavernoso, vv. laberínticas y venas del bulbo raquídeo, la protuberancia y la porción inferior del cerebelo	vena yugular interna
E	**seno petroso superior** *sinus petrosus superior*	sigue por el borde superior de la porción petrosa del temporal (en los márgenes de la tienda del cerebelo), desde el seno cavernoso hasta el seno sigmoideo	cavidad timpánica, cerebelo y parte inferior del cerebro	seno cavernoso y venas de la cavidad timpánica, el cerebelo y la superficie inferior del cerebro	seno transverso
F	**seno recto** *sinus rectus*	pliegue de la duramadre en la unión de la hoz del cerebro con la tienda del cerebelo, hacia la protuberancia occipital	hoz del cerebro, porción superior del cerebelo, mesencéfalo, protuberancia y plexo coroideo	seno sagital inferior, v. cerebral magna y vv. cerebelosas superiores	confluencia de los senos
G	**seno sagital inferior** *sinus sagittalis inferior*	sigue trayectoria por el borde libre inferior de la hoz del cerebro	hoz del cerebro y superficies mediales del cerebro	venas de la hoz del cerebro y superficies mediales del cerebro	seno recto
H	**seno sagital superior** *sinus sagittalis superior*	desde el agujero ciego, sigue una dirección posterior hacia la confluencia de los senos	superficies superolateral y medial del cerebro, meninges, cráneo, pericráneo y cavidad nasal (ocasionalmente)	vv. cerebrales superiores, laguna lateral (drena las venas diploicas y meníngeas), venas desde el pericráneo y ramo desde la cavidad nasal	seno transverso

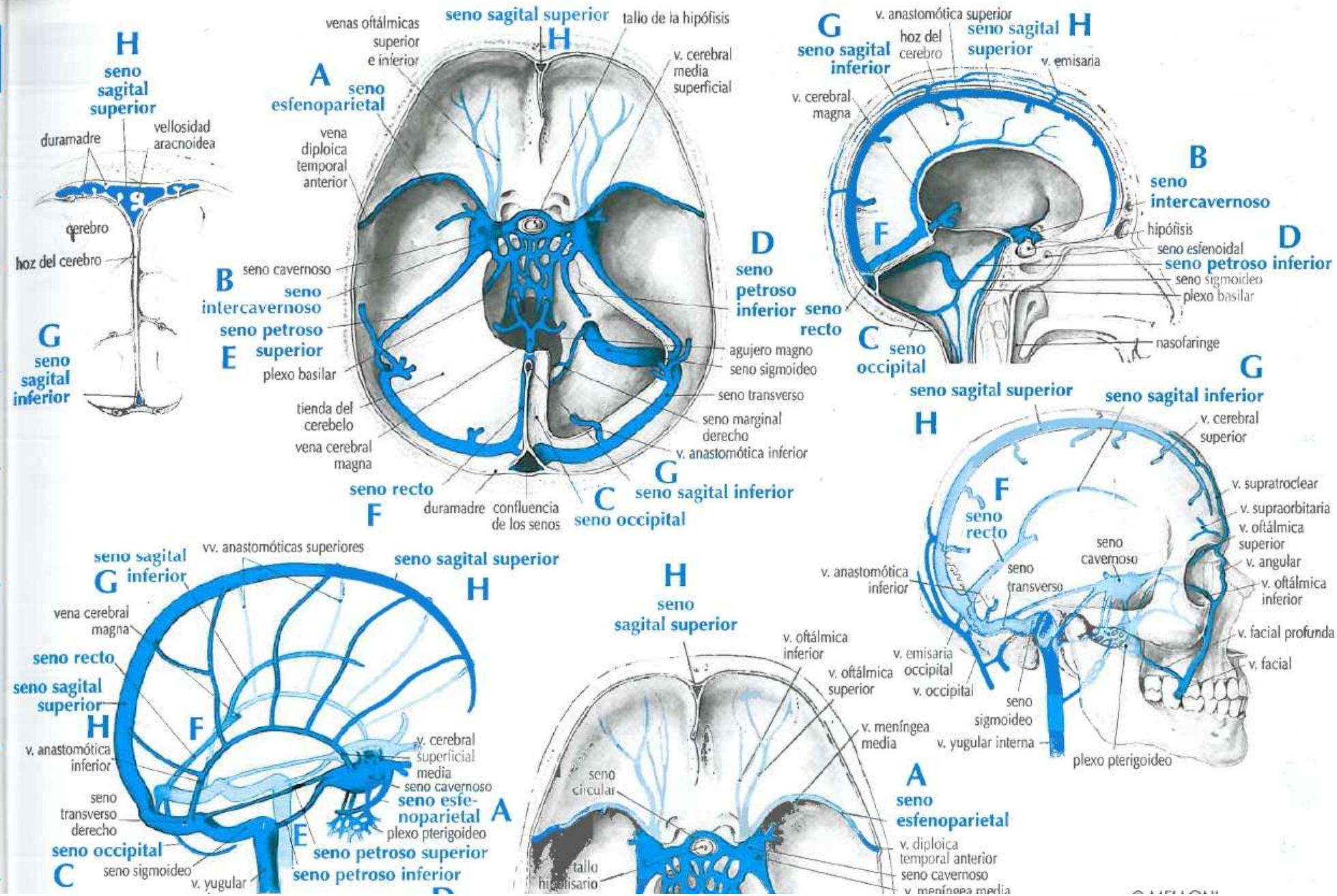
H
seno sagital superior
duramadre
vellosidad aracnoidea
cerebro
hoz del cerebro
G
seno sagital inferior
venas oftálmicas superior e inferior
seno sagital superior
H
tallo de la hipófisis
A
seno esfenoparietal
v. cerebral media superficial
vena diploica temporal anterior
B
seno cavernoso
seno intercavernoso
seno petroso superior
E
plexo basilar
D
seno petroso inferior
agujero magno
seno sigmoideo
seno transverso
tienda del cerebelo
seno marginal derecho
vena cerebral magna
v. anastomótica inferior
seno recto
F
duramadre
confluencia de los senos
C
seno occipital
G
seno sagital inferior
G
seno sagital inferior
v. anastomótica superior
hoz del cerebro
seno sagital superior
H
v. emisaria
v. cerebral magna
B
seno intercavernoso
hipófisis
seno esfenoidal
D
seno petroso inferior
seno sigmoideo
plexo basilar
F
seno recto
C
seno occipital
nasofaringe
G
seno sagital inferior
seno sagital superior
H
v. cerebral superior
F
seno recto
v. supratroclear
v. supraorbitaria
v. oftálmica superior
v. angular
v. oftálmica inferior
v. facial profunda
v. facial
seno cavernoso
seno transverso
v. anastomótica inferior
v. emisaria occipital
v. occipital
seno sigmoideo
v. yugular interna
plexo pterigoideo
seno sagital inferior
G
vv. anastomóticas superiores
seno sagital superior
H
vena cerebral magna
seno recto
seno sagital superior
H
F
v. anastomótica inferior
v. cerebral superficial media
seno cavernoso
seno esfenoparietal
A
plexo pterigoideo
seno transverso derecho
E
seno occipital
C
seno sigmoideo
v. yugular
seno petroso superior
seno petroso inferior
H
seno sagital superior
v. oftálmica inferior
v. oftálmica superior
v. meníngea media
seno circular
A
seno esfenoparietal
v. diploica temporal anterior
seno cavernoso
tallo hipofisario

	VENAS	LOCALIZACIÓN	DRENA	TRIBUTARIAS	DESEMBOCA EN
A	**seno sigmoideo** *sinus sigmoideus*	en un surco en la porción mastoidea del hueso temporal, donde se curva hacia abajo y medialmente hacia el agujero yugular	seno transverso	vv. emisarias mastoideas y vv. emisarias condíleas	v. yugular interna
B	**seno transverso** (en número de dos, el derecho es generalmente más grande) *sinus transversus*	desde la confluencia de los senos cerca de la protuberancia occipital interna, sigue una dirección lateral y hacia posterior en el borde que une la tienda del cerebelo al seno sigmoideo	cerebro y cerebelo	seno sagital superior, seno recto, v. cerebral inferior, v. cerebelosa inferior, vv. diploicas, v. anastomótica inferior, seno petroso superior y vv. emisarias mastoideas y condíleas	seno sigmoideo
C	**vv. sigmoideas** *vv. sigmoideae*	adyacentes al colon sigmoide	colon sigmoide	vv. marginales	v. mesentérica inferior
D	**v. subclavia** *v. subclavia*	desde el borde lateral de la primera costilla hasta el extremo medial de la clavícula	brazo, cuello y pared torácica	v. axilar; v. yugular externa, v. dorsal de la escápula, vv. pectorales, v. yugular anterior (ocasionalmente) y v. vertebral (ocasionalmente)	v. braquiocefálica, en unión con la v. yugular interna
E	**v. subcostal** *v. subcostalis*	por debajo de la duodécima costilla	pared abdominal superior por debajo de la duodécima costilla y médula espinal	ramas dorsal y espinal y v. intervertebral	parte derecha: v. ácigos, en unión con la v. lumbar ascendente parte izquierda: v. hemiácigos, en unión con la v. lumbar ascendente
F	**v. sublingual** *v. sublingualis*	debajo de la lengua	glándula sublingual, músculos milohioideo y genihioideo y mucosa de la boca y de las encías	v. lingual profunda y v. submentoniana	v. lingual, v. facial o v. yugular interna
G	**v. submentoniana** *v. submentalis*	barbilla	músculos de la zona de la barbilla y el labio inferior y glándula submandibular	vv. labiales inferiores y vv. superficiales y profundas (anastomosis con las vv. sublingual y yugular anterior)	v. facial

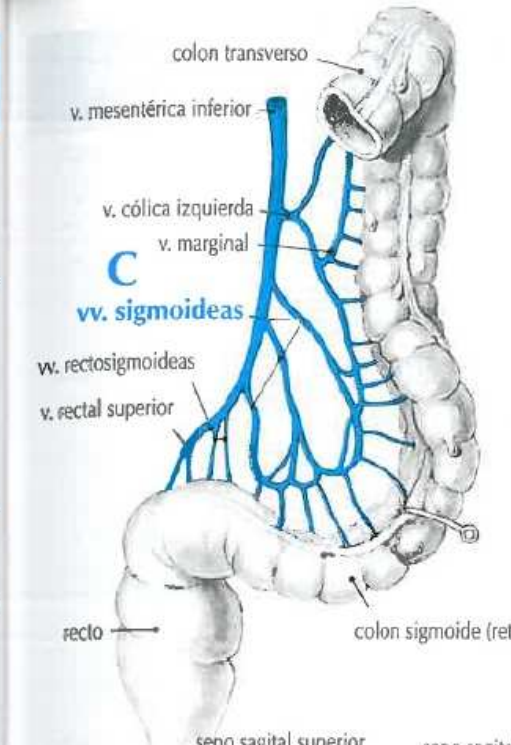
colon transverso
v. mesentérica inferior
v. cólica izquierda
v. marginal
C
vv. sigmoideas
vv. rectosigmoideas
v. rectal superior
recto
colon sigmoide (retirado)

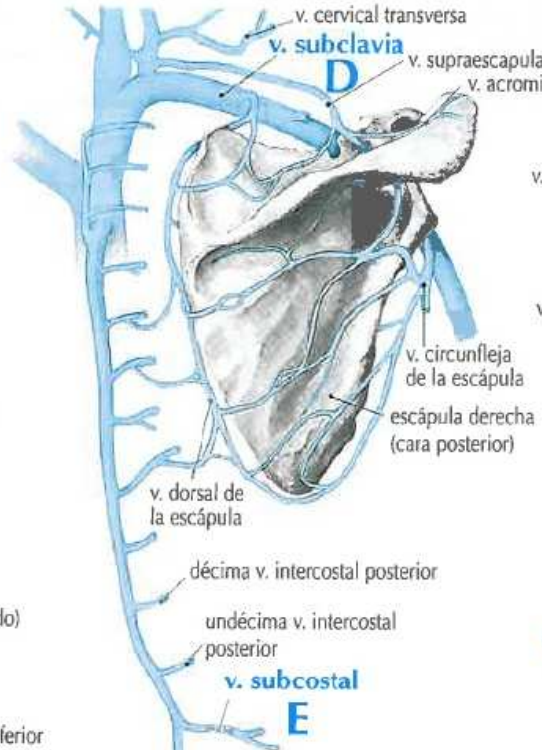
v. cervical transversa
v. subclavia
D
v. supraescapular
v. acromial
v. circunfleja de la escápula
escápula derecha (cara posterior)
v. dorsal de la escápula
décima v. intercostal posterior
undécima v. intercostal posterior
v. subcostal
E
v. lumbar ascendente

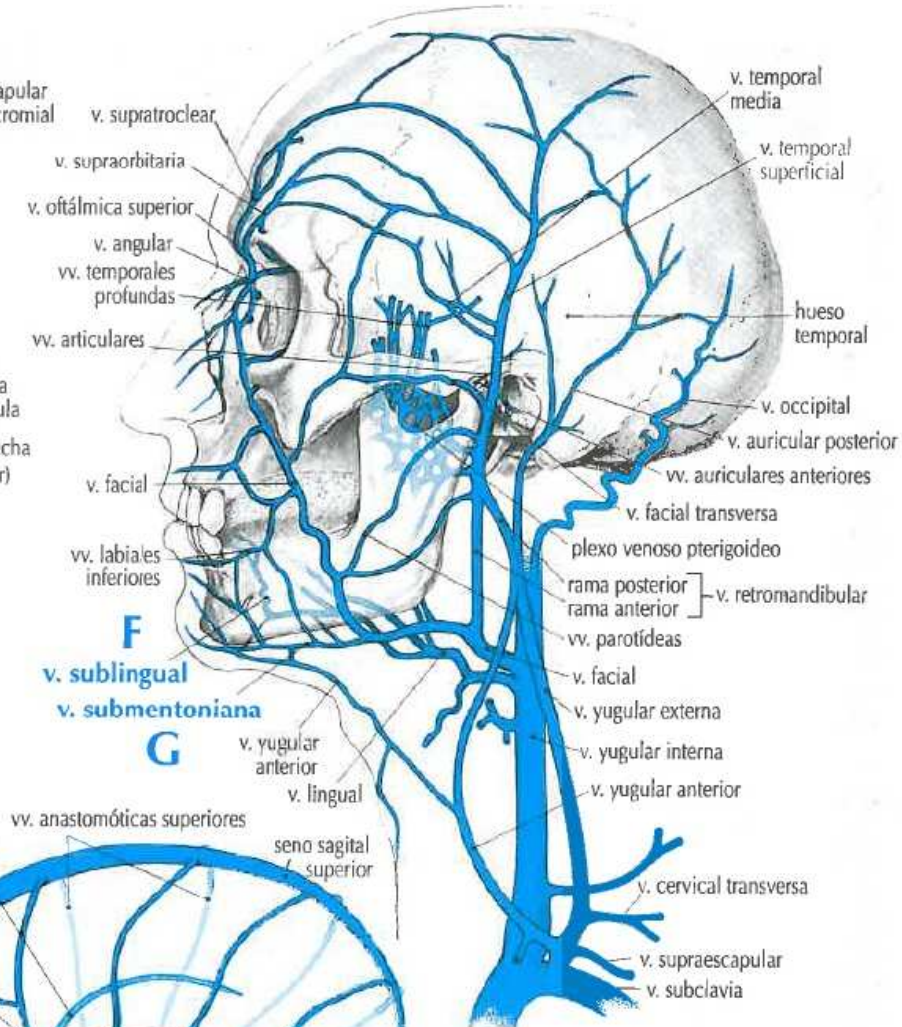
v. temporal media
v. temporal superficial
v. supratroclear
v. supraorbitaria
v. oftálmica superior
v. angular
vv. temporales profundas
vv. articulares
hueso temporal
v. occipital
v. auricular posterior
vv. auriculares anteriores
v. facial
v. facial transversa
plexo venoso pterigoideo
vv. labiales inferiores
rama posterior
rama anterior
v. retromandibular
vv. parotídeas
F
v. sublingual
v. submentoniana
G
v. facial
v. yugular externa
v. yugular interna
v. yugular anterior
v. yugular anterior
v. lingual
v. cervical transversa
v. supraescapular
v. subclavia

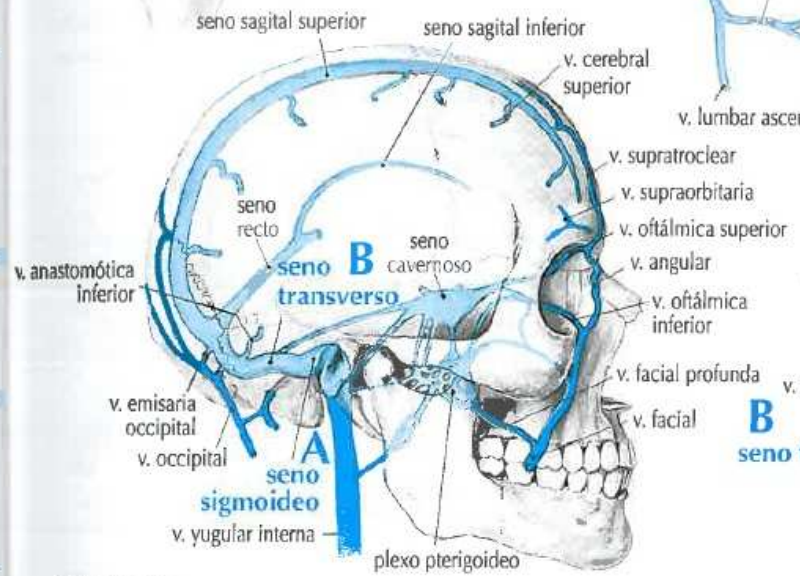
seno sagital superior
seno sagital inferior
v. cerebral superior
v. supratroclear
v. supraorbitaria
v. oftálmica superior
v. angular
v. oftálmica inferior
v. facial profunda
v. facial
seno recto
seno cavernoso
B
seno transverso
v. anastomótica inferior
v. emisaria occipital
v. occipital
A
seno sigmoideo
v. yugular interna
plexo pterigoideo

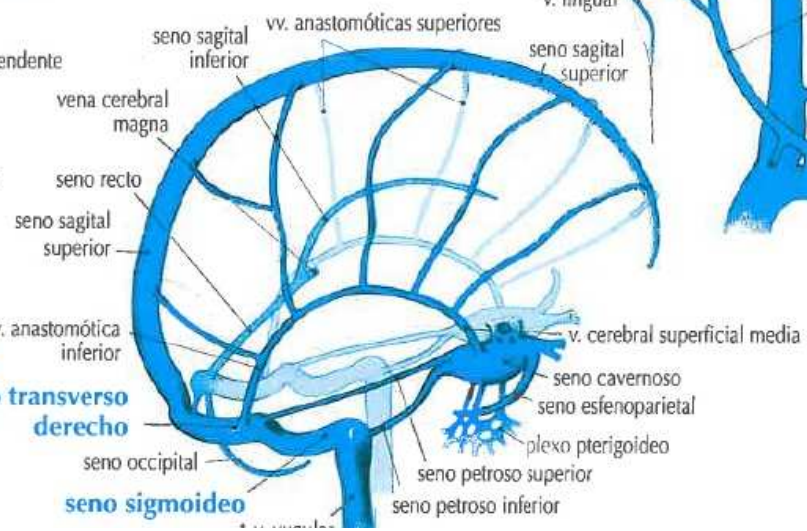
vv. anastomóticas superiores
seno sagital inferior
seno sagital superior
vena cerebral magna
seno recto
seno sagital superior
v. anastomótica inferior
B
seno transverso derecho
seno occipital
seno sigmoideo
v. cerebral superficial media
seno cavernoso
seno esfenoparietal
plexo pterigoideo
seno petroso superior
seno petroso inferior

	VENAS	LOCALIZACIÓN	DRENA	TRIBUTARIAS	DESEMBOCA EN
A	**v. supraescapular** *v. suprascapularis*	desde las fosas supraespinosa e infraespinosa de la escápula, sigue una trayectoria ascendente y medial a través del músculo escaleno anterior	clavícula, escápula, piel del tórax, músculos de la región escapular y articulaciones acromioclavicular y del hombro	ramas supraesternal, articular y acromial y vv. nutrientes de la clavícula y de la escápula	v. yugular externa
B	**v. supraorbitaria** *v. supraorbitalis*	por encima de la eminencia frontal, se dirige medialmente y hacia abajo hasta el ángulo interno del ojo	frente, cejas, seno frontal y músculos recto superior y elevador del párpado	v. temporal media, v. diploica frontal, v. oftálmica superior y v. temporal superficial	v. angular (comienzo de la v. facial), en unión con la v. supratroclear
C	**v. suprarrenal derecha** *v. suprarenalis dextra*	desde el hilio de la glándula suprarrenal derecha sigue una trayectoria descendente	glándula suprarrenal derecha	vv. de la cápsula renal y vv. intercostales	vena cava inferior y v. frénica inferior (ocasionalmente)
D	**v. suprarrenal izquierda** *v. suprarenalis sinistra*	desde el hilio de la glándula suprarrenal izquierda sigue una trayectoria descendente	glándula suprarrenal izquierda	v. frénica inferior izquierda, vv. de la cápsula renal y vv. intercostales	v. renal izquierda y v. frénica inferior (ocasionalmente)
E	**v. supratroclear** v. frontal *v. supratrochlearis*	desde la frente cerca de la línea media, se extiende hasta el ángulo medial de la órbita	cuero cabelludo de la parte medial de la frente y dorso de la nariz	arco venoso nasal y v. temporal superficial	v. angular (parte de la v. facial) en unión con la v. supraorbitaria
F	**v. temporal media** *v. temporalis media*	desde el músculo temporal, sigue una trayectoria posterior y descendente hasta la parte superior del arco cigomático	músculo temporal	vv. temporales profundas y v. supraorbitaria (ocasionalmente)	vv. temporales superficiales
G	**vv. temporales profundas** *vv. temporales profundae*	desde un lado de la cabeza, descienden por detrás del arco cigomático	músculo temporal	plexo venoso temporal	plexo venoso pterigoideo
H	**vv. temporales superficiales** (ramas anterior y posterior) *vv. temporales superficiales*	desde la parte lateral del cuero cabelludo, descienden hasta la zona anterior de la oreja	glándula parótida, articulación temporomandibular, músculos masetero y temporal, órbita, oreja y conducto auditivo externo	v. temporal media, v. facial transversa, v. auricular anterior, vv. parotídeas y vv. articulares	v. retromandibular, en unión con la v. maxilar

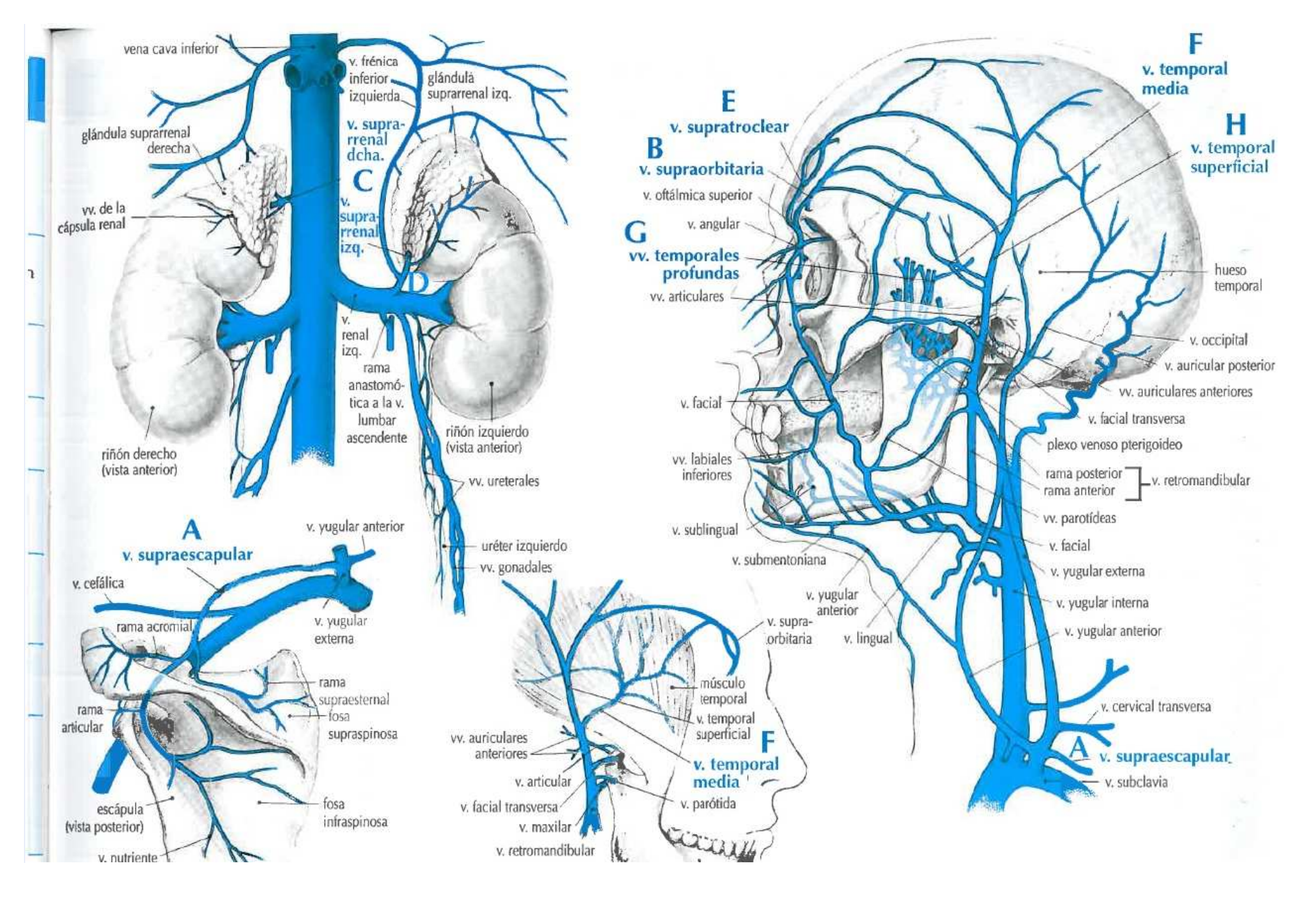
vena cava inferior
v. frénica inferior izquierda
glándula suprarrenal izq.
glándula suprarrenal derecha
v. suprarrenal dcha.
C
v. suprarrenal izq.
vv. de la cápsula renal
D
v. renal izq.
rama anastomótica a la v. lumbar ascendente
riñón izquierdo (vista anterior)
riñón derecho (vista anterior)
vv. ureterales
uréter izquierdo
vv. gonadales
A
v. supraescapular
v. yugular anterior
v. cefálica
rama acromial
v. yugular externa
rama supraesternal
fosa supraspinosa
rama articular
escápula (vista posterior)
fosa infraspinosa
v. nutriente
v. supraorbitaria
músculo temporal
v. temporal superficial
F
v. temporal media
vv. auriculares anteriores
v. articular
v. facial transversa
v. parótida
v. maxilar
v. retromandibular
E
v. supratroclear
B
v. supraorbitaria
v. oftálmica superior
v. angular
G
vv. temporales profundas
vv. articulares
v. facial
vv. labiales inferiores
v. sublingual
v. submentoniana
v. yugular anterior
v. lingual
F
v. temporal media
H
v. temporal superficial
hueso temporal
v. occipital
v. auricular posterior
vv. auriculares anteriores
v. facial transversa
plexo venoso pterigoideo
rama posterior
rama anterior
v. retromandibular
vv. parotídeas
v. facial
v. yugular externa
v. yugular interna
v. yugular anterior
v. cervical transversa
A
v. supraescapular
v. subclavia

	VENAS	LOCALIZACIÓN	DRENA	TRIBUTARIAS	DESEMBOCA EN
A	**vv. testiculares** *vv. testiculares*	desde la parte posterior de los testículos, ascienden a través del anillo inguinal profundo hasta el abdomen, a la altura de L2	testículos, epidídimo, uréter y músculo cremáster	v. epididimaria, v. ureteral y plexo pampiniforme	derecha: vena cava inferior izquierda: vena renal izquierda
B	**vv. tibiales anteriores** *vv. tibiales anteriores*	desde la parte superior del pie, ascienden por la parte delantera de la pierna unos 5 cm por debajo de la articulación de la rodilla	pie, tobillo, parte delantera de la pierna y articulación de la rodilla	v. dorsal del pie, v. maleolar anterior lateral, v. maleolar anterior medial, v. tibial recurrente anterior, v. tibial recurrente posterior y arco venoso dorsal	v. poplítea, en unión con la v. tibial posterior
C	**vv. tibiales posteriores** *vv. tibiales posteriores*	desde la parte posterior del pie, ascienden por la parte posterior de la pierna hasta el borde inferior del músculo poplíteo	pie, músculos, huesos y articulaciones de la pierna	arco venoso plantar, v. plantar medial, v. plantar lateral, v. circunfleja peronea, vv. peroneas, v. maleolar medial, v. calcánea, v. nutriente de la tibia y plexo venoso del músculo sóleo	v. poplítea, en unión con la v. tibial anterior

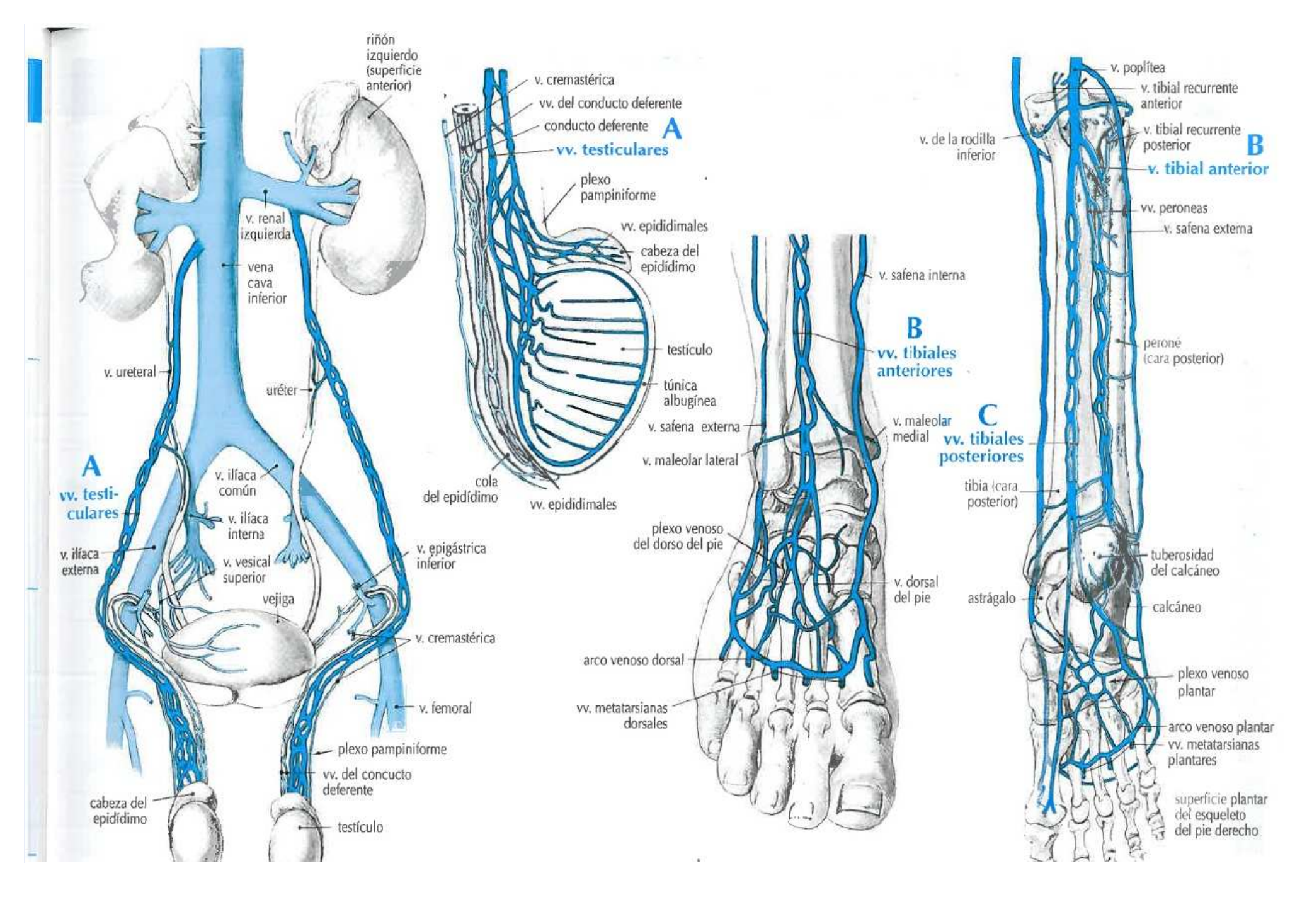
riñón izquierdo (superficie anterior)
v. renal izquierda
vena cava inferior
v. ureteral
uréter
A
vv. testiculares
v. ilíaca común
v. ilíaca interna
v. ilíaca externa
v. vesical superior
vejiga
v. epigástrica inferior
v. cremastérica
v. femoral
plexo pampiniforme
vv. del concucto deferente
cabeza del epidídimo
testículo
v. cremastérica
vv. del conducto deferente
conducto deferente
A
vv. testiculares
plexo pampiniforme
vv. epididimales
cabeza del epidídimo
testículo
túnica albugínea
cola del epidídimo
vv. epididimales
v. safena interna
B
vv. tibiales anteriores
v. safena externa
v. maleolar medial
v. maleolar lateral
plexo venoso del dorso del pie
v. dorsal del pie
arco venoso dorsal
vv. metatarsianas dorsales
v. poplítea
v. tibial recurrente anterior
v. de la rodilla inferior
v. tibial recurrente posterior
B
v. tibial anterior
vv. peroneas
v. safena externa
peroné (cara posterior)
C
vv. tibiales posteriores
tibia (cara posterior)
tuberosidad del calcáneo
astrágalo
calcáneo
plexo venoso plantar
arco venoso plantar
vv. metatarsianas plantares
superficie plantar del esqueleto del pie derecho

	VENAS	LOCALIZACIÓN	DRENA	TRIBUTARIAS	DESEMBOCA EN
A	**vv. tímicas** *vv. thymicae*	timo	timo	ninguna	v. braquiocefálica izquierda
B	**v. tiroidea inferior** *v. thyroidea inferior*	parte inferior de la glándula tiroides, anterior a los anillos traqueales quinto, sexto y séptimo	glándula tiroides, esófago, tráquea y porción inferior de la laringe	plexo venoso tiroideo, v. laríngea inferior, vv. traqueales y vv. esofágicas	v. braquiocefálica (a veces sólo la v. braquiocefálica izquierda)
C	**v. tiroidea media** *v. thyroidea media*	desde la porción inferior de la glándula tiroides se extiende hacia abajo y lateralmente	parte inferior de la glándula tiroides, laringe y tráquea	plexo tiroideo y vv. de la laringe y la tráquea	v. yugular interna justo por debajo de la altura del cartílago cricoides
D	**v. tiroidea superior** *v. thyroidea superior*	desde la porción superior de la glándula tiroides, se extiende hacia arriba y lateralmente	parte superior de la glándula tiroides, laringe y músculos vecinos	plexo venoso tiroideo, v. laríngea superior, ramas esternohiodea, esternotiroidea y tirohioidea y v. cricotiroidea	v. yugular interna o v. facial
E	**v. torácica lateral** *v. thoracica lateralis*	pared lateral del tórax	músculos del tórax, glándula mamaria (en la mujer) y ganglios linfáticos axilares	v. mamaria lateral (en la mujer), v. toracoepigástrica y vv. intercostales	v. axilar
F	**vv. torácicas internas** *vv. thoracicae internae*	desde el tórax, ascienden hasta pasar la clavícula	pared anterior del tórax, ganglios linfáticos mediastínicos y diafragma	vv. pericardiofrénicas, vv. mediastínicas, vv. intercostales anteriores, vv. musculofrénicas, vv. epigástricas superiores, vv. tímicas y vv. subcutáneas abdominales	v. braquiocefálica
G	**v. toracoacromial** *v. thoracoacromialis*	parte superior del hombro	músculos pectorales mayor y menor, subclavio y deltoides, articulación esternoclavicular y acromion	ramas pectoral, acromial, deltoidea y clavicular	v. axilar (a veces en unión con la v. cefálica) v. subclavia (ocasionalmente)
H	**v. toracoepigástrica** *v. thoracoepigastrica*	en la pared anterolateral del tronco, conecta la v. epigástrica superficial con la v. mamaria externa	piel y tejido subcutáneo de la pared anterolateral inferior del tronco	plexo venoso alveolar y vv. superficiales del tronco anterolateral	parte superior: v. torácica lateral parte inferior: v. epigástrica superficial o v. femoral
I	**vv. traqueales** *vv. tracheales*	tráquea	tráquea	ninguna	v. braquiocefálica y vv. tiroideas

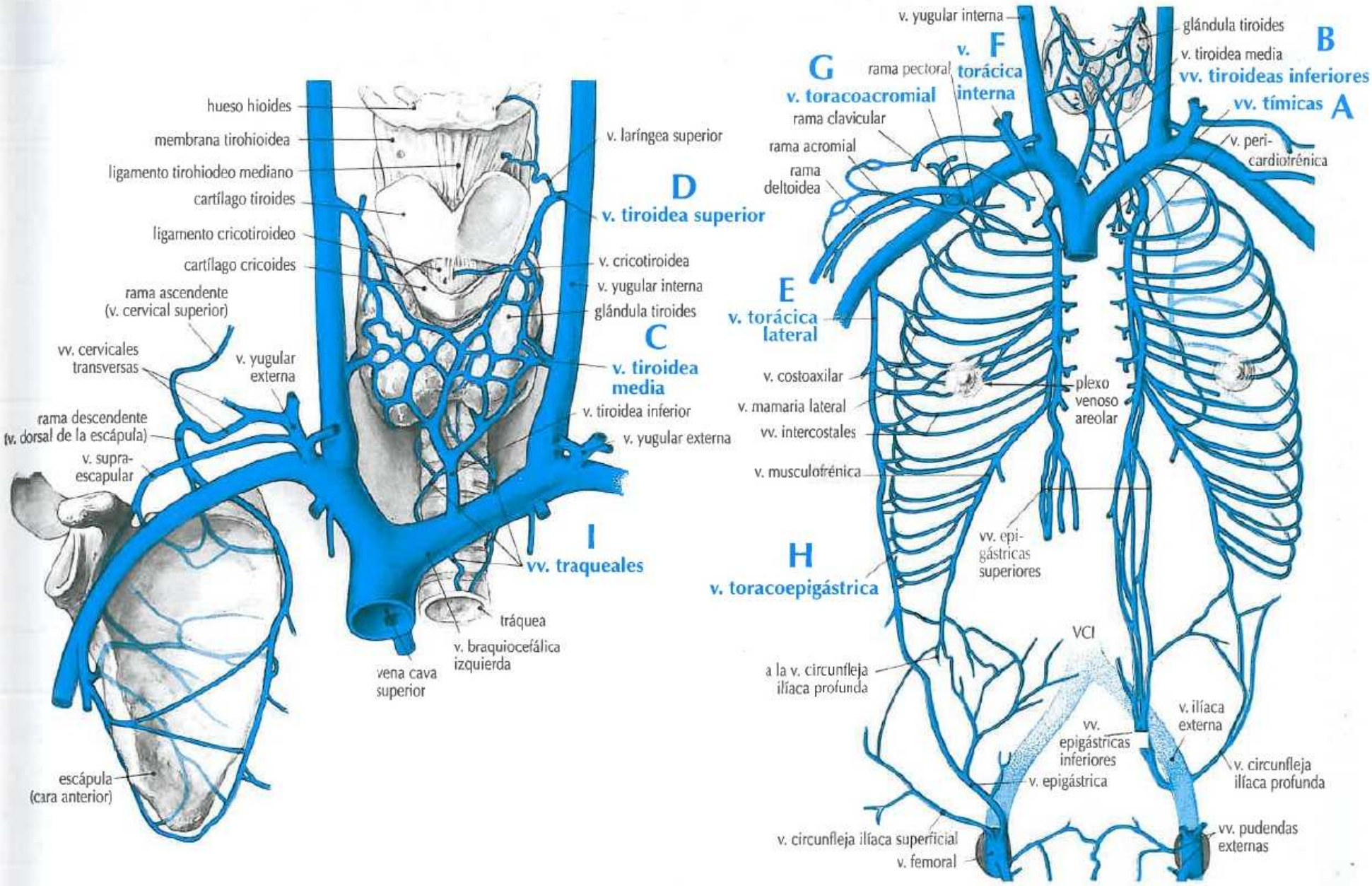
hueso hioides
membrana tirohioidea
ligamento tirohiodeo mediano
cartílago tiroides
ligamento cricotiroideo
cartílago cricoides
rama ascendente
(v. cervical superior)
vv. cervicales
transversas
v. yugular
externa
rama descendente
(v. dorsal de la escápula)
v. supra-
escapular
escápula
(cara anterior)
v. laríngea superior
D
v. tiroidea superior
v. cricotiroidea
v. yugular interna
glándula tiroides
C
v. tiroidea
media
v. tiroidea inferior
v. yugular externa
I
vv. traqueales
tráquea
v. braquiocefálica
izquierda
vena cava
superior
v. yugular interna
glándula tiroides
B
v. tiroidea media
vv. tiroideas inferiores
vv. tímicas
A
v. peri-
cardiofrénica
G
v. toracoacromial
rama pectoral
v. F
torácica
interna
rama clavicular
rama acromial
rama
deltoidea
E
v. torácica
lateral
v. costoaxilar
v. mamaria lateral
vv. intercostales
v. musculofrénica
plexo
venoso
areolar
vv. epi-
gástricas
superiores
H
v. toracoepigástrica
VCI
a la v. circunfleja
ilíaca profunda
v. ilíaca
externa
vv.
epigástricas
inferiores
v. epigástrica
v. circunfleja
ilíaca profunda
v. circunfleja ilíaca superficial
v. femoral
vv. pudendas
externas

	VENAS	LOCALIZACIÓN	DRENA	TRIBUTARIAS	DESEMBOCA EN
A	**v. ureteral** *v. ureteric*	sigue al uréter en toda su longitud	uréter	ninguna	v. renal, vena cava inferior, v. ilíaca común, vv. testicular y ovárica y vv. vesicales superior e inferior
B	**vv. uterinas** *vv. uterinae*	cara lateral del útero	útero, parte superior de la vagina, igamento redondo del útero, cuello uterino y trompa de Falopio	plexo venoso uterino, v. ovárica y ramas vaginales y tubáricas	v. ilíaca interna
C	**v. vaginal** *v. vaginalis*	cara lateral de la vagina	vagina, fondo de la vejiga urinaria y recto	ninguna	v. ilíaca interna y v. uterina (ocasionalmente)
D	**v. vertebral** *v. vertebralis*	desde el triángulo suboccipital, desciende a través del agujero transverso de las vértebras cervicales superiores como un plexo denso alrededor de la arteria vertebral, y sale del agujero transverso de la sexta vértebra cervical como vena única	músculos profundos de la espalda y el cuello, médula espinal, cerebelo y bulbo raquídeo	seno sigmoideo, v. occipital, plexos vertebrales interno y externo, v. vertebral anterior, v. cervical profunda y primera v. intercostal (ocasionalmente)	v. braquiocefálica
E	**v. vertebral accesoria** *v. vertebralis accessoria*	desde la cara posterior de las apófisis transversas de las vértebras cervicales superiores, desciende a través del agujero de la apófisis transversa de la C7	plexo venoso suboccipital y plexo venoso alrededor de la arteria vertebral	plexos venosos	v. braquiocefálica
F	**v. vertebral anterior** *v. vertebralis anterior*	desde las apófisis transversas de las vértebras cervicales superiores, acompaña a la arteria cervical ascendente	conductos vertebrales y cuerpos de las vértebras cervicales y músculos del cuello	vv. espinales	v. vertebral
G	**vv. vesicales** *vv. vesicales*	vejiga urinaria	vejiga urinaria y estructuras adyacentes	plexo venoso vesical	v. ilíaca interna
H	**vv. vestibulares** *vv. vestibulares*	vestíbulo del oído interno	utrículo, sáculo y conductos semicirculares	ninguna	vv. laberínticas, v. del acueducto vestibular y v. del acueducto coclear

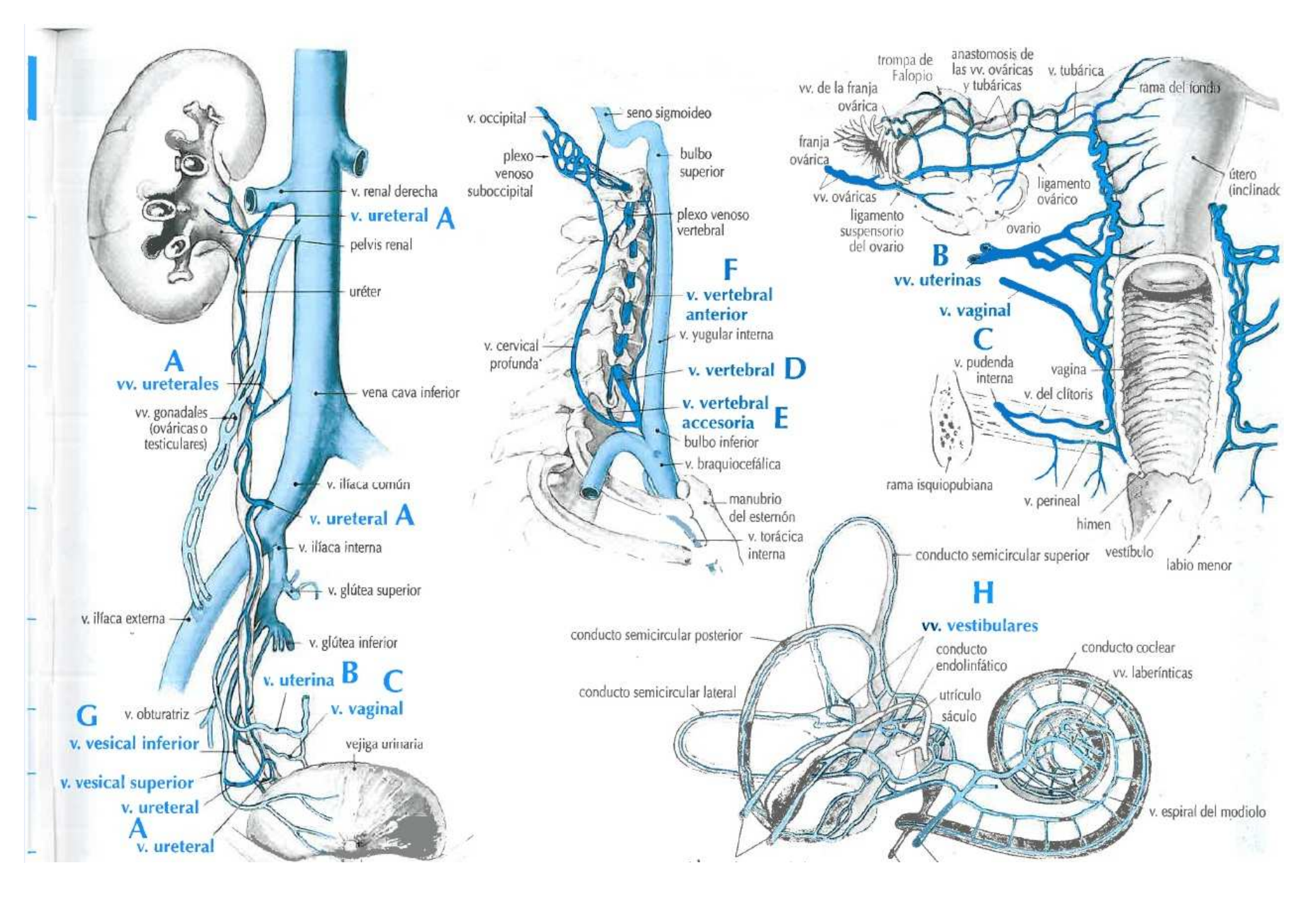
v. renal derecha
v. ureteral A
pelvis renal
uréter
A
vv. ureterales
vena cava inferior
vv. gonadales (ováricas o testiculares)
v. ilíaca común
v. ureteral A
v. ilíaca interna
v. glútea superior
v. ilíaca externa
v. glútea inferior
v. uterina B C
v. vaginal
G
v. obturatriz
v. vesical inferior
vejiga urinaria
v. vesical superior
v. ureteral A
v. ureteral
v. occipital
seno sigmoideo
plexo venoso suboccipital
bulbo superior
plexo venoso vertebral
F
v. vertebral anterior
v. yugular interna
v. cervical profunda
v. vertebral D
v. vertebral accesoria E
bulbo inferior
v. braquiocefálica
manubrio del esternón
v. torácica interna
trompa de Falopio
anastomosis de las vv. ováricas y tubáricas
v. tubárica
rama del fondo
vv. de la franja ovárica
franja ovárica
útero (inclinado
ligamento ovárico
vv. ováricas
ligamento suspensorio del ovario
ovario
B
vv. uterinas
v. vaginal
C
v. pudenda interna
vagina
v. del clítoris
rama isquiopubiana
v. perineal
himen
vestíbulo
labio menor
conducto semicircular superior
H
vv. vestibulares
conducto semicircular posterior
conducto endolinfático
conducto coclear
vv. laberínticas
conducto semicircular lateral
utrículo
sáculo
v. espiral del modiolo

	VENAS	LOCALIZACIÓN	DRENA	TRIBUTARIAS	DESEMBOCA EN
A	**vv. vorticosas** (cuatro venas) *vv. vorticosae*	globo ocular, dividiendo la esclerótica oblicuamente	capa coroidea del globo ocular	ramas del iris, procesos ciliares y coroides, venas episclerales	ramas superiores: v. oftálmica superior ramas inferiores: v. oftálmica inferior
B	**vv. yeyunales** *vv. jejunales*	adyacentes al yeyuno	yeyuno	vv. marginales	v. mesentérica superior
C	**v. yugular anterior** *v. jugularis anterior*	desde justo encima del hueso hiodes, desciende a lo largo del borde medial del músculo esternocleidomastoideo hacia la parte anterior del cuello, donde gira lateralmente hacia la zona posterior de la mitad de la clavícula	región anterior del cuello	venas superficiales por debajo de la barbilla, v. facial, arco yugular y vv. laríngeas	v. yugular externa
D	**v. yugular externa** *v. jugularis externa*	desde la altura del ángulo mandibular, se desciende hacia la mitad de la clavícula, por debajo del platisma	partes superficial y profunda del cuero cabelludo y la cara	v. auricular posterior, v. retromandibular (división posterior), v. yugular posterior externa, vv. cervicales transversas, v. supraclavicular y v. yugular anterior	v. subclavia o v. yugular interna
E	**v. yugular externa posterior** *v. jugularis externa posterior*	desde la región occipital, desciende más o menos paralela al borde posterior del músculo esternocleidomastoideo	piel y músculos superficiales de la parte posterior del cuello	vv. musculares y ocasionalmente la v. occipital	sobre la mitad de la v. yugular externa
F	**v. yugular interna** *v. jugularis interna*	desde el agujero yugular en la base del cráneo, desciende por detrás del extremo medial de la clavícula	cerebro, cara y cuello	seno sigmoideo, seno petroso inferior, v. facial, v. lingual, vv. faríngeas, v. tiroidea superior, v. tiroidea media y v. occipital (ocasionalmente)	v. braquiocefálica, después de su unión con la v. subclavia

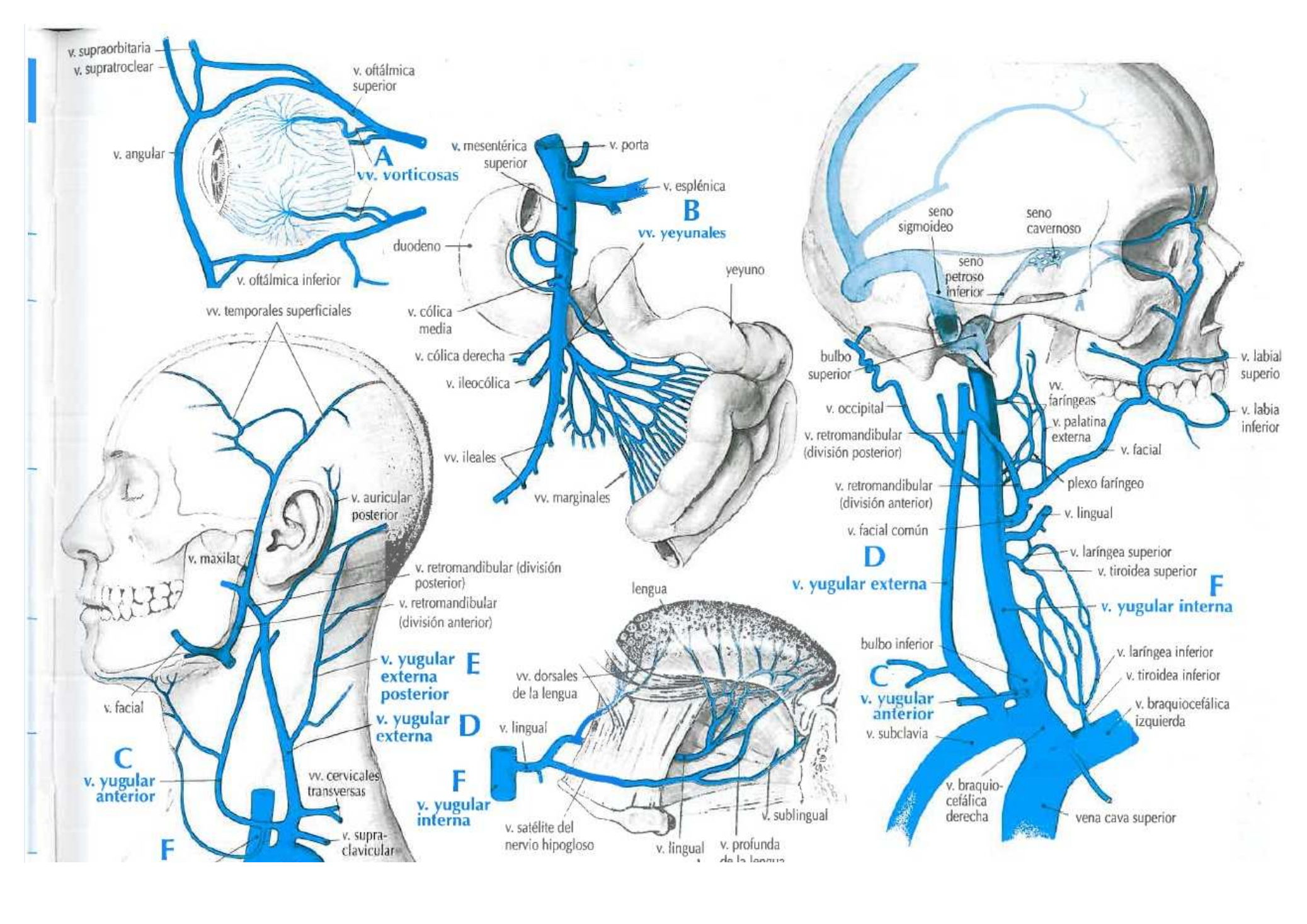
v. supraorbitaria
v. supratroclear
v. oftálmica superior
v. angular
A
vv. vorticosas
v. oftálmica inferior
v. mesentérica superior
v. porta
v. esplénica
B
vv. yeyunales
duodeno
yeyuno
v. cólica media
v. cólica derecha
v. ileocólica
vv. ileales
vv. marginales
vv. temporales superficiales
v. auricular posterior
v. maxilar
v. retromandibular (división posterior)
v. retromandibular (división anterior)
v. yugular externa posterior
E
v. yugular externa
D
v. facial
C
v. yugular anterior
vv. cervicales transversas
F
v. yugular interna
v. supra-clavicular
F
lengua
vv. dorsales de la lengua
v. lingual
v. satélite del nervio hipogloso
v. lingual
v. profunda de la lengua
v. sublingual
seno sigmoideo
seno cavernoso
seno petroso inferior
A
bulbo superior
v. occipital
v. retromandibular (división posterior)
v. retromandibular (división anterior)
v. facial común
D
v. yugular externa
bulbo inferior
C
v. yugular anterior
v. subclavia
v. braquio-cefálica derecha
vena cava superior
v. labial superio
v. labia inferior
vv. faríngeas
v. palatina externa
v. facial
plexo faríngeo
v. lingual
v. laríngea superior
v. tiroidea superior
F
v. yugular interna
v. laríngea inferior
v. tiroidea inferior
v. braquiocefálica izquierda

LIGAMENTOS

	LIGAMENTO	DEFINICIÓN
A	**l. acromioclavicular** *acromioclavicular l.*	Ligamento que se extiende desde la superficie superior del acromion hasta la extremidad lateral de la clavícula. Cubre la parte superior de la cápsula de la articulación acromioclavicular del hombro.
B	**l. alar** *alar l.*	Ligamento par en forma de banda fuerte que conecta la segunda vértebra con el hueso occipital del cráneo.
C	**l. alveolodental** *alveolodental l.*	Véase LIGAMENTO PERIODONTAL.
D	**l. amarillo** *flaval l.*	Ligamento formado por una serie de bandas elásticas amarillas que se unen a las láminas de las vértebras adyacentes desde la primera vértebra cervical hasta la primera vértebra sacra. Su función es mantener la posición recta.
E	**l. ancho del útero** *broad l. of uterus*	Ligamento formado por una de las dos láminas fibrosas que se extienden desde la superficie lateral del útero, una a cada lado, hasta las paredes laterales de la pelvis. Junto con el útero, divide la pelvis menor en la parte anterior (que contiene la vejiga) y la posterior (que contiene el recto y parte del colon sigmoide).
	l. anococcígeo *anococcigeal l.*	Ligamento formado por una masa de tejido fibroso y muscular situada entre el conducto anal y la punta del cóccix, con la que conectan algunas de las fibras del músculo elevador del ano.
	l. anular del estribo *annular l. of base of stapes*	Ligamento formado por un anillo de fibras elásticas que rodea la base del estribo y la une con la ventana vestibular del oído interno. Permite el movimiento de los huesecillos del oído durante la transmisión de las vibraciones del sonido desde el tímpano hasta el oído interno.
F	**l. anular del radio** *annular l. of radius*	Ligamento formado por una banda fibrosa semiósea que rodea la cabeza del radio a la altura del codo manteniéndola en contacto con la escotadura radial del cúbito.

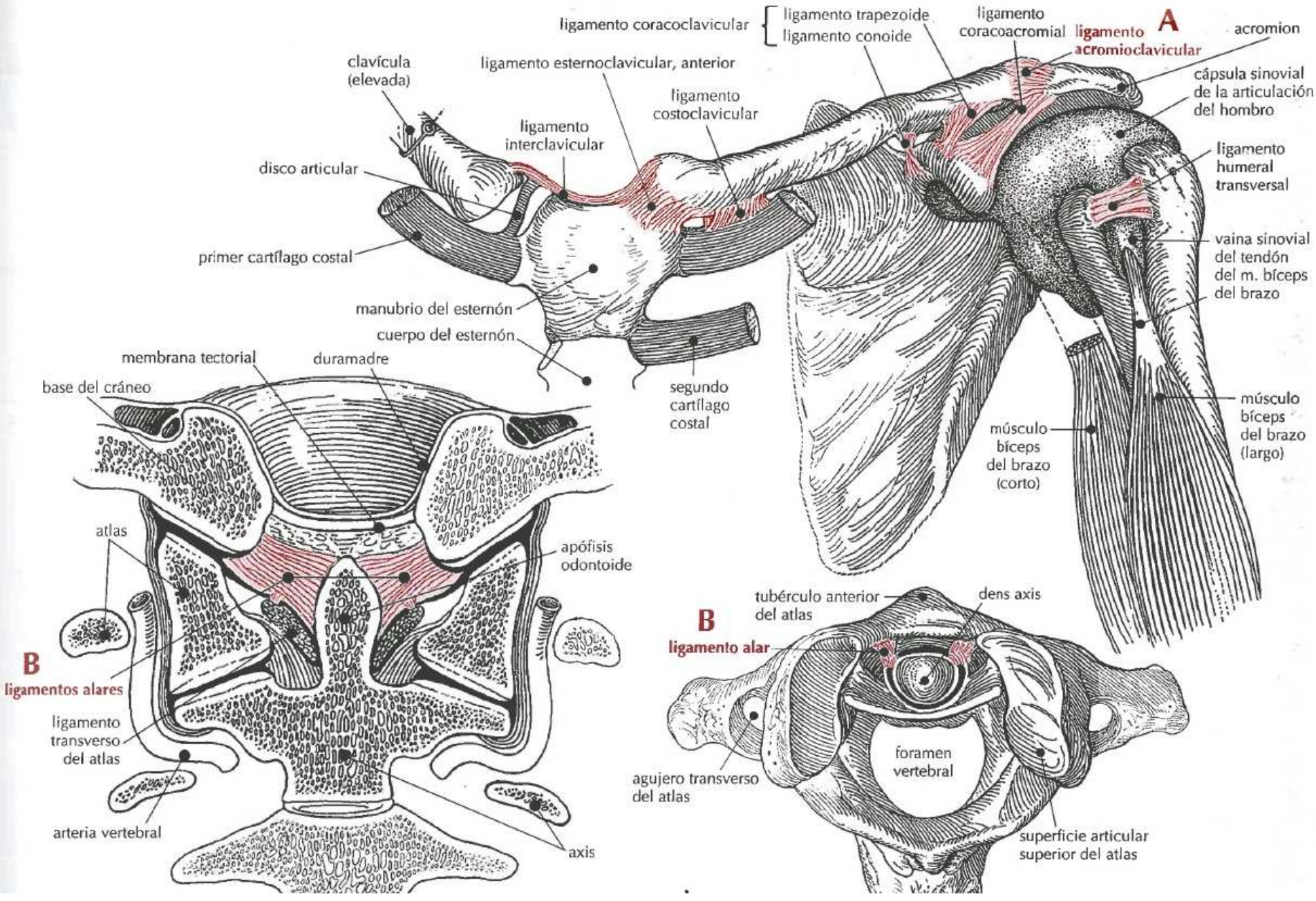
A
ligamento coracoclavicular
ligamento trapezoide
ligamento conoide
ligamento coracoacromial
ligamento acromioclavicular
acromion
cápsula sinovial de la articulación del hombro
clavícula (elevada)
ligamento esternoclavicular, anterior
ligamento costoclavicular
ligamento interclavicular
disco articular
ligamento humeral transversal
vaina sinovial del tendón del m. bíceps del brazo
primer cartílago costal
manubrio del esternón
cuerpo del esternón
segundo cartílago costal
músculo bíceps del brazo (largo)
músculo bíceps del brazo (corto)
membrana tectorial
duramadre
base del cráneo
atlas
apófisis odontoide
B
ligamentos alares
ligamento transverso del atlas
arteria vertebral
axis
B
ligamento alar
tubérculo anterior del atlas
dens axis
foramen vertebral
agujero transverso del atlas
superficie articular superior del atlas

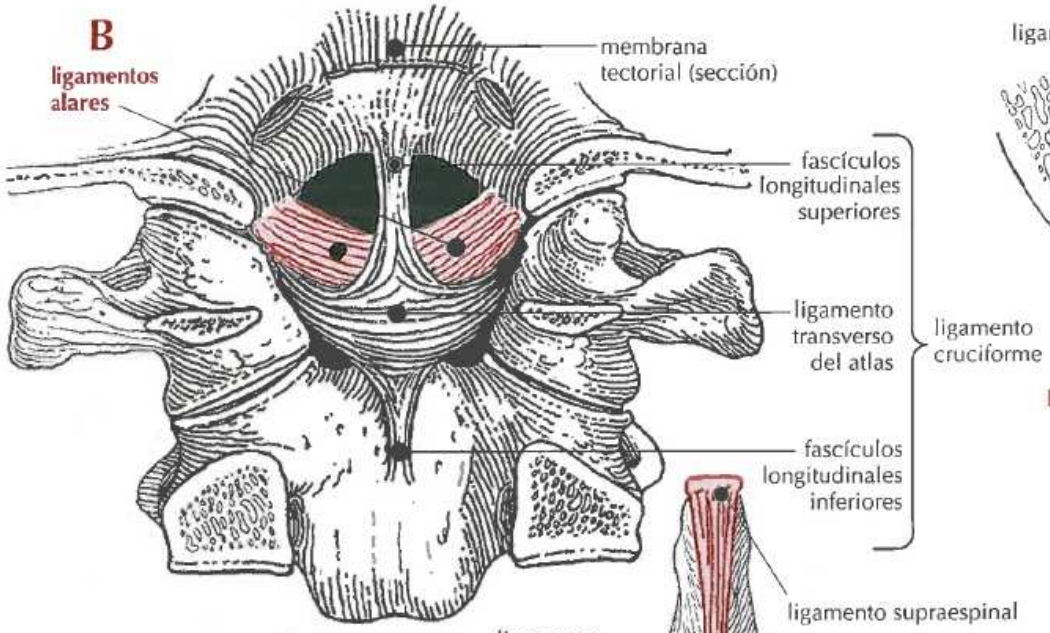
B
ligamentos alares
membrana tectorial (sección)
fascículos longitudinales superiores
ligamento transverso del atlas
ligamento cruciforme
fascículos longitudinales inferiores

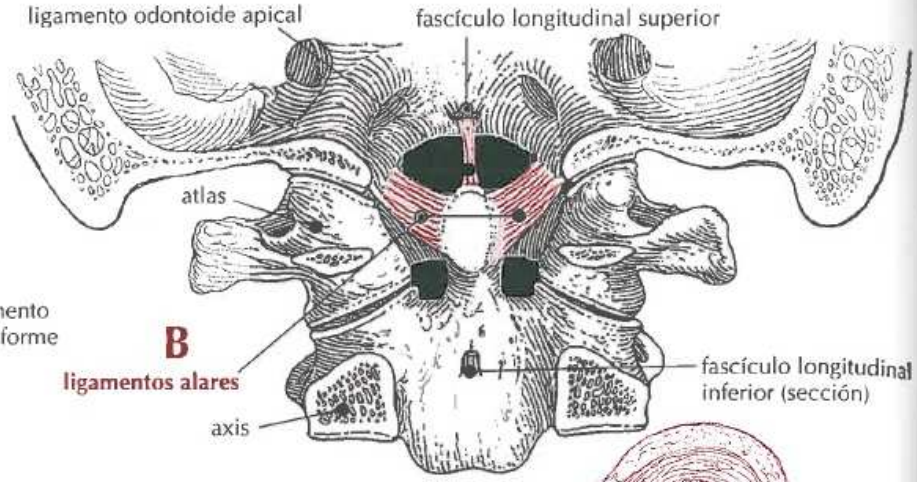
ligamento odontoide apical
fascículo longitudinal superior
atlas
B
ligamentos alares
axis
fascículo longitudinal inferior (sección)

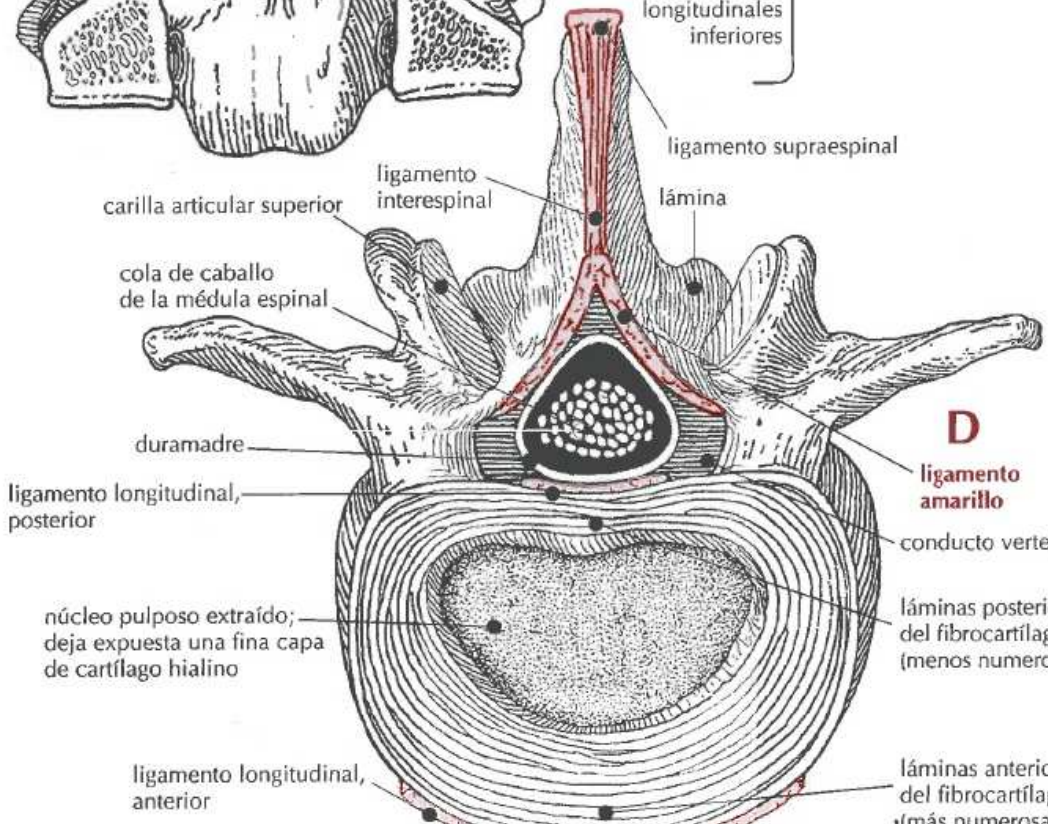
ligamento supraespinal
ligamento interespinal
lámina
carilla articular superior
cola de caballo de la médula espinal
D
ligamento amarillo
duramadre
ligamento longitudinal, posterior
conducto vertebral
núcleo pulposo extraído; deja expuesta una fina capa de cartílago hialino
láminas posteriores del fibrocartílago (menos numerosas)
anillo fibroso
ligamento longitudinal, anterior
láminas anteriores del fibrocartílago (más numerosas)

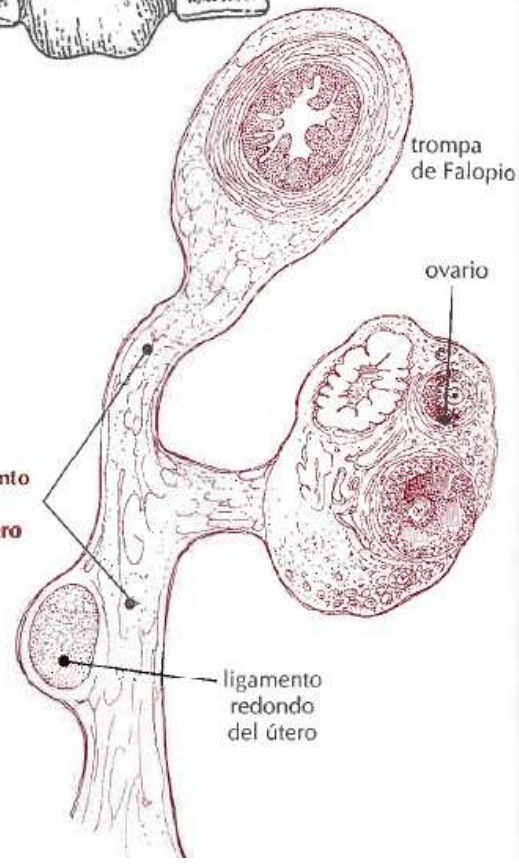
trompa de Falopio
ovario
E
ligamento ancho del útero
ligamento redondo del útero

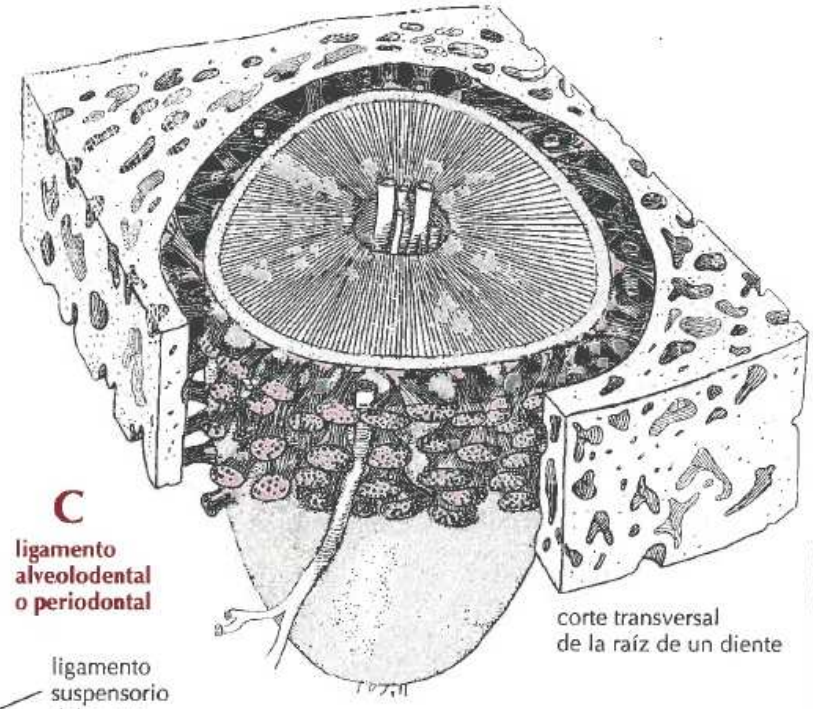
C
ligamento
alveolodental
o periodontal
corte transversal
de la raíz de un diente

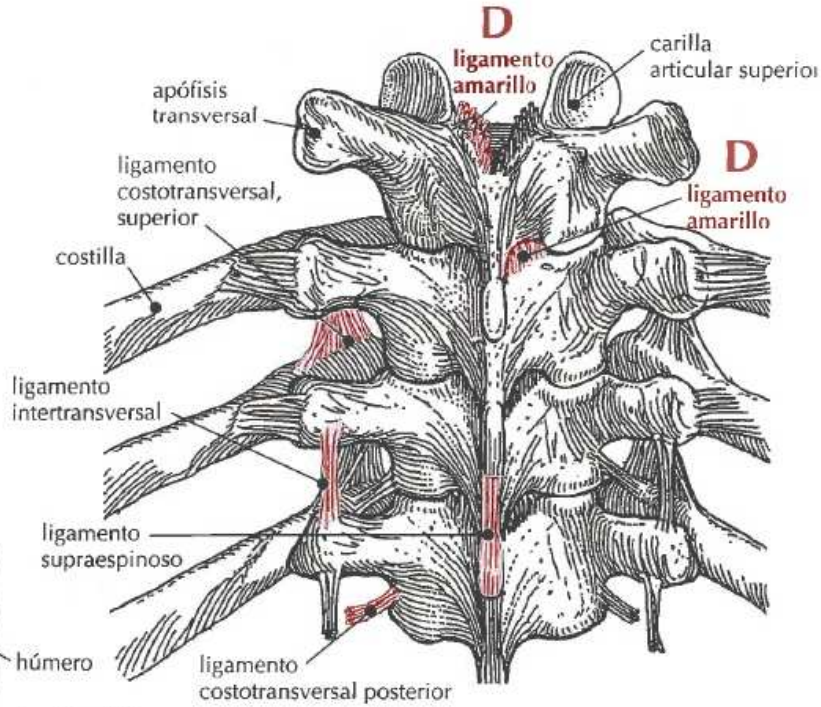
D
ligamento
amarillo
carilla
articular superior
apófisis
transversal
ligamento
costotransversal,
superior
D
ligamento
amarillo
costilla
ligamento
intertransversal
ligamento
supraespinoso
ligamento
costotransversal posterior

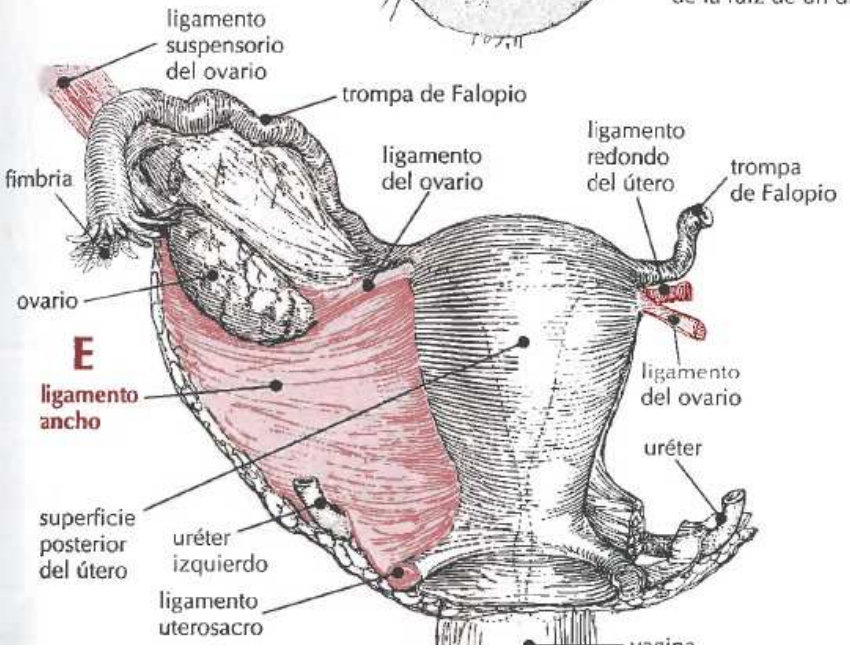
ligamento
suspensorio
del ovario
trompa de Falopio
fimbria
ligamento
del ovario
ligamento
redondo
del útero
trompa
de Falopio
ovario
E
ligamento
ancho
ligamento
del ovario
uréter
superficie
posterior
del útero
uréter
izquierdo
ligamento
uterosacro

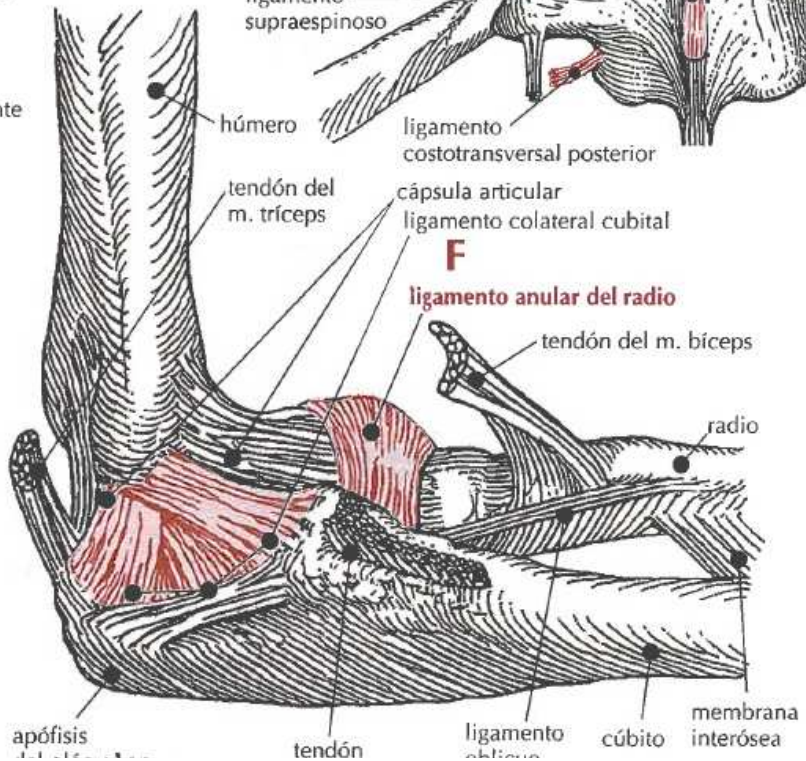
húmero
tendón del
m. tríceps
cápsula articular
ligamento colateral cubital
F
ligamento anular del radio
tendón del m. bíceps
radio
apófisis
tendón
ligamento
cúbito
membrana
interósea

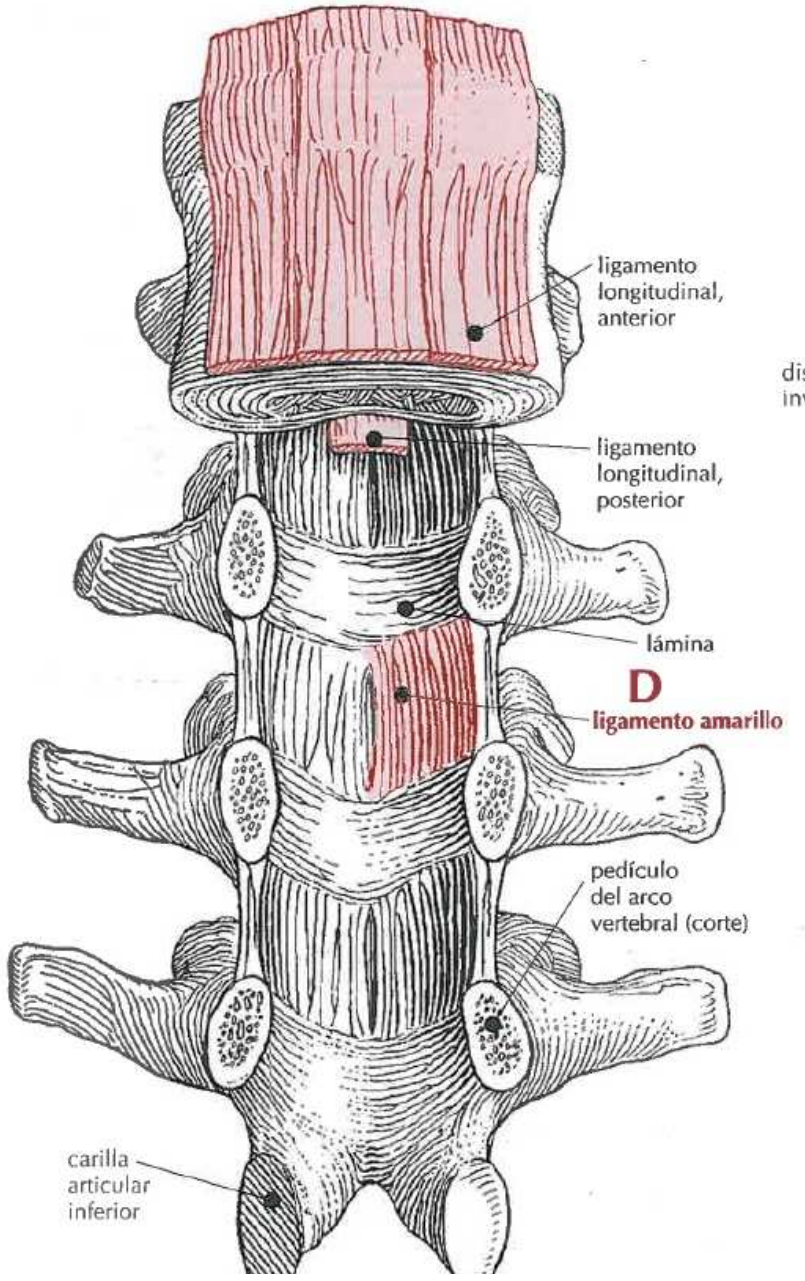
ligamento
longitudinal,
anterior
ligamento
longitudinal,
posterior
lámina
D
ligamento amarillo
pedículo
del arco
vertebral (corte)
carilla
articular
inferior

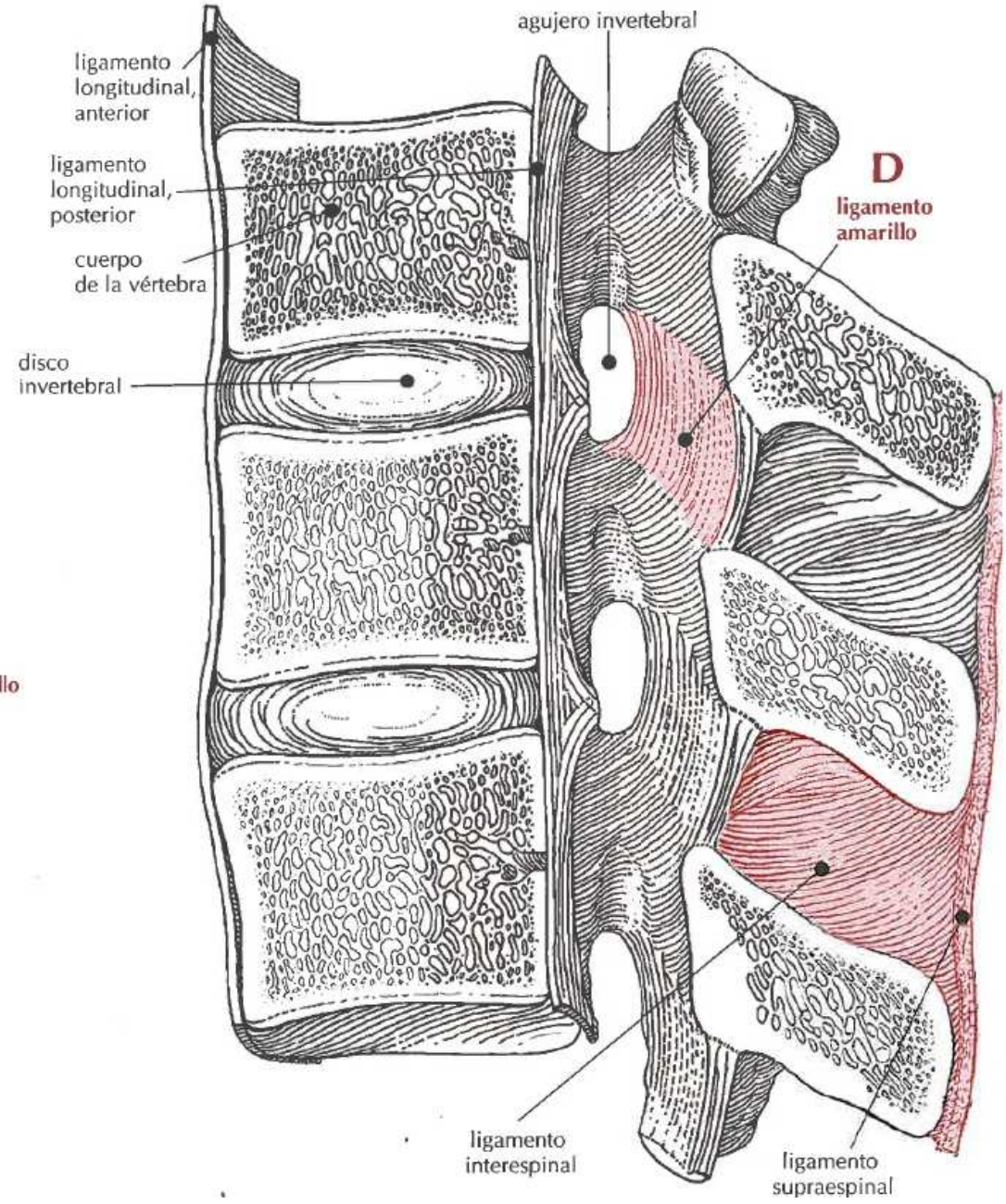
agujero invertebral
ligamento
longitudinal,
anterior
ligamento
longitudinal,
posterior
cuerpo
de la vértebra
disco
invertebral
D
ligamento
amarillo
ligamento
interespinal
ligamento
supraespinal

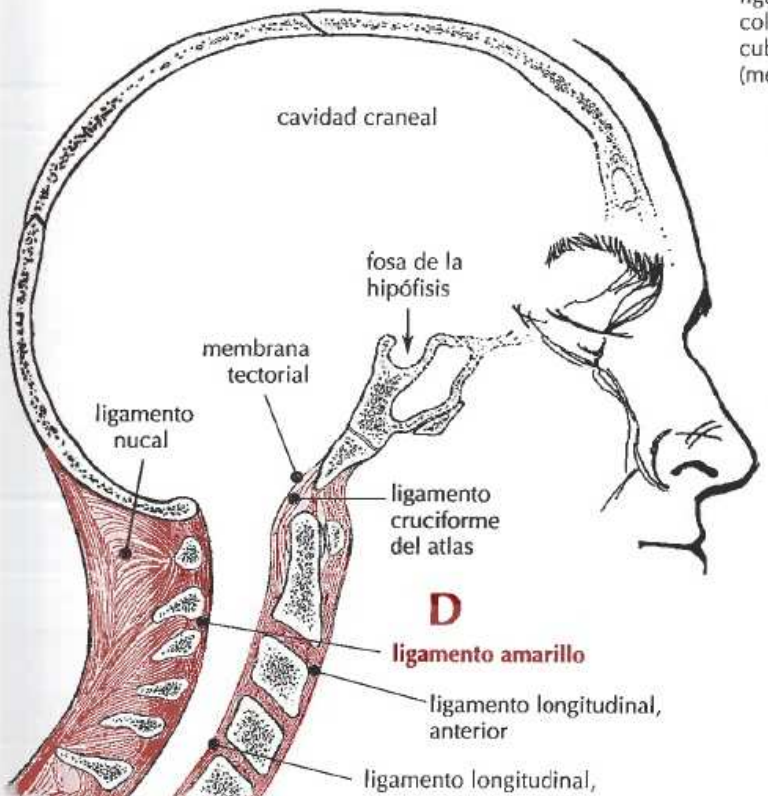
cavidad craneal
fosa de la hipófisis
membrana tectorial
ligamento nucal
ligamento cruciforme del atlas
D
ligamento amarillo
ligamento longitudinal, anterior
ligamento longitudinal,

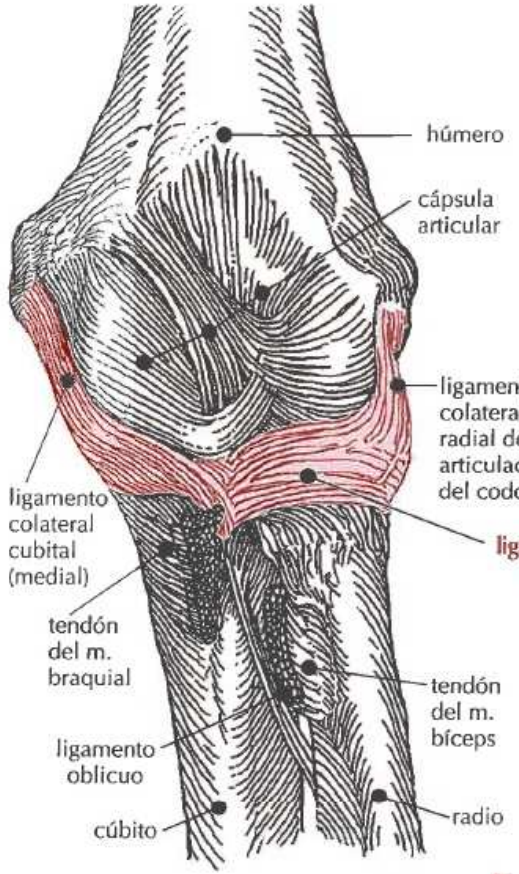
húmero
cápsula articular
ligamento colateral (externo) radial de la articulación del codo
ligamento colateral cubital (medial)
tendón del m. braquial
tendón del m. bíceps
ligamento oblicuo
cúbito
radio

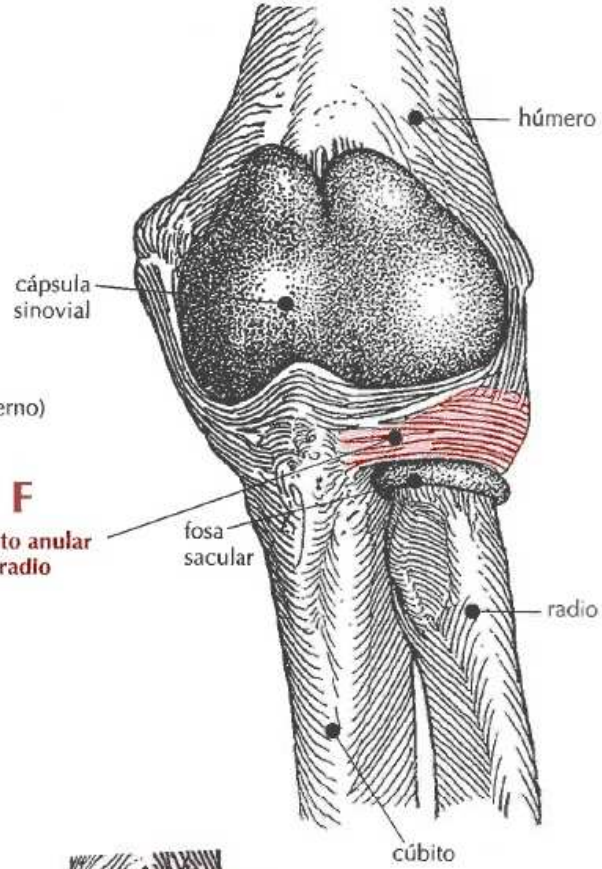
húmero
cápsula sinovial
F
ligamento anular del radio
fosa sacular
radio
cúbito

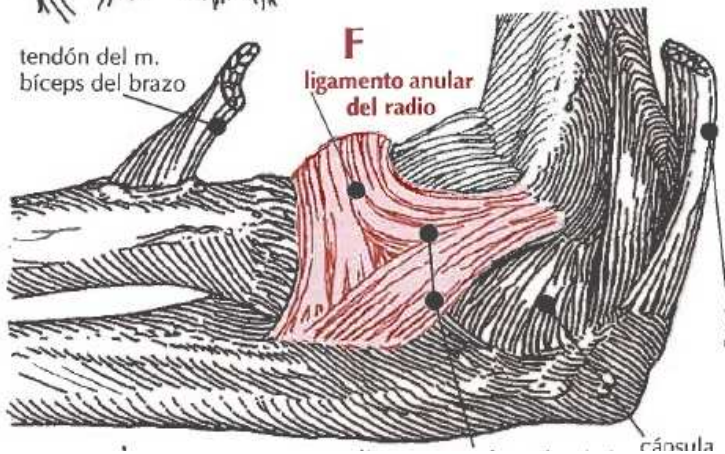
tendón del m. bíceps del brazo
F
ligamento anular del radio
tendón del m. tríceps
cápsula

	LIGAMENTO	DEFINICIÓN
A	**l. anular traqueal** *tracheal annular l.*	Ligamento formado por una membrana fibroelástica que conecta posteriormente los extremos de los anillos traqueales incompletos.
	l. arqueado *arcuate l.'s*	Estructura anatómica formada por dos ligamentos arqueados (lateral y medial) que unen el diafragma con la primera vértebra lumbar y la duodécima costilla de cada lado, configurando el principio del diafragma.
B	**l. arqueado de la muñeca** *arcuate l. of wrist*	Ligamento formado por una banda que pasa transversalmente desde el hueso piramidal hasta el escafoides en la zona dorsal de la muñeca.
	l. arqueado de la rodilla *arcuate l. of knee*	Véase LIGAMENTO ARQUEADO POPLÍTEO.
C	**l. arqueado del pubis** *arcuate pubic l.*	Ligamento formado por un arco grueso de fibras ligamentosas que conecta con el borde inferior de la sínfisis del pubis, donde se enreda con el disco interpúbico de la sínfisis. Constituye el borde superior del arco del pubis.
	l. arqueado poplíteo *arcuate popliteal l.*	Ligamento formado por un haz de fibras capsulares en forma de Y, con la base unida a la cabeza del peroné, que se arquea medialmente sobre el tendón del músculo poplíteo y se extiende anteriormente al epicóndilo lateral del fémur. Denominado también LIGAMENTO ARQUEADO DE LA RODILLA.
	l. arterioso *ligamentum arteriosum*	Ligamento formado por un cordón de fibras cortas, sobrante del conducto arterioso fetal, que se extiende desde la arteria pulmonar hasta el arco de la aorta.

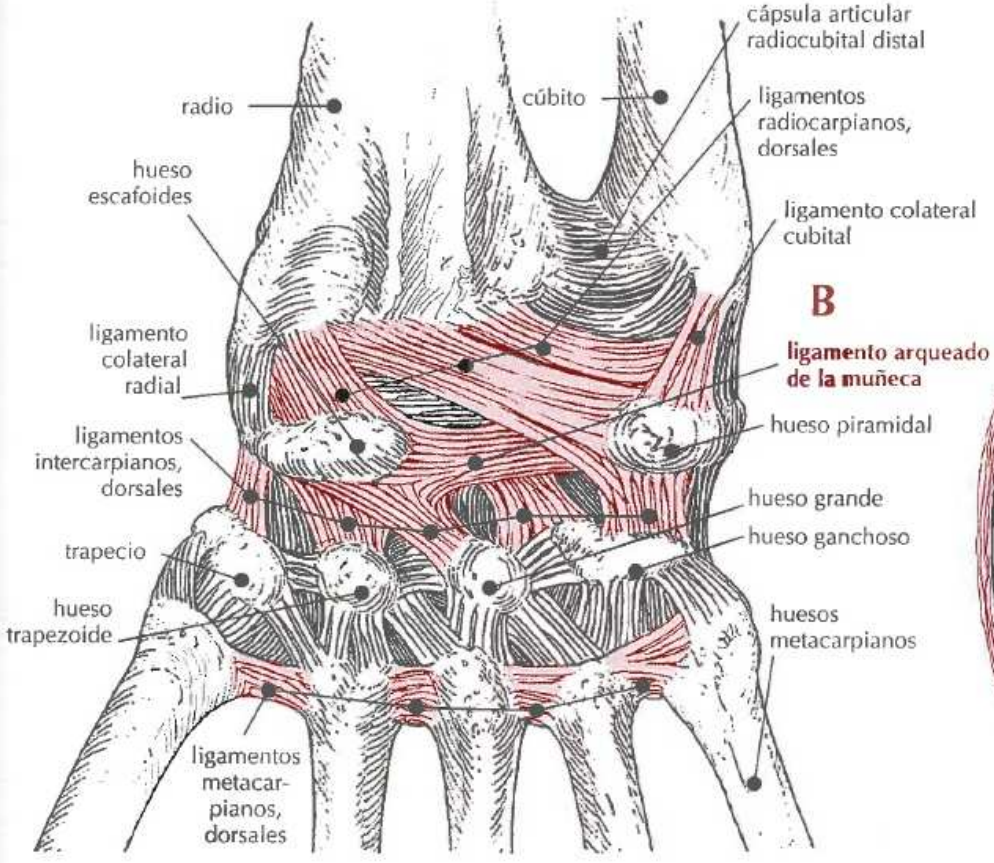
radio
cúbito
cápsula articular radiocubital distal
ligamentos radiocarpianos, dorsales
hueso escafoides
ligamento colateral cubital
B
ligamento arqueado de la muñeca
ligamento colateral radial
hueso piramidal
ligamentos intercarpianos, dorsales
hueso grande
hueso ganchoso
trapecio
hueso trapezoide
huesos metacarpianos
ligamentos metacarpianos, dorsales

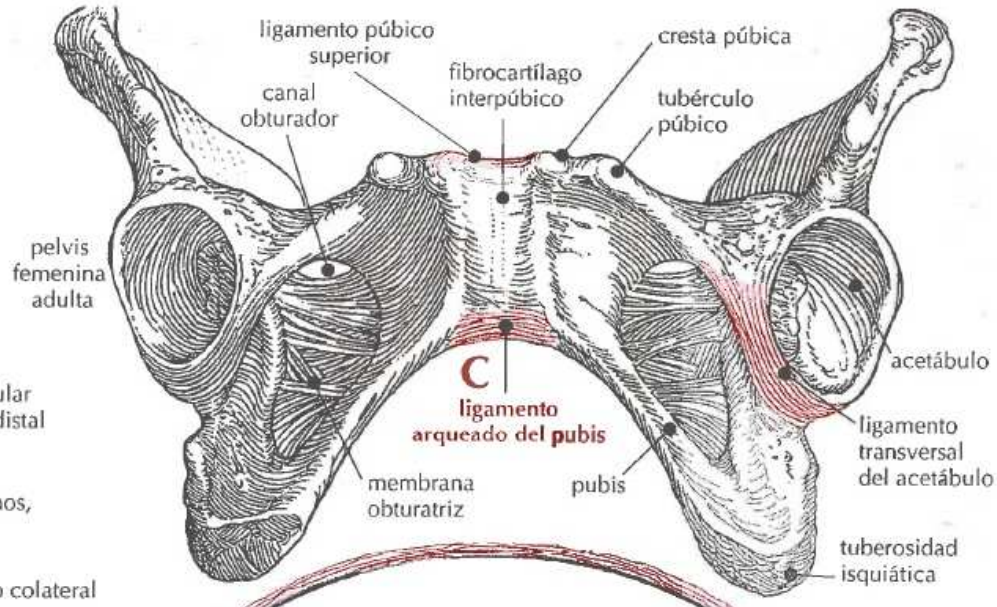
ligamento púbico superior
cresta púbica
fibrocartílago interpúbico
canal obturador
tubérculo púbico
pelvis femenina adulta
acetábulo
C
ligamento arqueado del pubis
ligamento transversal del acetábulo
membrana obturatriz
pubis
tuberosidad isquiática

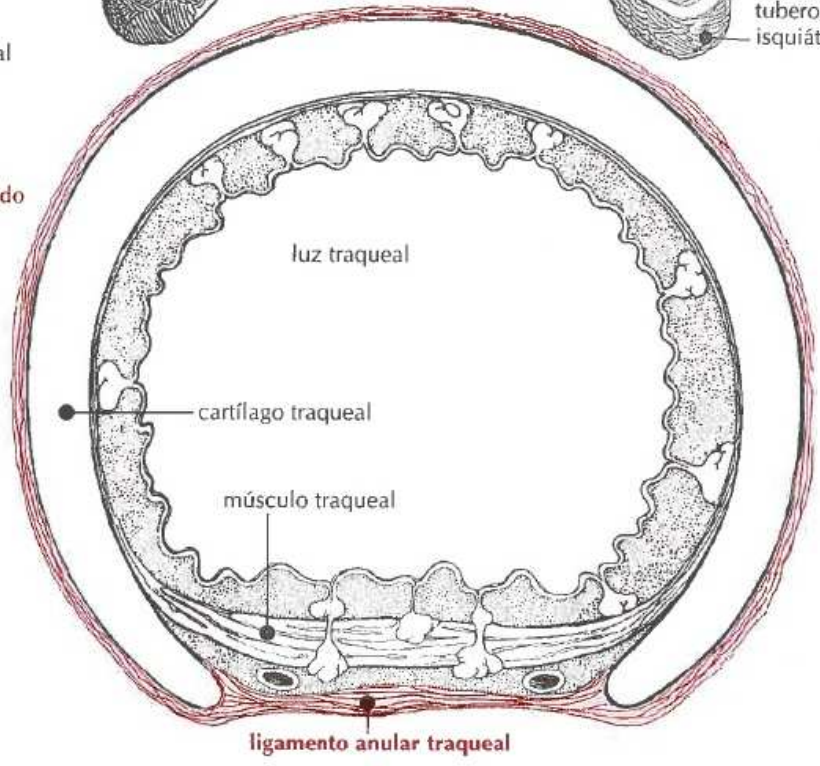
luz traqueal
cartílago traqueal
músculo traqueal
ligamento anular traqueal

	LIGAMENTO	DEFINICIÓN
A	**l. astragaloescafoideo** *talonavicular l.*	Ligamento formado por una banda ancha, plana, que se extiende desde el cuello del astrágalo hasta la superficie dorsal del hueso escafoides adyacente del pie.
	l. atlantoaxial *atlantoaxial l.*	Ligamento que se extiende desde el margen anteroinferior de la primera hasta la segunda vértebra cervical.
	l. bifurcado *bifurcated l.*	Ligamento fuerte conectado a la parte delantera de la superficie del hueso calcáneo que se divide anteriormente para formar el ligamento calcaneonavicular y el ligamento calcaneocuboideo. Están unidos, respectivamente, al hueso navicular y al cuboideo del pie.
B	**l. calcaneoastragalinos** *talocalcaneal l.'s*	Ligamentos formados por bandas fibrosas que refuerzan las dos articulaciones situadas entre el astrágalo (hueso del tobillo) y el calcáneo (hueso del talón). Comprenden: (a) Ligamento calcaneoastragalino anterior: banda que se extiende desde la parte anterior superior del cuello del astrágalo hasta la superficie del calcáneo. (b) Ligamento calcaneoastragalino interóseo: banda aplanada, ancha y fuerte, que se extiende en oblicuo desde el surco profundo del astrágalo hasta el surco profundo del calcáneo. (c) Ligamento calcaneoastragalino externo: banda aplanada y corta que se extiende desde la apófisis externa del astrágalo y se dirige hacia abajo y posteriormente a la superficie lateral del calcáneo. (d) Ligamento calcaneoastragalino interno: banda que se extiende desde la apófisis interna del astrágalo hasta la superficie interna del calcáneo. (e) Ligamento calcaneoastragalino posterior: banda ancha y corta que se extiende desde la apófisis posterior del astrágalo hacia abajo, hasta el calcáneo adyacente.
C	**l. calcáneocuboideo** *calcaneocuboid l.*	Parte medial del ligamento bifurcado que conecta la parte anterior de la superficie del calcáneo con la parte dorsal del hueso cuboideo del pie.
D	**l. calcaneoescafoideo** *calcaneonavicular l.*	Parte lateral del ligamento bifurcado que conecta el hueso calcáneo al hueso escafoides del pie.
E	**l. calcaneoperoneo** *calcaneofibular l.*	Ligamento formado por una banda estrecha y alargada que se extiende desde la punta del maléolo del peroné hacia abajo, por el lateral del hueso calcáneo.
F	**l. capsular** *capsular l.*	Membrana fibrosa de la cápsula de una articulación.

	LIGAMENTO	DEFINICIÓN
	l. cardinal *cardinal l.*	Véase LIGAMENTO TRANSVERSO CERVICAL.
G	**l. carpometacarpiano** *carpometacarpal l.*	Ligamentos de la mano que refuerzan las articulaciones entre la fila distal de los huesos carpianos y la parte del segundo al quinto hueso metacarpiano. Comprenden: (a) Ligamento carpometacarpiano dorsal: haz de bandas fuertes que se extienden desde los huesos carpianos hasta los metacarpianos en la superficie dorsal. (b) Ligamento carpometacarpiano o interóseo: haz de fibras cortas y gruesas que conectan los huesos grande y ganchoso a las superficies adyacentes del tercer y cuarto hueso metacarpiano. (c) Ligamento carpometacarpiano palmar: haz de bandas que se extienden desde el hueso carpiano hasta el metacarpiano en la superficie palmar.
H	**l. colateral cubital de la muñeca** *ulnar collateral l. of wrist joint*	Ligamento formado por una banda fibrosa que se extiende desde la apófisis estiloides del cúbito y se divide en dos partes para unir los dos huesos de la muñeca, el piramidal y el pisiforme. Denominado también LIGAMENTO COLATERAL INTERNO DE LA MUÑECA.
I	**l. colateral cubital del codo** *ulnar collateral l. of elbow joint*	Ligamento triangular fuerte de la parte interior de la articulación del codo, compuesto por bandas anteriores y posteriores unidas por una banda oblicua delgada. La banda anterior se extiende desde la parte anterior del epicóndilo interno del húmero hasta el margen interior de la apófisis coronoides del cúbito. La banda posterior se extiende desde la parte inferior del epicóndilo interno hasta la superficie interna del olécranon. La banda oblicua parte del olécranon y llega hasta la apófisis coronoides. Denominado también LIGAMENTO COLATERAL INTERNO DEL CODO.
J	**l. colateral externo de la rodilla** *lateral collateral l. of knee, fibular collateral l. of knee*	Ligamento colateral peroneo de la rodilla.
K	**l. colateral externo del codo** *lateral collateral l. of elbow*	Véase LIGAMENTO COLATERAL RADIAL DEL CODO.

membrana interósea

peroné

tibia

ligamento tibioperoneo, posterior

ligamento astragaloperoneo, posterior

carilla articular superior del astrágalo

ligamento tibioastragalino, posterior

ligamento tibiocal-cáneo

E
ligamento calcaneo-peroneo

B
ligamento calcáneoastra-galino, posterior

calcáneo (vista posterior)

peroné

tibia

astrágalo

B
ligamento calcáneo-astragalino, interóseo

A
ligamento astragaloescafoideo

ligamento tibioperoneo, anterior

hueso escafoides

hueso cuboides

astrágalo

calcáneo

C
ligamento calcaneo-cuboideo, dorsal

ligamentos tarsometatarsianos, dorsales

ligamento peroneoas-tragalino, anterior

B
ligamento calcáneo-astragalo externo

E
ligamento calcaneo-peroneo

ligamento peroneo-astragalino, posterior

componentes del ligamento externo colateral del tobillo

tibia

B
ligamento calcaneoastragalino, interóseo

A
ligamento astragalocscafoideo

calcáneo

astrágalo

articulación astragaloescafoidea

escafoides

hueso cuneiforme

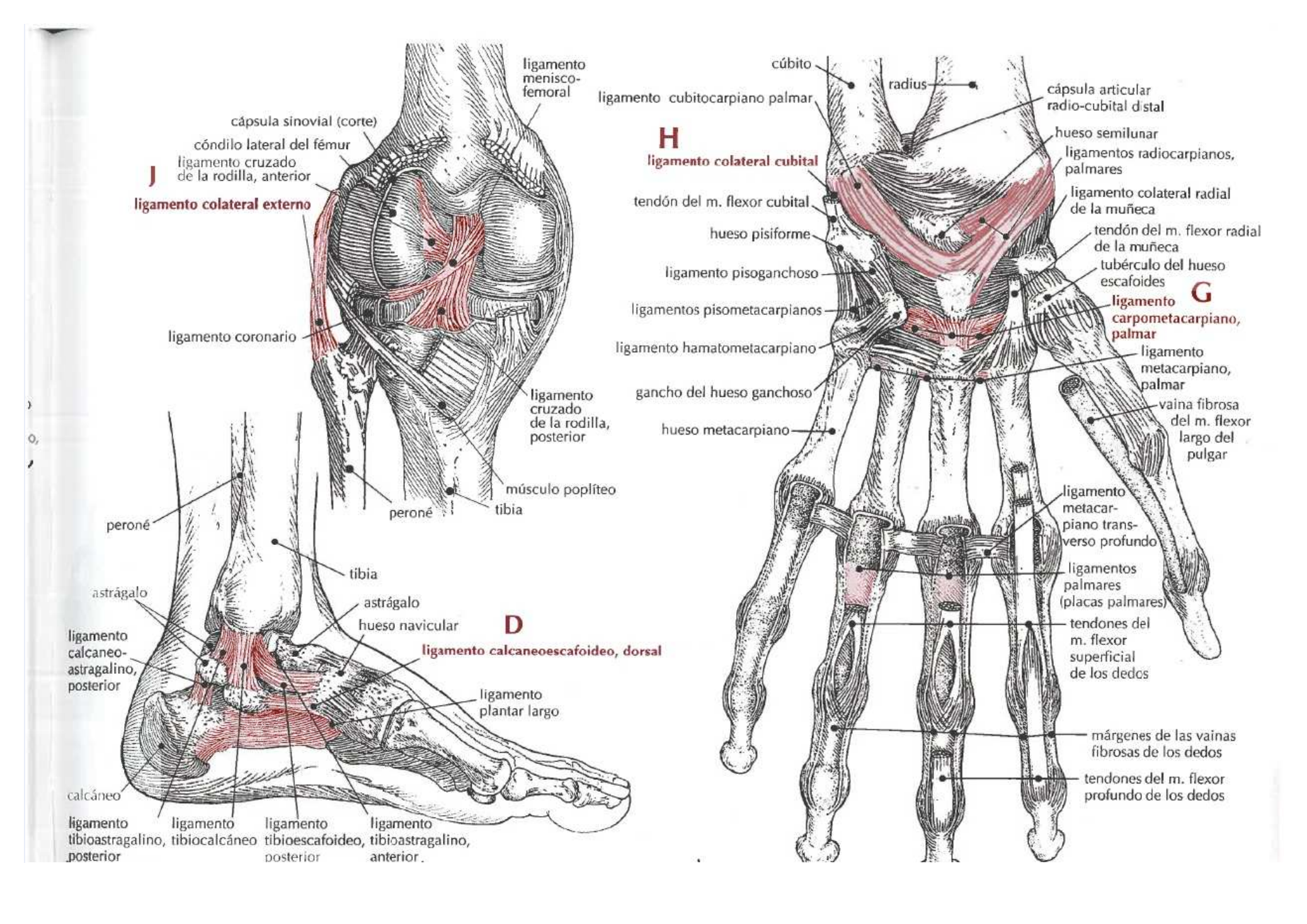
J
ligamento colateral externo
ligamento menisco-femoral
cápsula sinovial (corte)
cóndilo lateral del fémur
ligamento cruzado de la rodilla, anterior
ligamento coronario
ligamento cruzado de la rodilla, posterior
músculo poplíteo
tibia
peroné
D
ligamento calcaneoescafoideo, dorsal
peroné
tibia
astrágalo
astrágalo
hueso navicular
ligamento calcaneo-astragalino, posterior
ligamento plantar largo
calcáneo
ligamento tibioastragalino, posterior
ligamento tibiocalcáneo
ligamento tibioescafoideo, posterior
ligamento tibioastragalino, anterior
H
ligamento colateral cubital
cúbito
radius
ligamento cubitocarpiano palmar
cápsula articular radio-cubital distal
hueso semilunar
ligamentos radiocarpianos, palmares
ligamento colateral radial de la muñeca
tendón del m. flexor cubital
hueso pisiforme
tendón del m. flexor radial de la muñeca
tubérculo del hueso escafoides
ligamento pisoganchoso
ligamentos pisometacarpianos
G
ligamento carpometacarpiano, palmar
ligamento hamatometacarpiano
ligamento metacarpiano, palmar
gancho del hueso ganchoso
vaina fibrosa del m. flexor largo del pulgar
hueso metacarpiano
ligamento metacar-piano trans-verso profundo
ligamentos palmares (placas palmares)
tendones del m. flexor superficial de los dedos
márgenes de las vainas fibrosas de los dedos
tendones del m. flexor profundo de los dedos

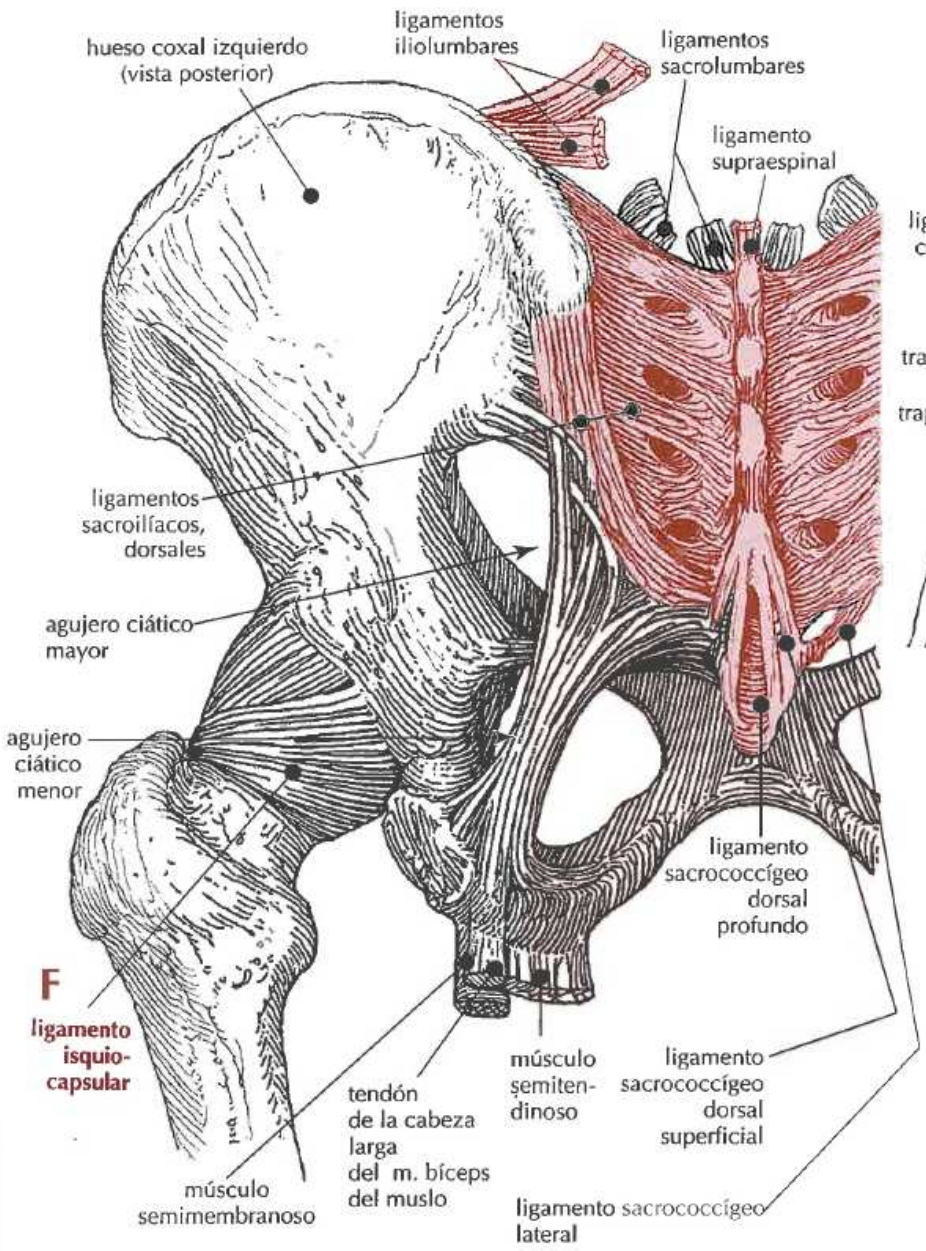
hueso coxal izquierdo
(vista posterior)
ligamentos
iliolumbares
ligamentos
sacrolumbares
ligamento
supraespinal
ligamentos
sacroilíacos,
dorsales
agujero ciático
mayor
agujero
ciático
menor
ligamento
sacrococcígeo
dorsal
profundo
F
ligamento
isquio-
capsular
tendón
de la cabeza
larga
del m. bíceps
del muslo
músculo
semiten-
dinoso
ligamento
sacrococcígeo
dorsal
superficial
músculo
semimembranoso
ligamento sacrococcígeo
lateral

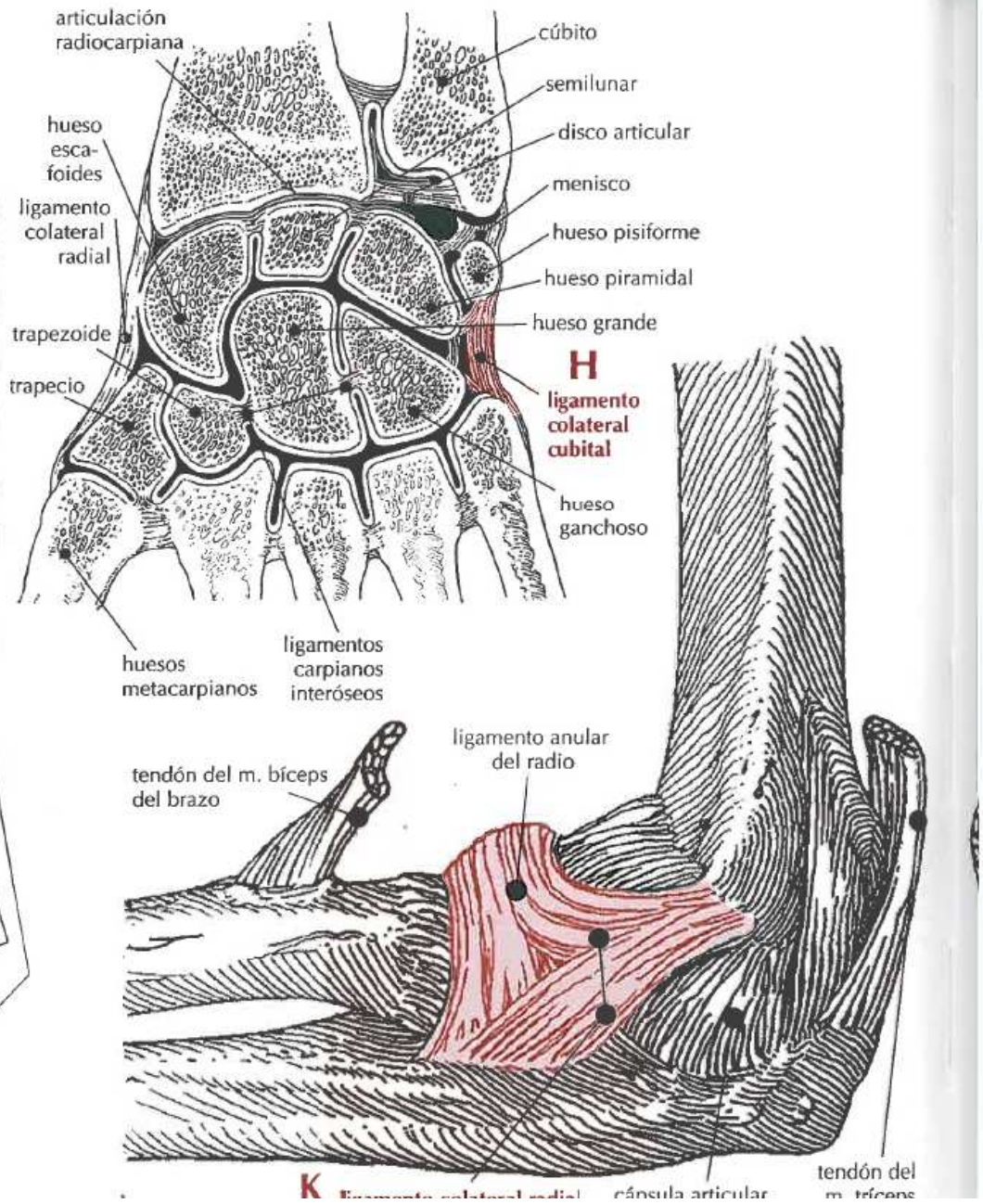
articulación
radiocarpiana
cúbito
semilunar
disco articular
menisco
hueso pisiforme
hueso piramidal
hueso grande
hueso
esca-
foides
ligamento
colateral
radial
trapezoide
trapecio
H
ligamento
colateral
cubital
hueso
ganchoso
huesos
metacarpianos
ligamentos
carpianos
interóseos
ligamento anular
del radio
tendón del m. bíceps
del brazo
tendón del
m. tríceps
cápsula articular

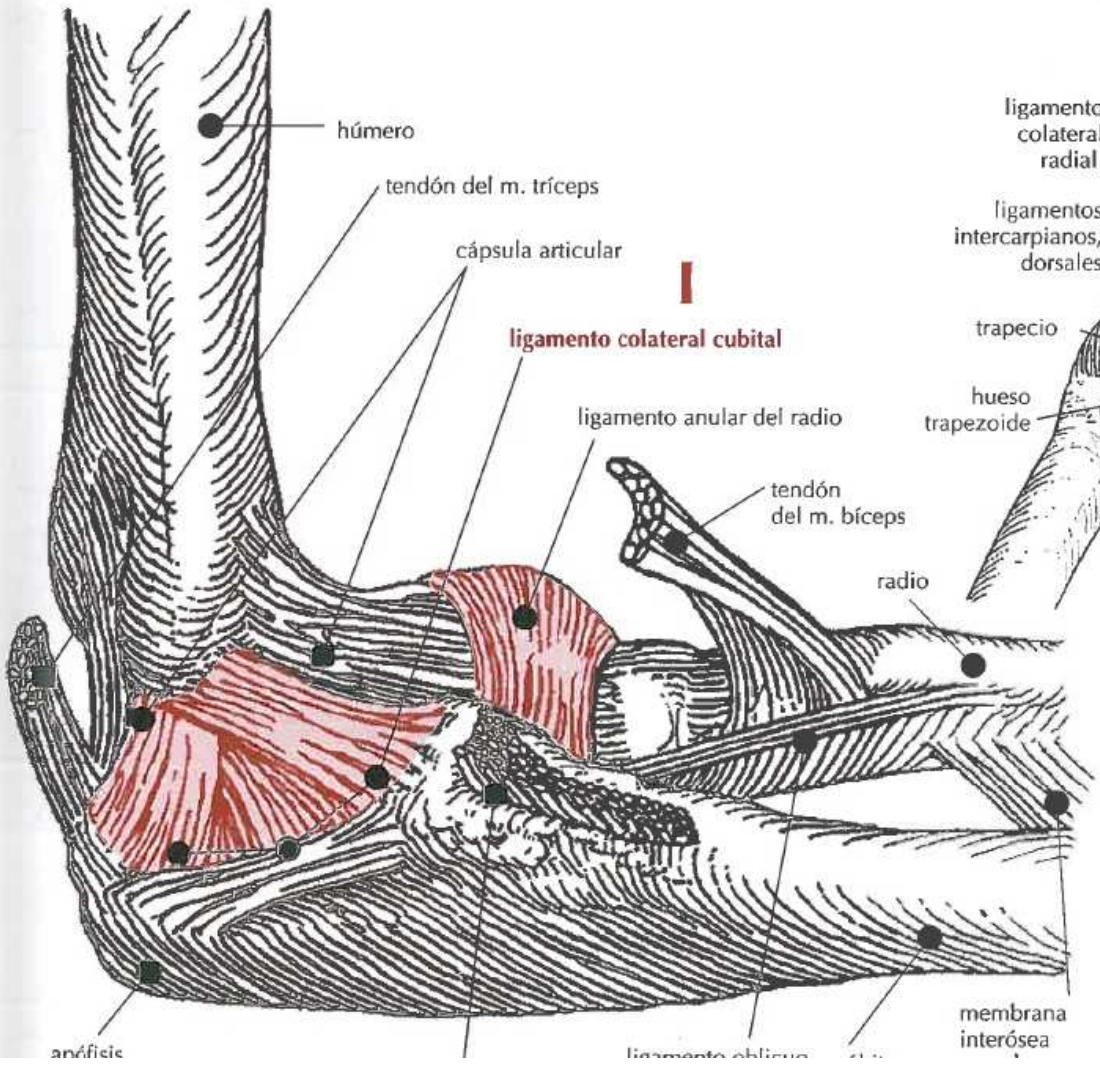
I
húmero
tendón del m. tríceps
cápsula articular
ligamento colateral cubital
ligamento anular del radio
tendón
del m. bíceps
radio
membrana
interósea

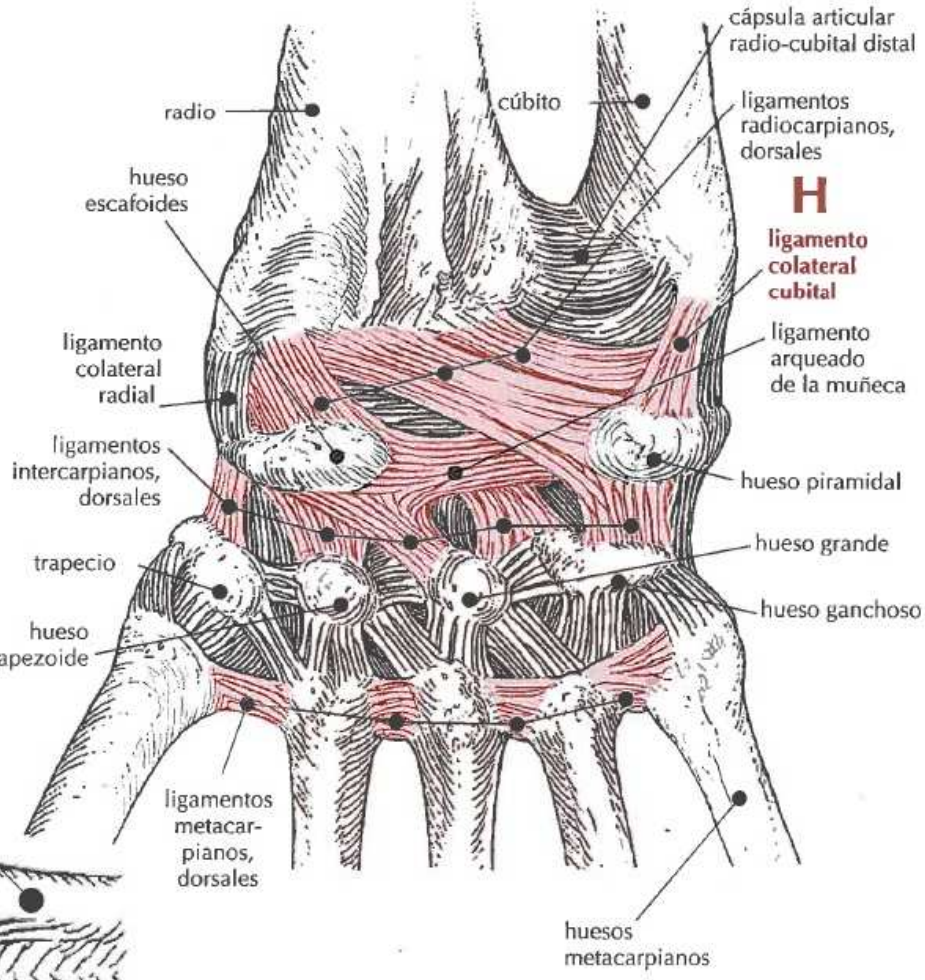
H
radio
cúbito
cápsula articular
radio-cubital distal
ligamentos
radiocarpianos,
dorsales
hueso
escafoides
ligamento
colateral
cubital
ligamento
colateral
radial
ligamento
arqueado
de la muñeca
ligamentos
intercarpianos,
dorsales
hueso piramidal
trapecio
hueso grande
hueso
trapezoide
hueso ganchoso
ligamentos
metacar-
pianos,
dorsales
huesos
metacarpianos

	LIGAMENTO	DEFINICIÓN
A	**l. colateral externo del tobillo** *external collateral l. of ankle*	Ligamento formado por un cordón fuerte, redondo y fibroso del lateral de la articulación de la rodilla que se extiende desde el epicóndilo lateral del fémur hasta el lateral de la cabeza de la fíbula. Denominado también LIGAMENTO COLATERAL LATERAL DEL TOBILLO.
B	**l. colateral interno del tobillo** *internal collateral l. of ankle*	Véase LIGAMENTO DELTOIDEO DEL TOBILLO.
	l. colateral lateral del tobillo *lateral collateral l. of ankle*	Ligamento de refuerzo lateral de la articulación del tobillo que consta del ligamento peroneoastragalino posterior, el ligamento calcaneoastragalino y el ligamento peroneoastragalino anterior. Denominado también LIGAMENTO COLATERAL EXTERNO DEL TOBILLO.
C	**l. colateral radial del codo** *radial collateral l. of elbow joint*	Ligamento con forma de abanico que se extiende desde la parte inferior del epicóndilo externo del húmero hasta el ligamento anular del radio y el extremo superior de la cresta del músculo supinador del cúbito. Denominado también LIGAMENTO COLATERAL LATERAL DEL CODO.
D	**l. colateral tibial de la rodilla** *tibial collateral l. of knee*	Ligamento formado por una banda membranosa plana y ancha, posteromedial a la articulación de la rodilla, que se extiende desde el epicóndilo interno del fémur hasta el cóndilo interno y la superficie interna de la tibia. Consta de dos partes: una banda posterior gruesa, profunda y corta, y otra anterior más larga, que se extiende desde el epicóndilo femoral y se abre en abanico en la superficie anteromedial de la tibia.
E	**l. colaterales** *collateral l.'s*	Ligamentos de la mano y del pie. Comprenden: (a) Ligamento colateral de las articulaciones interfalángicas: haz de bandas fuertes que se extienden oblicuas a lo largo de los lados de las articulaciones falángicas de la mano y el pie. (b) Ligamento colateral de las articulaciones metacarpofalángicas: haz de bandas fuertes que se extienden oblicuas a lo largo de los lados de las articulaciones entre los huesos metacarpianos y las falanges de la mano. (c) Ligamento colateral de las articulaciones metatarsofalángicas: haz de bandas fuertes oblicuas a los lados de las articulaciones entre los huesos metatarsianos y las falanges de la mano.

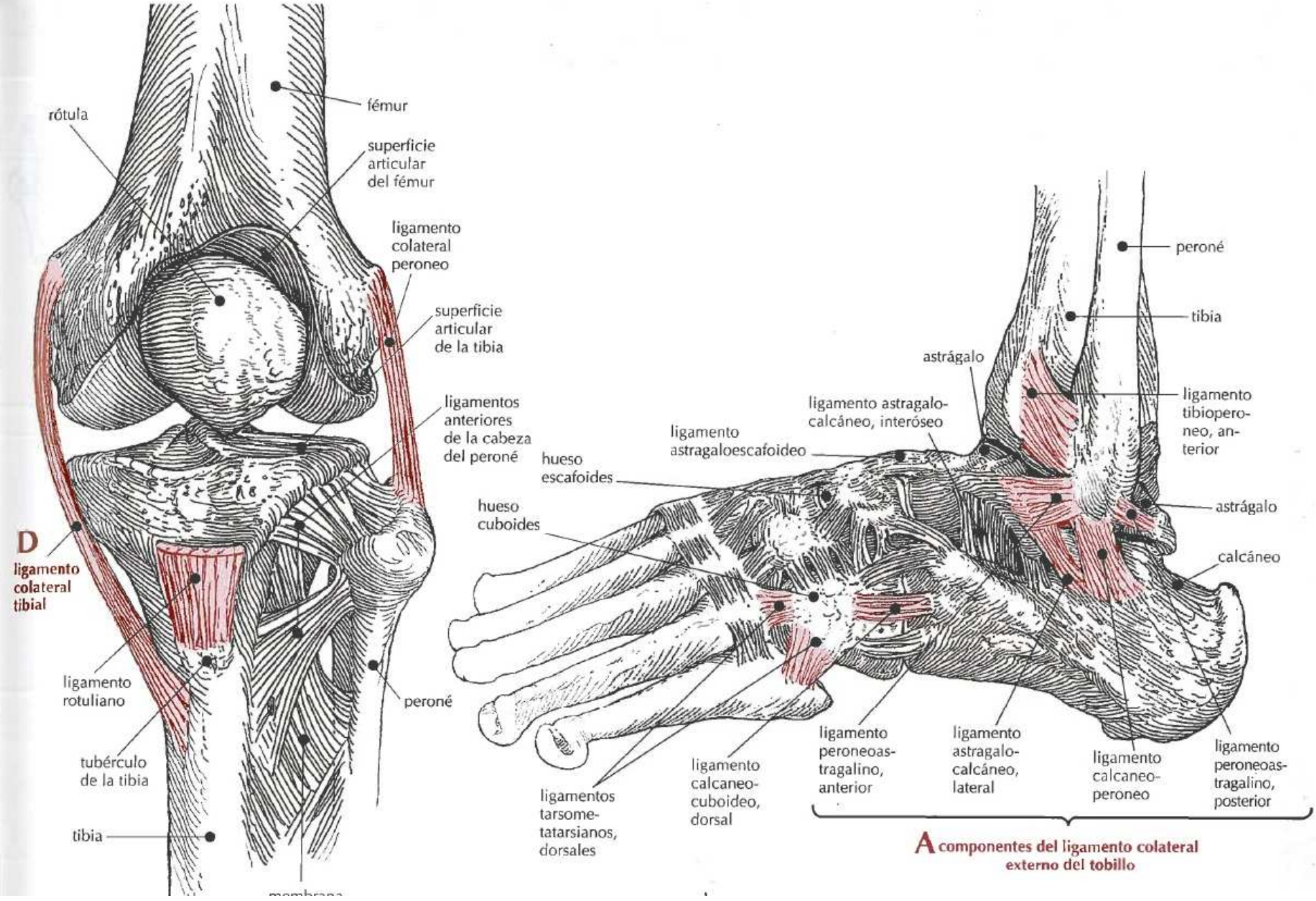
rótula
fémur
superficie articular del fémur
ligamento colateral peroneo
superficie articular de la tibia
ligamentos anteriores de la cabeza del peroné
D
ligamento colateral tibial
ligamento rotuliano
tubérculo de la tibia
tibia
peroné
peroné
tibia
astrágalo
ligamento astragalo-calcáneo, interóseo
ligamento astragaloescafoideo
hueso escafoides
hueso cuboides
ligamento tibioperoneo, anterior
astrágalo
calcáneo
ligamentos tarsometatarsianos, dorsales
ligamento calcaneo-cuboideo, dorsal
ligamento peroneoastragalino, anterior
ligamento astragalo-calcáneo, lateral
ligamento calcaneo-peroneo
ligamento peroneoastragalino, posterior
A componentes del ligamento colateral externo del tobillo

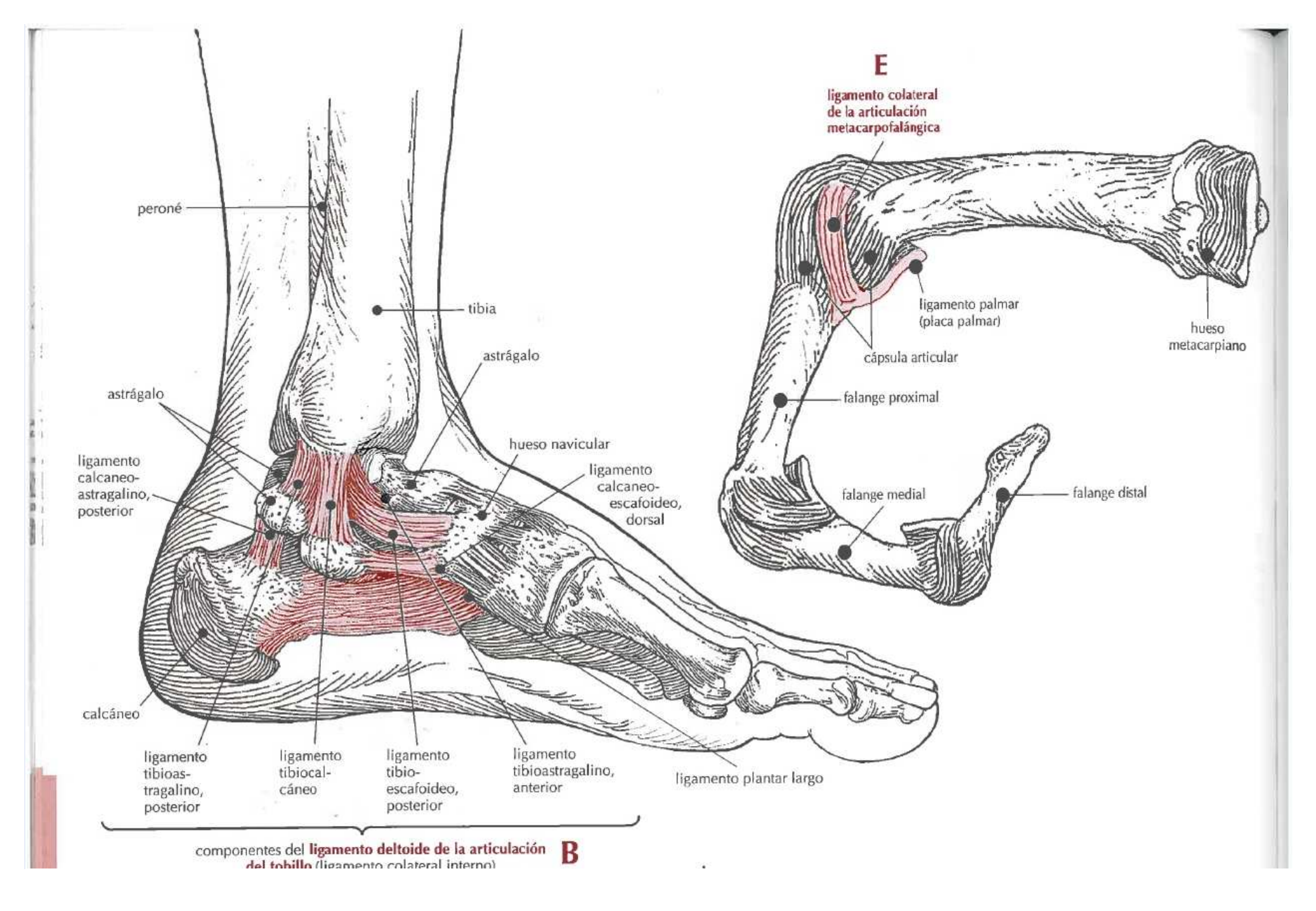
E
ligamento colateral de la articulación metacarpofalángica
ligamento palmar (placa palmar)
cápsula articular
hueso metacarpiano
falange proximal
falange medial
falange distal
peroné
tibia
astrágalo
astrágalo
hueso navicular
ligamento calcaneo-astragalino, posterior
ligamento calcaneo-escafoideo, dorsal
calcáneo
ligamento tibioastragalino, posterior
ligamento tibiocalcáneo
ligamento tibio-escafoideo, posterior
ligamento tibioastragalino, anterior
ligamento plantar largo
componentes del ligamento deltoide de la articulación del tobillo (ligamento colateral interno)
B

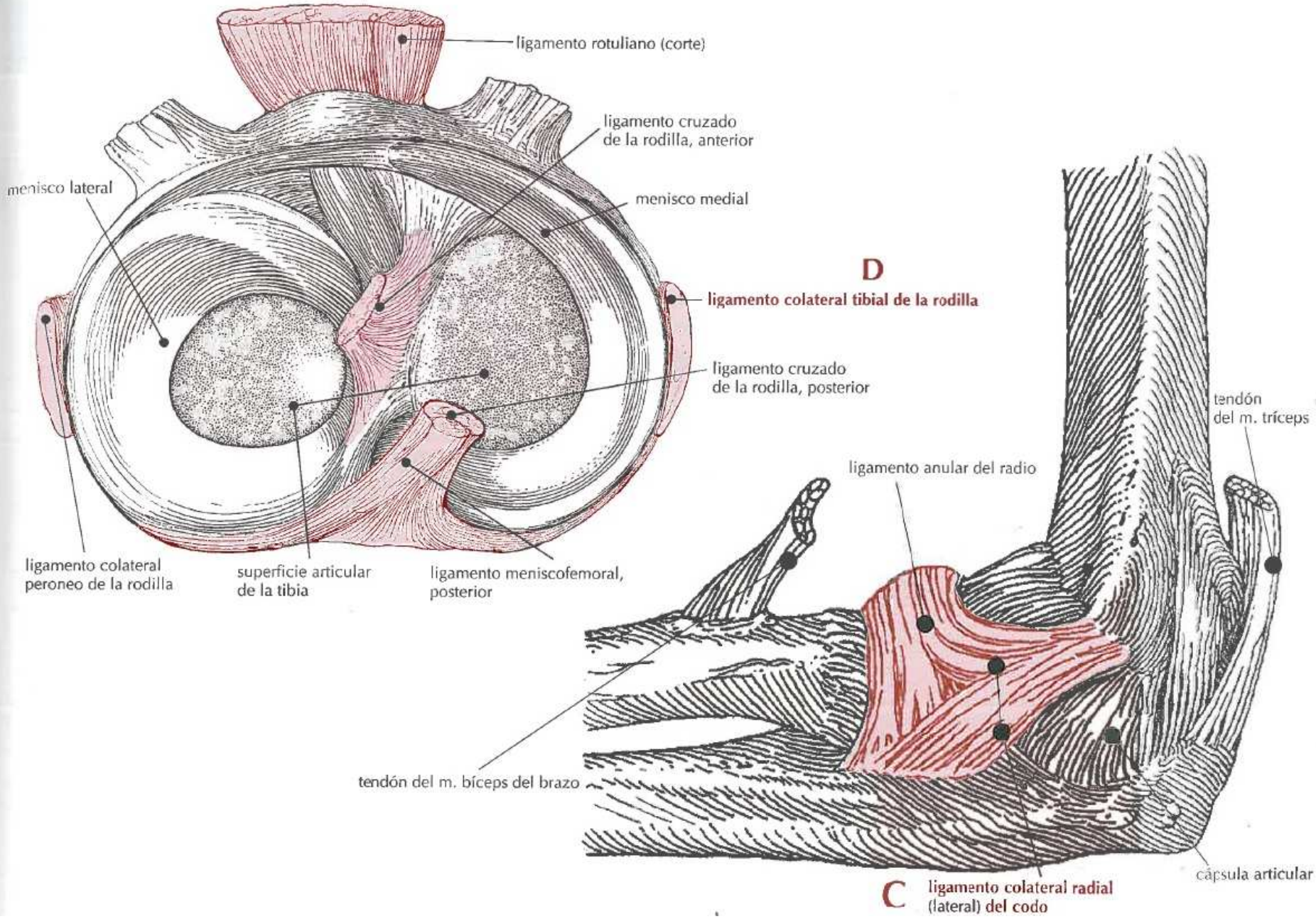
ligamento rotuliano (corte)
ligamento cruzado de la rodilla, anterior
menisco lateral
menisco medial
D
ligamento colateral tibial de la rodilla
ligamento cruzado de la rodilla, posterior
ligamento colateral peroneo de la rodilla
superficie articular de la tibia
ligamento meniscofemoral, posterior
tendón del m. tríceps
ligamento anular del radio
tendón del m. bíceps del brazo
cápsula articular
C
ligamento colateral radial (lateral) del codo

	LIGAMENTO	DEFINICIÓN
A	**l. conoide** *conoid l.*	Parte del ligamento coracoclavicular que se extiende desde la base de la apófisis coracoides de la escápula (adyacente a la escotadura escapular) hacia arriba, hasta la superficie interna del borde lateral de la clavícula.
B	**l. coracoacromial** *coracoacromial l.*	Ligamento formado por la banda triangular de la escápula que se extiende desde la punta del acromion hasta el borde lateral de la apófisis coracoides. Funciona como un arco protector sobre la articulación del hombro.
C	**l. coracoclavicular** *coracoclavicular l.*	Ligamento formado por la banda que conecta la apófisis coracoides de la escápula con la superficie interna del borde lateral de la clavícula que se extiende por encima. Está compuesto de dos partes: el ligamento conoide y el trapezoide.
D	**l. coracohumeral** *coracohumeral l.*	Ligamento formado por bandas de fibras que se extienden desde la base de la apófisis coracoides hasta la zona frontal del troquíter del húmero. Se funde con la cápsula de la articulación del hombro.
E	**l. coronario de la rodilla** *coronary l. of knee*	Ligamento formado por una parte de la cápsula fibrosa de la articulación de la rodilla que se extiende hacia abajo hasta el margen periférico del cóndilo de la tibia y envuelve cada menisco.
F	**l. costoclavicular** *costoclavicular l.*	Ligamento formado por una banda corta y delgada que se extiende hacia abajo desde la parte baja del final medial de la clavícula hasta la superficie alta del primer cartílago costal y la costilla adyacente.
G	**l. costotransversales** *costotransverse l.'s*	Ligamentos que refuerzan las articulaciones entre las costillas y las vértebras. Comprenden: (a) Ligamento costotransversal lateral: ligamento que se extiende desde la parte no articular de la apófisis de cada costilla hasta la punta de la apófisis transversal torácica de la vértebra correspondiente. (b) Ligamento costotransversal superior: ligamento que se extiende desde el cuello de cada costilla hasta la apófisis transversal de la vértebra superior.

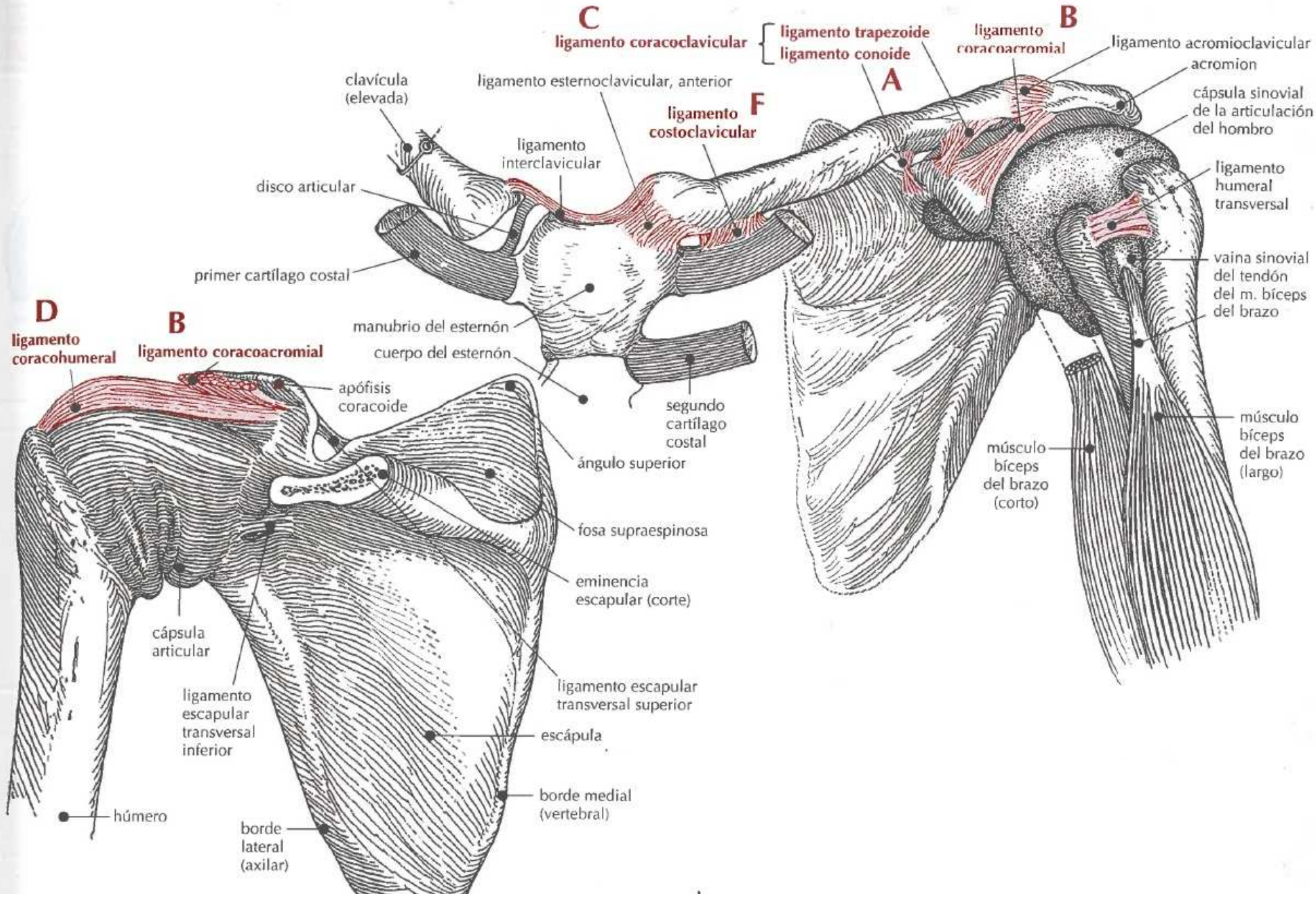
C
ligamento coracoclavicular
ligamento trapezoide
ligamento conoide
B
ligamento coracoacromial
ligamento acromioclavicular
acromion
A
cápsula sinovial de la articulación del hombro
clavícula (elevada)
ligamento esternoclavicular, anterior
F
ligamento costoclavicular
ligamento interclavicular
disco articular
ligamento humeral transversal
primer cartílago costal
vaina sinovial del tendón del m. bíceps del brazo
D
ligamento coracohumeral
B
ligamento coracoacromial
manubrio del esternón
cuerpo del esternón
apófisis coracoide
segundo cartílago costal
músculo bíceps del brazo (largo)
ángulo superior
músculo bíceps del brazo (corto)
fosa supraespinosa
eminencia escapular (corte)
cápsula articular
ligamento escapular transversal superior
ligamento escapular transversal inferior
escápula
borde medial (vertebral)
húmero
borde lateral (axilar)

ligamento amarillo

carilla articular superior

apófisis transversal

G
ligamento costotransversal, superior

ligamento amarillo

costilla

ligamento intertransversal

ligamento supraespinoso

G
ligamento costotransversal

tendón del m. bíceps del brazo (largo)

B ligamento acromioclavicular

C **ligamento coracoacromial**

ligamentos coracoclaviculares

acromion

apófisis coracoide

labio glenoideo

cavidad glenoidea

músculo tríceps del brazo (largo)

borde de la escápula lateral (axilar)

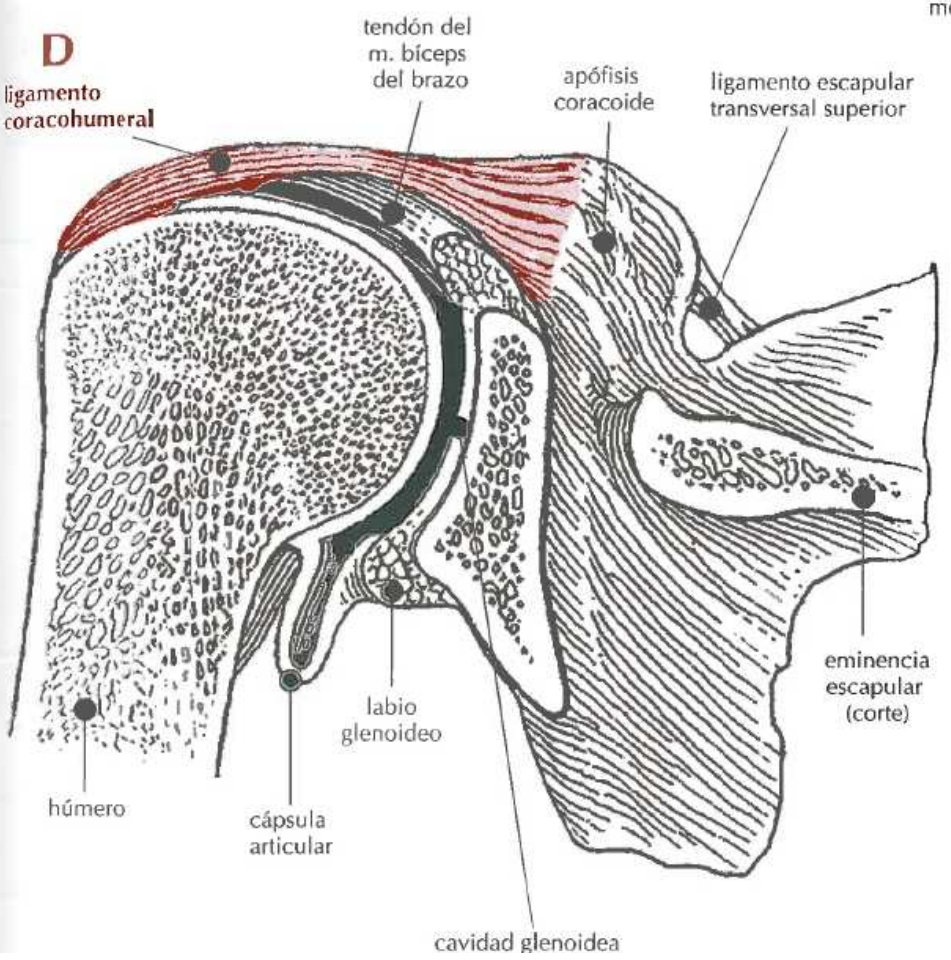
D
ligamento coracohumeral
tendón del m. bíceps del brazo
apófisis coracoide
ligamento escapular transversal superior
eminencia escapular (corte)
labio glenoideo
húmero
cápsula articular
cavidad glenoidea

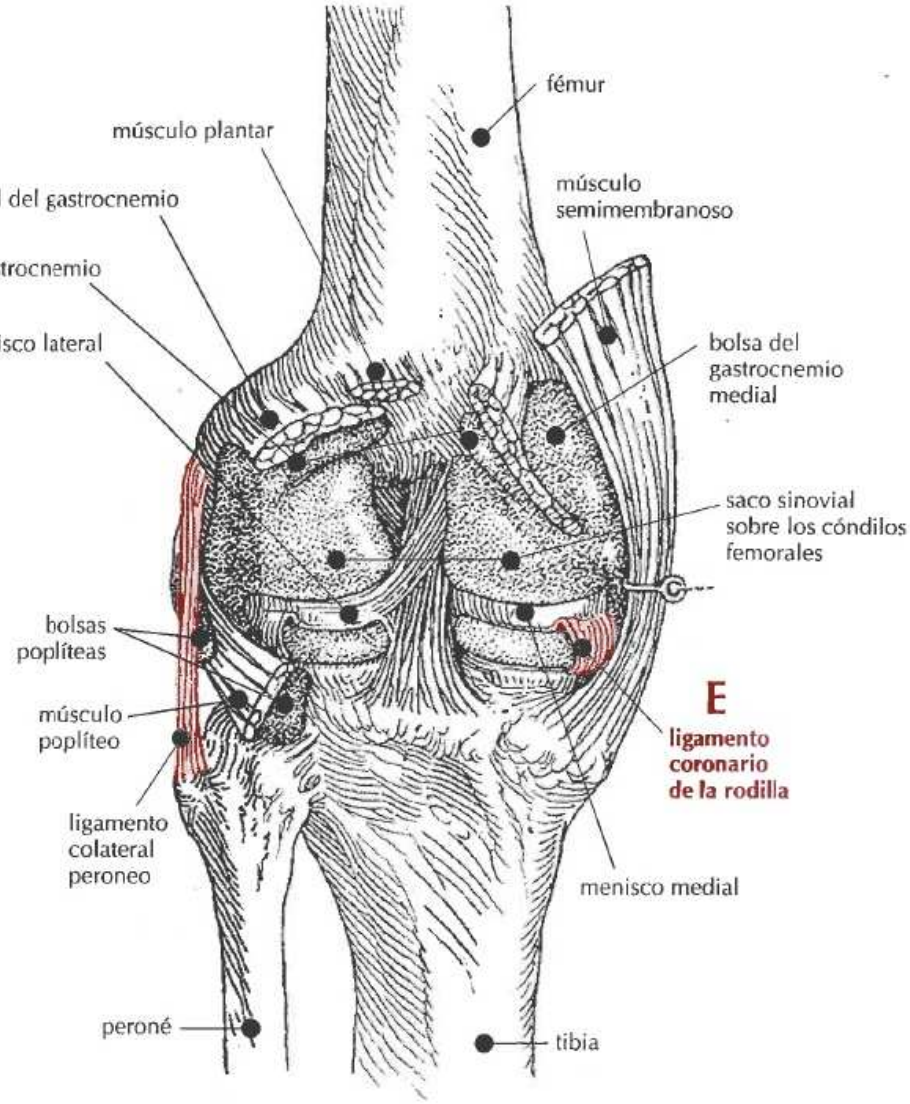
fémur
músculo plantar
cabeza lateral del gastrocnemio
bolsas del gastrocnemio
menisco lateral
músculo semimembranoso
bolsa del gastrocnemio medial
saco sinovial sobre los cóndilos femorales
bolsas poplíteas
músculo poplíteo
ligamento colateral peroneo
E
ligamento coronario de la rodilla
menisco medial
peroné
tibia

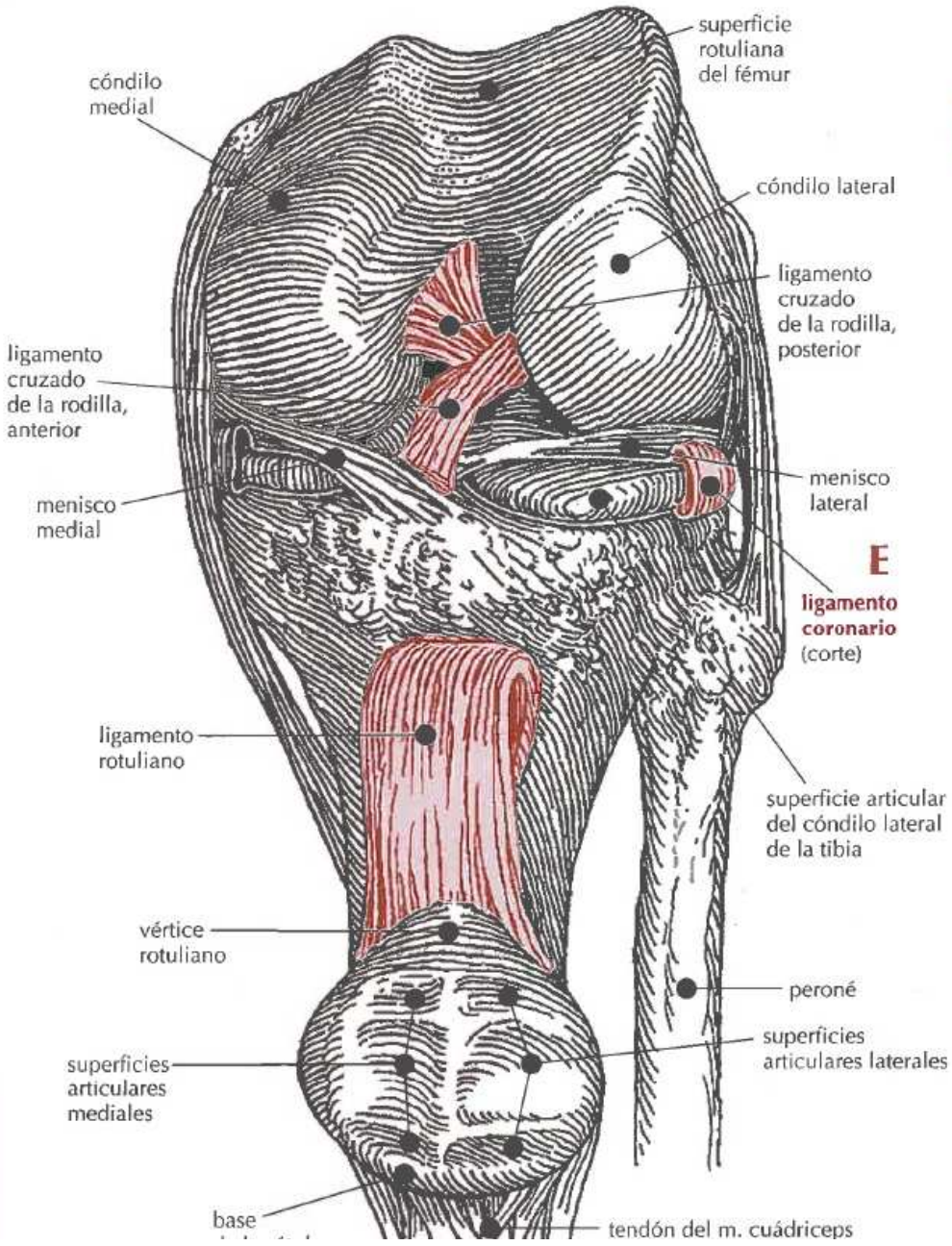
superficie rotuliana del fémur
cóndilo medial
cóndilo lateral
ligamento cruzado de la rodilla, posterior
ligamento cruzado de la rodilla, anterior
menisco medial
menisco lateral
E
ligamento coronario (corte)
ligamento rotuliano
superficie articular del cóndilo lateral de la tibia
vértice rotuliano
peroné
superficies articulares laterales
superficies articulares mediales
base
tendón del m. cuádriceps

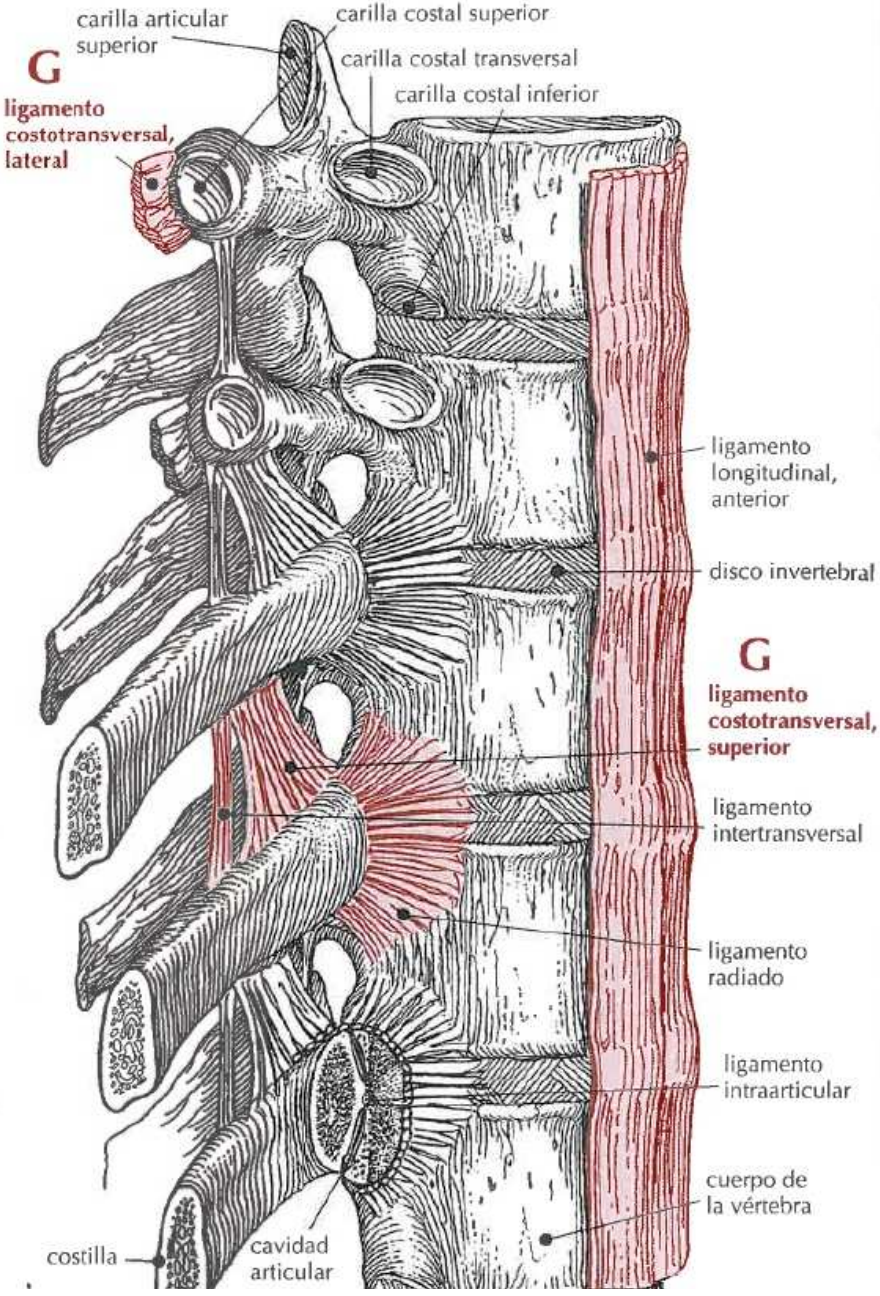
carilla articular superior
carilla costal superior
carilla costal transversal
carilla costal inferior
G
ligamento costotransversal, lateral
ligamento longitudinal, anterior
disco invertebral
G
ligamento costotransversal, superior
ligamento intertransversal
ligamento radiado
ligamento intraarticular
cuerpo de la vértebra
costilla
cavidad articular

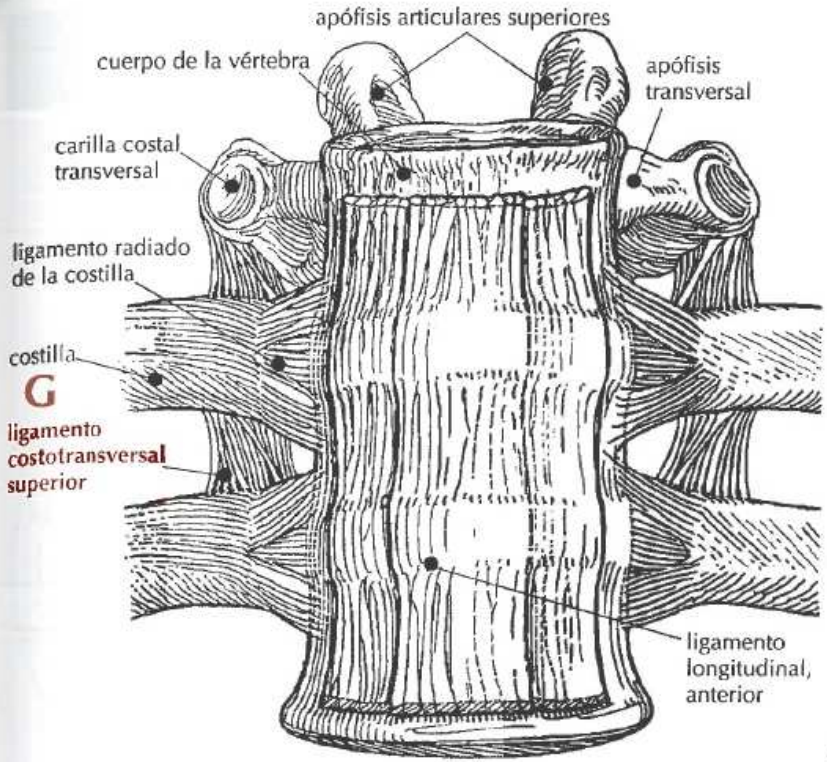
apófisis articulares superiores
cuerpo de la vértebra
apófisis transversal
carilla costal transversal
ligamento radiado de la costilla
costilla
G
ligamento costotransversal superior
ligamento longitudinal, anterior

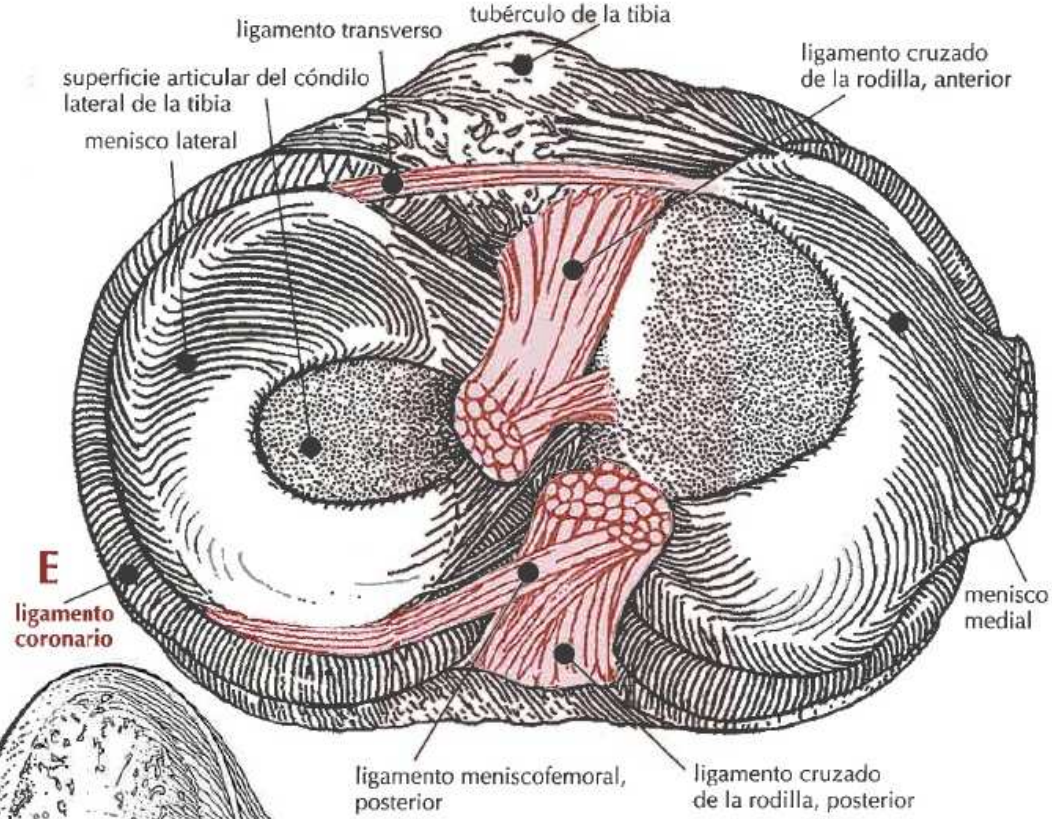
ligamento transverso
tubérculo de la tibia
superficie articular del cóndilo lateral de la tibia
ligamento cruzado de la rodilla, anterior
menisco lateral
E
ligamento coronario
menisco medial
ligamento meniscofemoral, posterior
ligamento cruzado de la rodilla, posterior

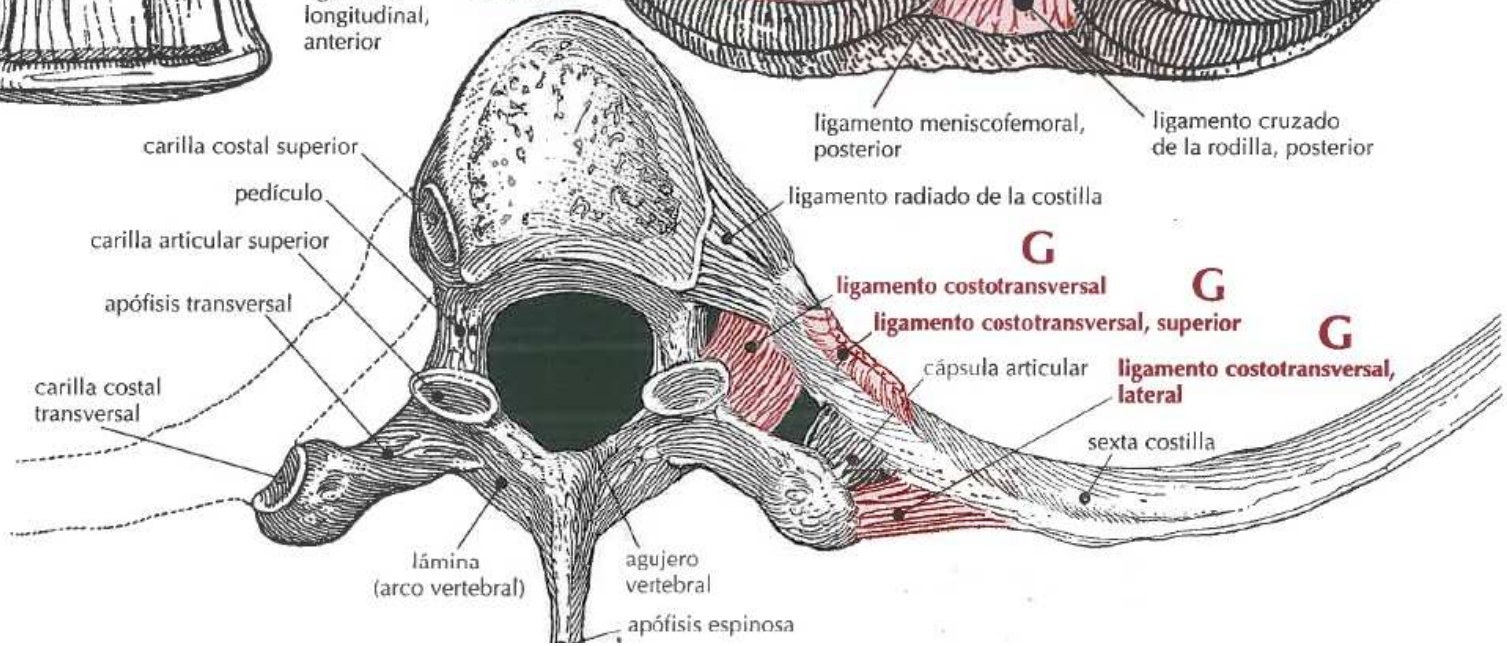
carilla costal superior
pedículo
carilla articular superior
apófisis transversal
carilla costal transversal
ligamento radiado de la costilla
G
ligamento costotransversal
G
ligamento costotransversal, superior
G
ligamento costotransversal, lateral
cápsula articular
sexta costilla
lámina (arco vertebral)
agujero vertebral
apófisis espinosa

	LIGAMENTO	DEFINICIÓN
A	**l. cricotiroideo** *cricothyroid l.*	Ligamento formado por la parte media de la membrana cricotiroidea. Es una banda bien definida de tejido elástico que se extiende en la línea media desde el borde inferior del cartílago tiroides hacia abajo, hasta el borde superior del cricoides.
B	**l. cruciforme del atlas** *cruciform l. of atlas*	Ligamento en forma de cruz que consta de dos partes: una banda gruesa transversal que se arquea en el anillo de la primera vértebra cervical y divide el agujero vertebral en dos partes no iguales y otra banda vertical que se extiende hacia arriba desde la banda transversal hasta el margen anterior del agujero occipital y hacia abajo desde la banda transversal hasta la parte posterior del cuerpo de la segunda vértebra cervical.
C	**l. cruzados de la rodilla** *cruciate l.'s of knee*	Estructura anatómica formada por dos ligamentos de longitud considerable situados en el centro de la articulación de la rodilla. Se cruzan formando una X y estabilizan la tibia y el fémur en su unión anteroposterior. Comprende el ligamento cruzado anterior: banda que se une por debajo a la parte delantera del área intercondílea de la tibia, y por arriba a la parte posterior de la superficie medial del cóndilo lateral del fémur. Se funde parcialmente con la parte final anterior del menisco lateral. Se tensa con la extensión y limita la excesiva movilidad de la tibia contra el fémur. Y el ligamento cruzado posterior: banda más fuerte, más corta y menos oblicua que el ligamento anterior. Está unido por debajo a la parte posterior del área intercondílea de la tibia y por encima a la superficie lateral del cóndilo medial del fémur. Se funde parcialmente con la parte final posterior del menisco lateral y limita la movilidad posterior y la tensión con la flexión.
D	**l. cubitocarpiano palmar** *palmar ulnocarpal l.*	Ligamento formado por una banda fibrosa redonda que se extiende hacia abajo y lateralmente, desde la base de la apófisis estiloides del cúbito y la parte delantera del disco articular radiocubital distal hasta la superficie de los huesos ganchoso y piramidal (fila proximal de los huesos de la muñeca).
E	**l. de la articulación temporomandibular** *temporomandibular l.*	Ligamento formado por una banda oblicua que se extiende hacia abajo y posteriormente a la superficie inferior de la apófisis cigomática hasta el margen de la superficie posterolateral del cuello del maxilar inferior.

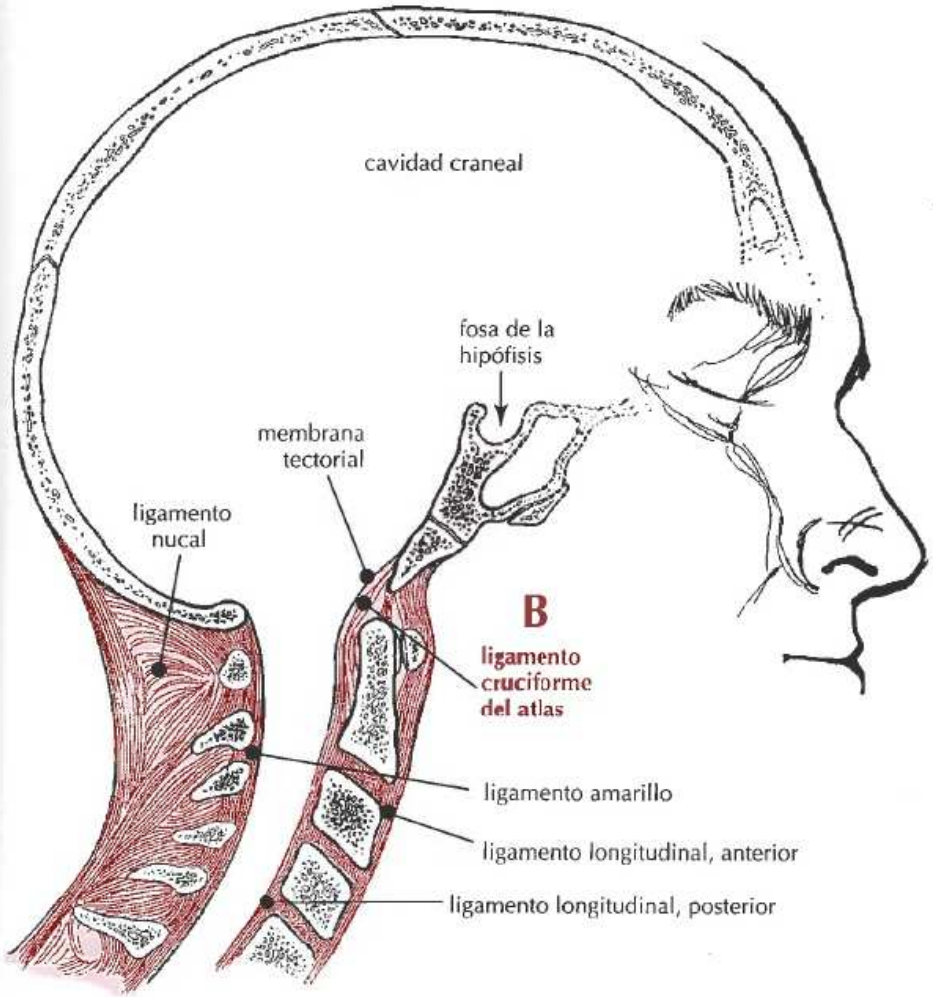
cavidad craneal
fosa de la hipófisis
membrana tectorial
ligamento nucal
B
ligamento cruciforme del atlas
ligamento amarillo
ligamento longitudinal, anterior
ligamento longitudinal, posterior

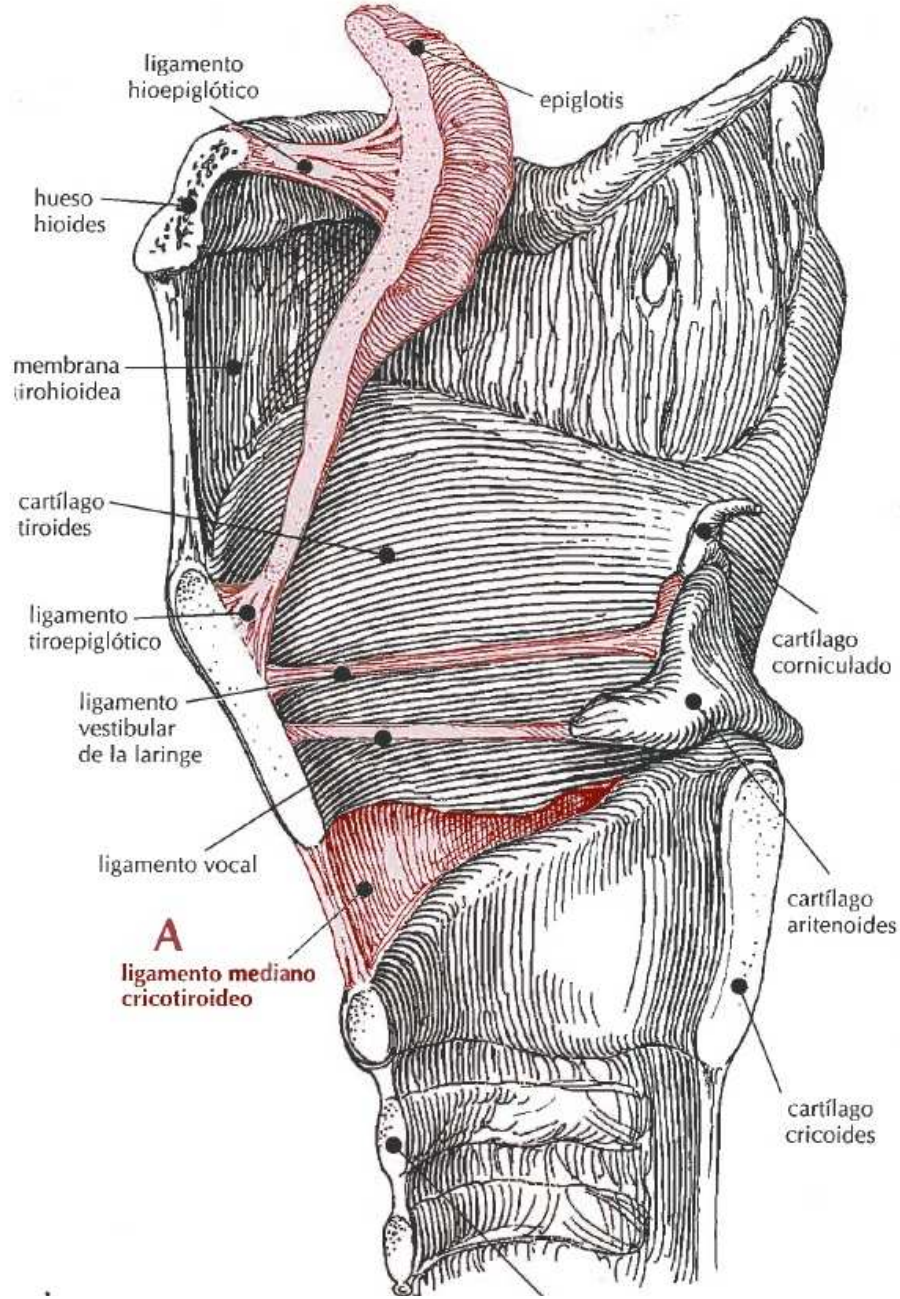
ligamento hioepiglótico
epiglotis
hueso hioides
membrana tirohioidea
cartílago tiroides
ligamento tiroepiglótico
cartílago corniculado
ligamento vestibular de la laringe
ligamento vocal
cartílago aritenoides
A
ligamento mediano cricotiroideo
cartílago cricoides

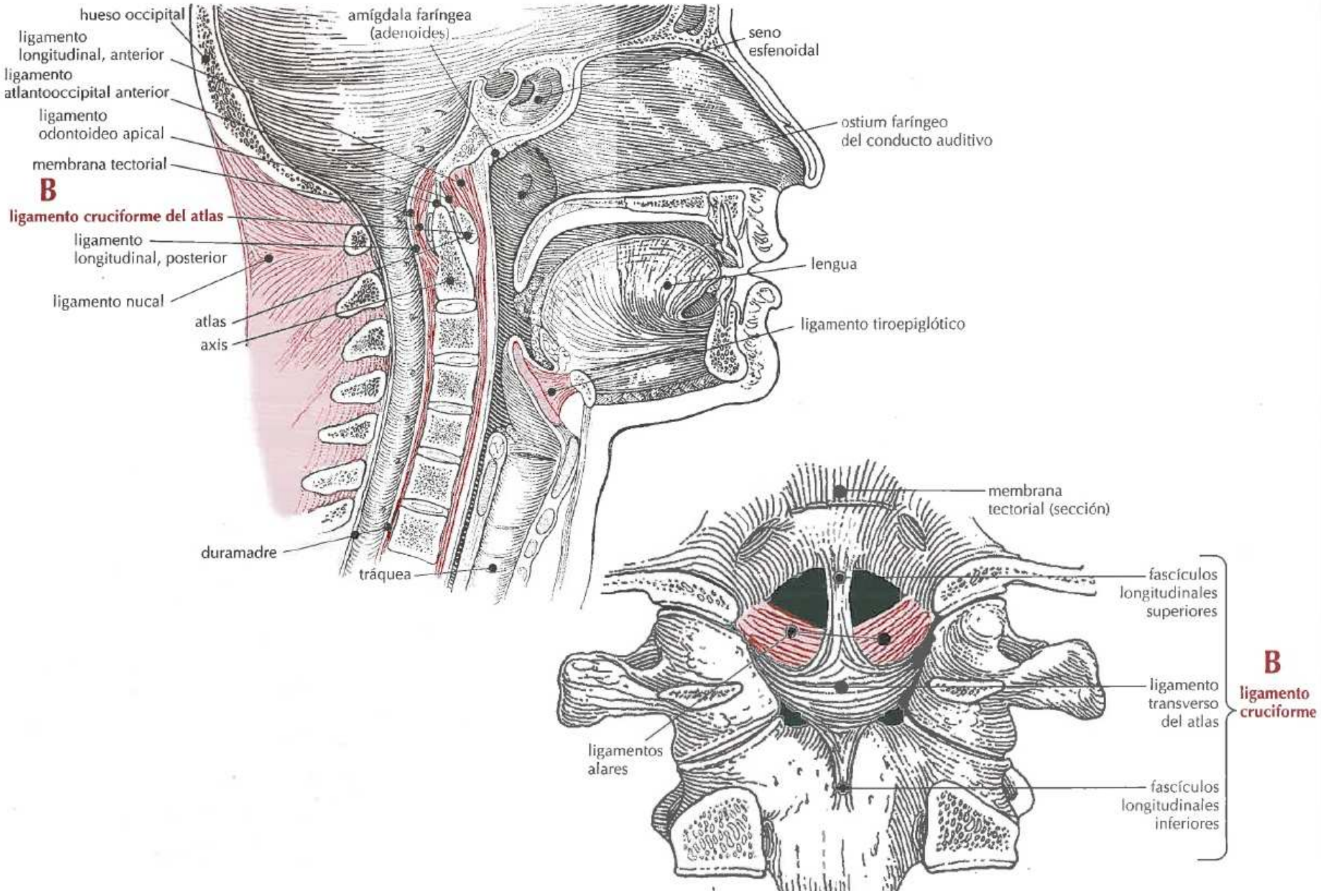
hueso occipital
ligamento longitudinal, anterior
ligamento atlantooccipital anterior
ligamento odontoideo apical
membrana tectorial
B
ligamento cruciforme del atlas
ligamento longitudinal, posterior
ligamento nucal
atlas
axis
duramadre
tráquea
amígdala faríngea (adenoides)
seno esfenoidal
ostium faríngeo del conducto auditivo
lengua
ligamento tiroepiglótico
membrana tectorial (sección)
fascículos longitudinales superiores
ligamento transverso del atlas
fascículos longitudinales inferiores
ligamentos alares
B
ligamento cruciforme

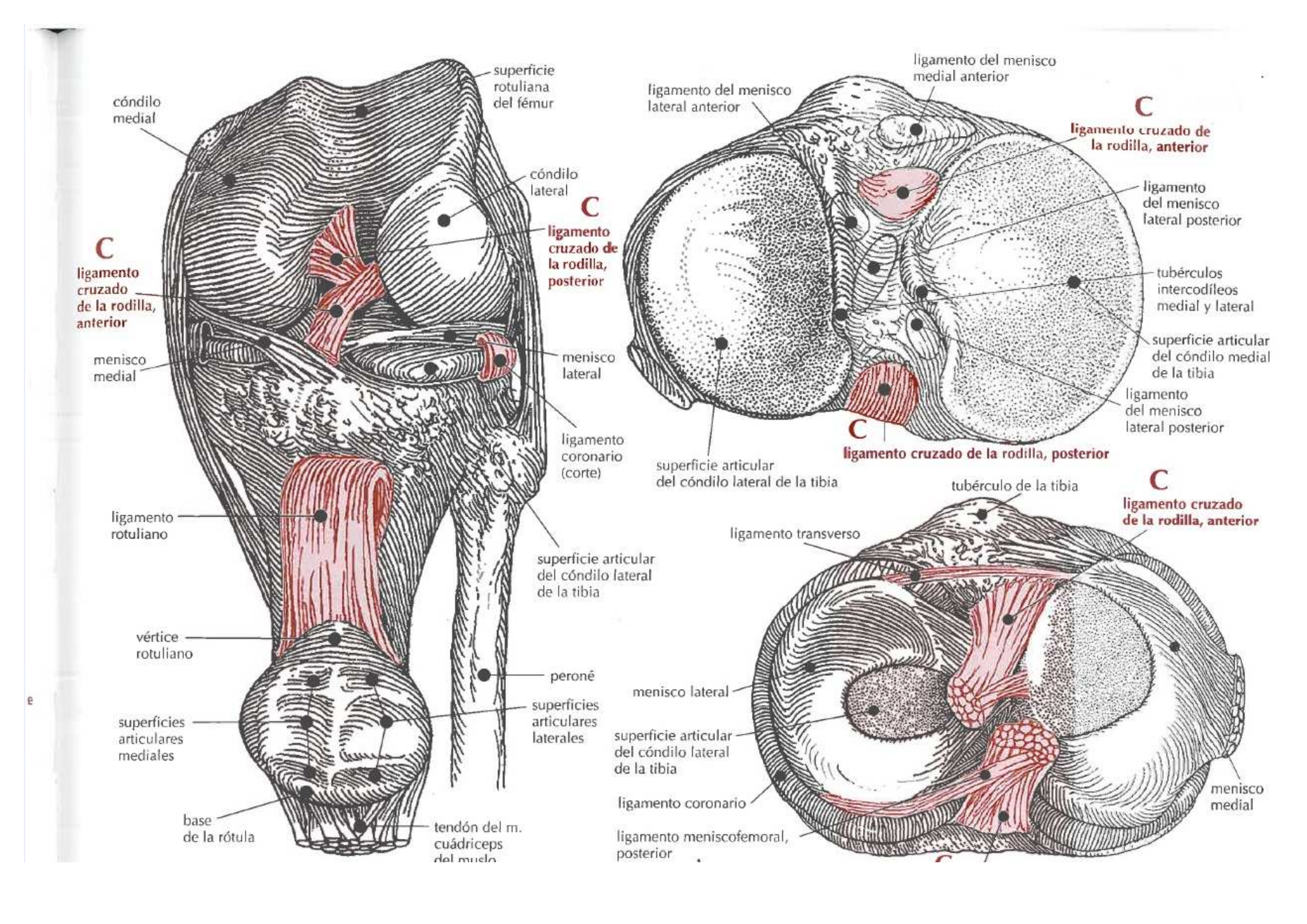
superficie rotuliana del fémur
cóndilo medial
cóndilo lateral
C
ligamento cruzado de la rodilla, posterior
C
ligamento cruzado de la rodilla, anterior
menisco medial
menisco lateral
ligamento coronario (corte)
ligamento rotuliano
superficie articular del cóndilo lateral de la tibia
vértice rotuliano
peroné
superficies articulares mediales
superficies articulares laterales
base de la rótula
tendón del m. cuádriceps del muslo
ligamento del menisco medial anterior
ligamento del menisco lateral anterior
C
ligamento cruzado de la rodilla, anterior
ligamento del menisco lateral posterior
tubérculos intercodíleos medial y lateral
superficie articular del cóndilo medial de la tibia
ligamento del menisco lateral posterior
C
ligamento cruzado de la rodilla, posterior
superficie articular del cóndilo lateral de la tibia
tubérculo de la tibia
C
ligamento cruzado de la rodilla, anterior
ligamento transverso
menisco lateral
superficie articular del cóndilo lateral de la tibia
ligamento coronario
ligamento meniscofemoral, posterior
menisco medial

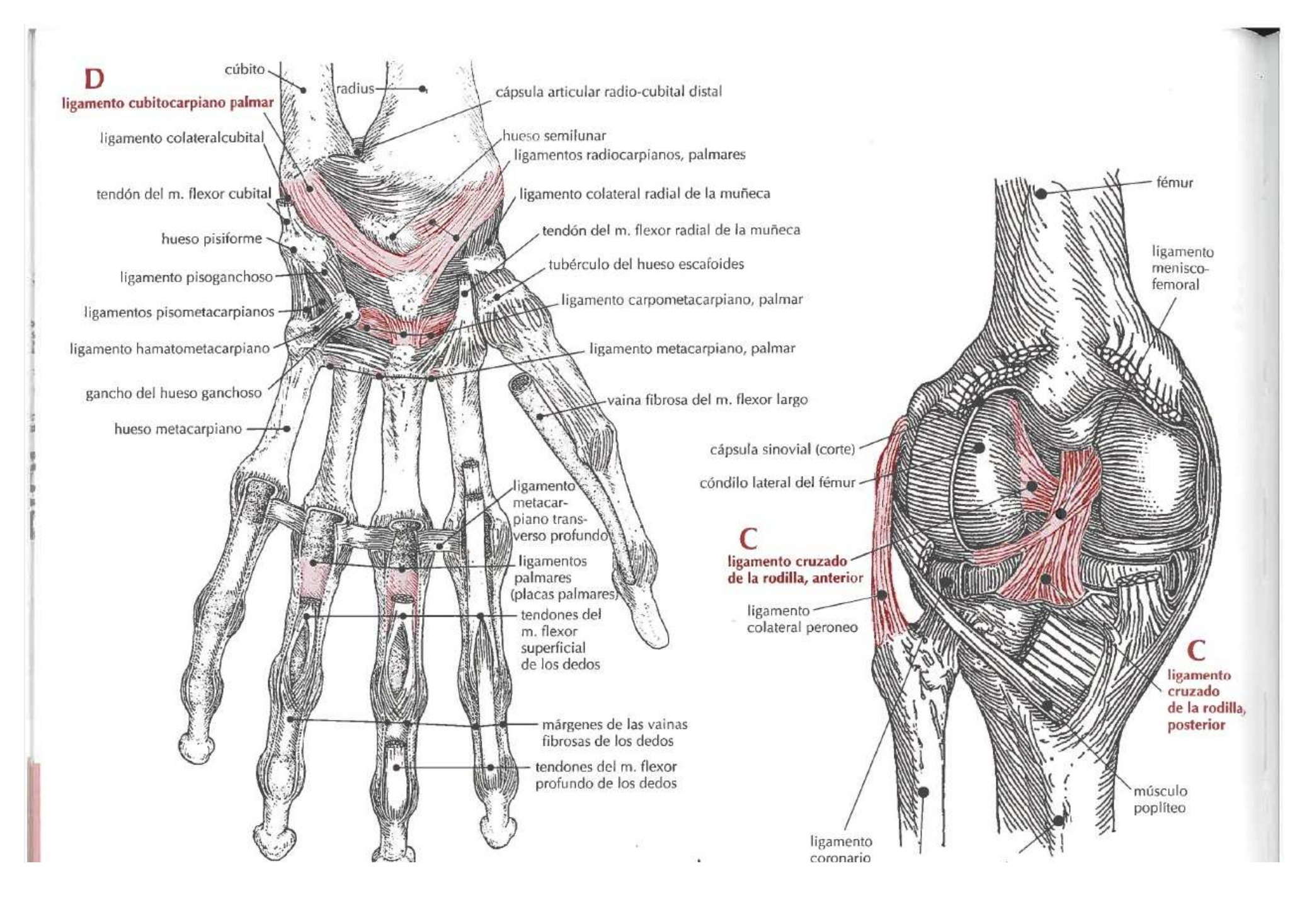
D
ligamento cubitocarpiano palmar
cúbito
radius
cápsula articular radio-cubital distal
ligamento colateralcubital
hueso semilunar
ligamentos radiocarpianos, palmares
tendón del m. flexor cubital
ligamento colateral radial de la muñeca
hueso pisiforme
tendón del m. flexor radial de la muñeca
ligamento pisoganchoso
tubérculo del hueso escafoides
ligamentos pisometacarpianos
ligamento carpometacarpiano, palmar
ligamento hamatometacarpiano
ligamento metacarpiano, palmar
gancho del hueso ganchoso
vaina fibrosa del m. flexor largo
hueso metacarpiano
ligamento metacarpiano transverso profundo
ligamentos palmares (placas palmares)
tendones del m. flexor superficial de los dedos
márgenes de las vainas fibrosas de los dedos
tendones del m. flexor profundo de los dedos
fémur
ligamento menisco-femoral
cápsula sinovial (corte)
cóndilo lateral del fémur
C
ligamento cruzado de la rodilla, anterior
ligamento colateral peroneo
C
ligamento cruzado de la rodilla, posterior
músculo poplíteo
ligamento coronario

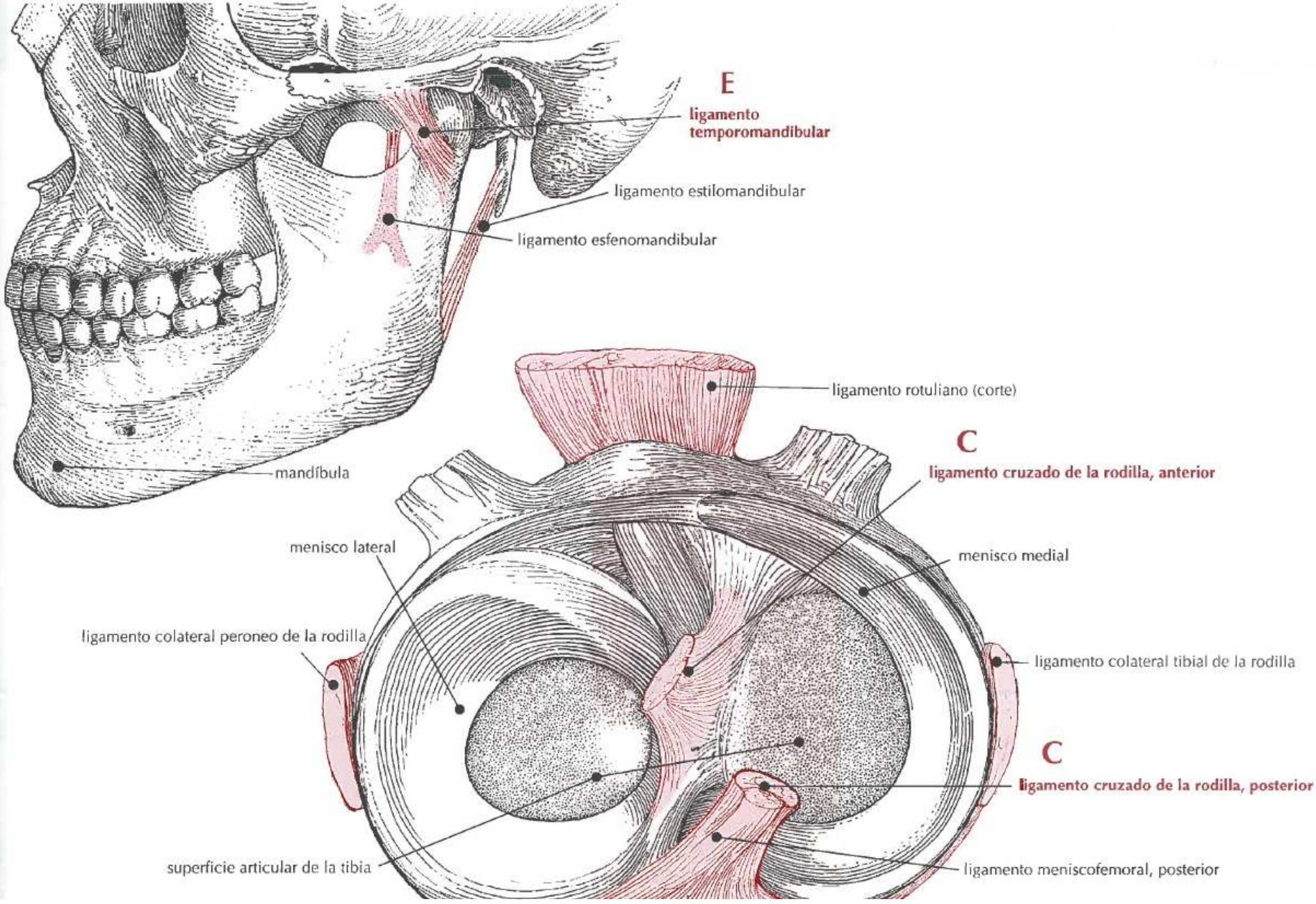
E
ligamento temporomandibular
ligamento estilomandibular
ligamento esfenomandibular
mandíbula
ligamento rotuliano (corte)
C
ligamento cruzado de la rodilla, anterior
menisco lateral
menisco medial
ligamento colateral peroneo de la rodilla
ligamento colateral tibial de la rodilla
C
ligamento cruzado de la rodilla, posterior
superficie articular de la tibia
ligamento meniscofemoral, posterior

	LIGAMENTO	DEFINICIÓN
	l. de la cabeza del fémur *l. of head of femur*	Ligamento formado por una banda aplanada intracapsular de la articulación coxofemoral que nace en la cabeza del fémur y se une mediante dos bandas al acetábulo, con una a cada lado de la escotadura acetabular. Se funde con el ligamento transverso del acetábulo. Denominado también LIGAMENTO REDONDO DEL FÉMUR.
A	**l. de Poupart** *Poupart's l.*	Véase LIGAMENTO INGUINAL.
	l. de Treitz *l. of Treitz*	Músculo suspensorio del duodeno. Véase TABLA DE MÚSCULOS.
	l. de Zinn *l. of Zinn*	Anillo fibroso de la parte de atrás de la cuenca del ojo (órbita) unido a los bordes superior, inferior y medial del canal óptico. Es el origen de los cuatros músculos rectos del ojo. Denominado también tendón anular común o anillo tendinoso común.
B	**l. deltoideo del tobillo** *deltoid l. of ankle joint*	Ligamento medial que refuerza la articulación del tobillo. Está compuesto por los ligamentos tibiocalcáneo, tibioastragalino anterior, tibioastragalino posterior y tibioescafoideo. Se extienden hacia abajo desde el maléolo interno de la tibia hasta el hueso escafoides, el calcáneo y el astrágalo. Denominado también LIGAMENTO COLATERAL INTERNO DEL TOBILLO.
C	**l. esfenomandibular** *sphenomandibular l.*	Ligamento formado por una banda fibrosa, plana y estrecha que parte de la eminencia del hueso esfenoides y se va haciendo cada vez más ancha a medida que desciende hacia la língula del agujero mentoniano.
D	**l. esternoclaviculares** *sternoclavicular l.'s*	Ligamentos que refuerzan la articulación esternoclavicular. Comprenden: (a) Ligamento esternoclavicular anterior: banda ancha situada en la parte delantera de la articulación esternoclavicular, que se extiende desde el extremo medial de la clavícula hasta la zona frontal del esternón superior y el cartílago costal adyacente. (b) Ligamento esternoclavicular posterior: banda ancha y corta situada en la parte posterior de la articulación esternoclavicular. Se extiende desde el extremo medial de la clavícula hasta la parte posterior del esternón superior y el cartílago costal adyacente.

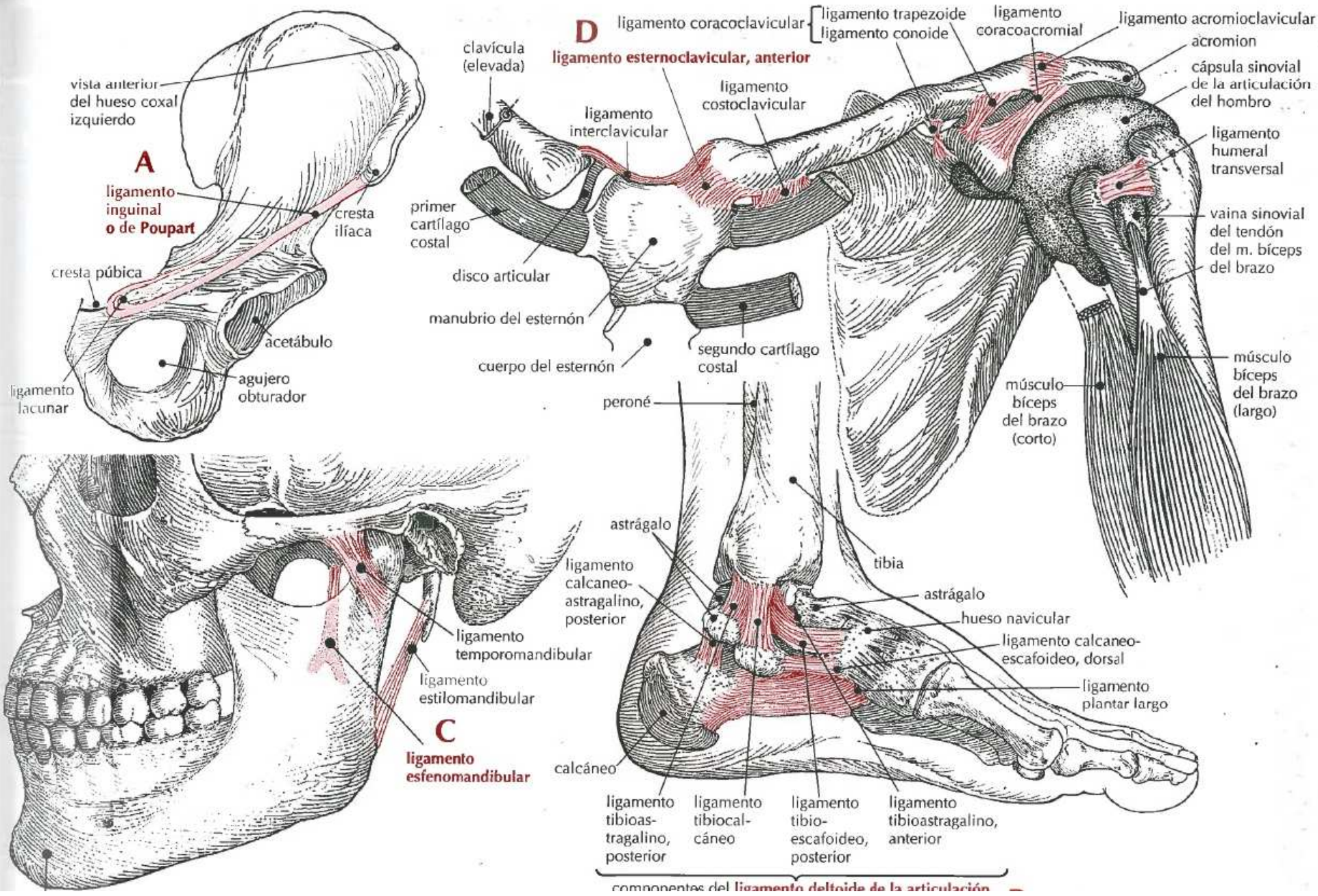
A
vista anterior del hueso coxal izquierdo
ligamento inguinal o de Poupart
cresta ilíaca
cresta púbica
acetábulo
agujero obturador
ligamento lacunar
D
ligamento esternoclavicular, anterior
clavícula (elevada)
ligamento interclavicular
ligamento costoclavicular
primer cartílago costal
disco articular
manubrio del esternón
cuerpo del esternón
segundo cartílago costal
ligamento coracoclavicular
ligamento trapezoide
ligamento conoide
ligamento coracoacromial
ligamento acromioclavicular
acromion
cápsula sinovial de la articulación del hombro
ligamento humeral transversal
vaina sinovial del tendón del m. bíceps del brazo
músculo bíceps del brazo (largo)
músculo bíceps del brazo (corto)
C
ligamento esfenomandibular
ligamento temporomandibular
ligamento estilomandibular
peroné
tibia
astrágalo
ligamento calcaneo-astragalino, posterior
astrágalo
hueso navicular
ligamento calcaneo-escafoideo, dorsal
ligamento plantar largo
calcáneo
ligamento tibioastragalino, posterior
ligamento tibiocalcáneo
ligamento tibio-escafoideo, posterior
ligamento tibioastragalino, anterior
componentes del ligamento deltoide de la articulación

	LIGAMENTO	DEFINICIÓN
A	**l. estilomandibular** *stylomandibular l.*	Ligamento formado por una banda densa de la fascia cervical profunda que se extiende desde la punta de la apófisis estiloides, hacia abajo, hasta el margen posterior del ángulo del maxilar inferior.
	l. falciforme del hígado *falciform l. of liver*	Ligamento falciforme mediano compuesto por dos capas del peritoneo que conectan el hígado con el diafragma y la pared abdominal a la altura del ombligo. Contiene el ligamento redondo del hígado entre ambas capas.
	l. frenicocólico *phrenicocolic l.*	Ligamento formado por un pliegue peritoneal que une el ángulo esplénico con el diafragma, donde se localiza la base del bazo.
	l. fundiforme del pene *fundiform l. of penis*	Ligamento formado por una banda gruesa de tejido fibroso y elástico adherida a la parte inferior de la línea alba y a la parte superior de la sínfisis púbica. Se extiende hasta el dorso del pene.
	l. glenohumeral *glenohumeral l.'s*	Ligamento grueso de tres bandas fibrosas (superior, media e inferior) que cuelgan por encima de la porción anterior de la cápsula articular del hombro. Se extiende desde el borde anterior de la cavidad glenoidea hasta el troquín y el cuello del húmero.
B	**l. hamatometacarpiano** *hamatometacarpal l.*	Ligamento que se extiende desde el lado palmar del gancho del hueso ganchoso de la muñeca hasta la base del quinto hueso metacarpiano.
C	**l. hioepiglótico** *hyoepiglotic l.*	Ligamento formado por una banda corta triangular elástica que une la superficie anterior del cartílago epiglótico superior con la parte superior del hueso hioides.
D	**l. iliofemoral** *iliofemoral l.*	Ligamento triangular recio que pasa por debajo de la articulación coxofemoral y de funde con su cápsula. Se extiende desde la parte inferior de la espina ilíaca inferior anterior, rodeándola al descender a la línea trocantérea del fémur.
E	**l. iliolumbar** *iliolumbar l.*	Ligamento formado por un haz de bandas fuertes que se extienden desde la apófisis de la cuarta y la quinta vértebra lumbar hasta el labio interior de la cresta ilíaca superior y el lateral del hueso sacro superior.

	LIGAMENTO	DEFINICIÓN
F	**l. inguinal** *inguinal l.*	Ligamento formado por una banda gruesa de la parte inferior de la aponeurosis del músculo oblicuo externo que se extiende desde la espina ilíaca superior anterior hasta la apófisis del hueso púbico. Denominado también LIGAMENTO DE POUPART.
	l. inguinal reflejo *reflected inguinal l.*	Ligamento formado por una lámina triangular pequeña, ausente con frecuencia, que se extiende desde la parte interna del anillo inguinal hasta la línea alba. Denominado también FASCIA TRIANGULAR.
G	**l. intercarpianos** *intercarpal l.'s*	Serie de ligamentos dorsales, interóseos y palmares que unen los huesos de la muñeca (carpianos) entre sí.
H	**l. interclavicular** *interclavicular l.*	Ligamento formado por una banda recia de fibras curvadas que conectan los bordes mediales (esternales) de las dos clavículas a través de la escotadura supraesternal.
I	**l. interespinosos** *interspinal l.'s*	Serie de ligamentos cortos que conectan las apófisis espinosas de las vértebras contiguas. Están unidos al ligamento amarillo por la parte frontal y al ligamento supraespinal por debajo.
	l. interfoveolar *interfoveolar l.*	Ligamento formado por una parte gruesa de la fascia transversal que se sitúa medialmente al anillo inguinal profundo, conectando el músculo transverso del abdomen con el ligamento inguinal y la fascia pectínea. No es continua. Denominado también LIGAMENTO DE HESSELBACH.
J	**l. intertransversos** *intertransverse l.'s*	Serie de ligamentos débiles que conectan la punta de las apófisis transversas adyacentes de las vértebras, principalmente en la región lumbar.
K	**l. lacunar** *lacunar l.*	Ligamento formado por una banda triangular que se extiende horizontalmente desde el borde medial del ligamento inguinal hasta la línea ileopectínea del hueso coxofemoral.

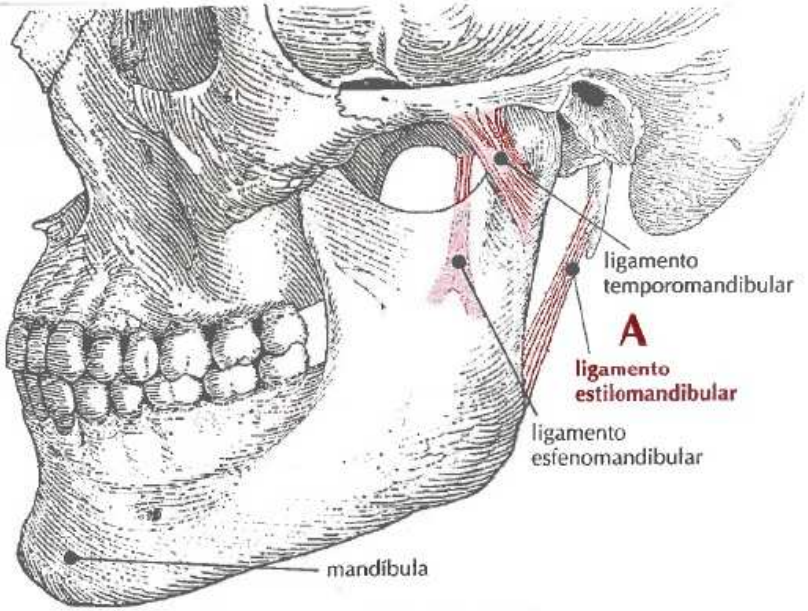
ligamento temporomandibular
A
ligamento estilomandibular
ligamento esfenomandibular
mandíbula

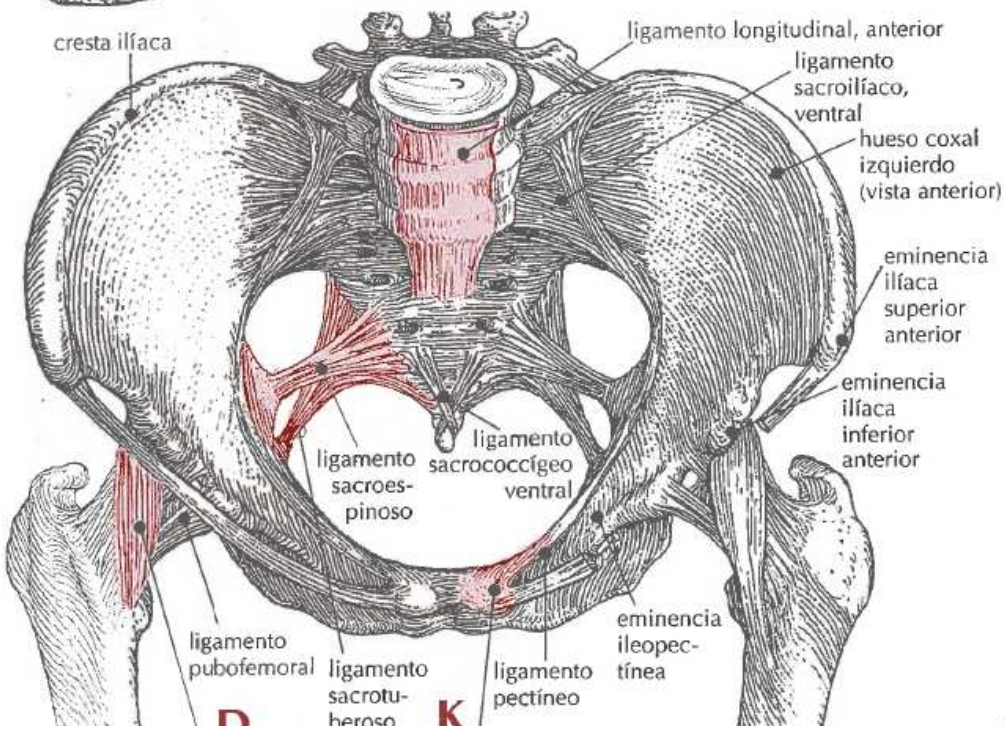
cresta ilíaca
ligamento longitudinal, anterior
ligamento sacroilíaco, ventral
hueso coxal izquierdo (vista anterior)
eminencia ilíaca superior anterior
eminencia ilíaca inferior anterior
ligamento sacroespinoso
ligamento sacrococcígeo ventral
ligamento pubofemoral
ligamento sacrotuberoso
ligamento pectíneo
eminencia ileopectínea
K

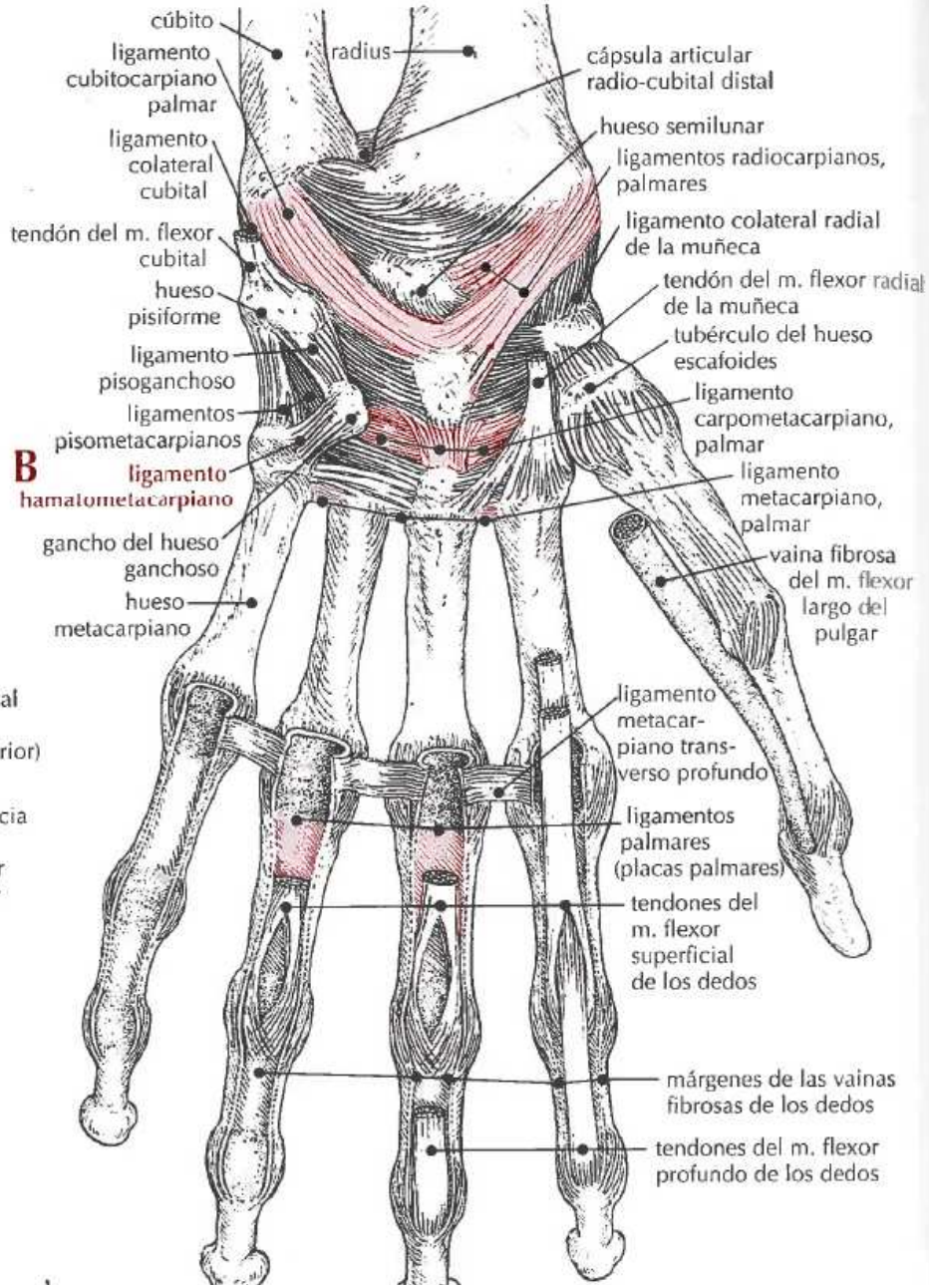
cúbito
radius
ligamento cubitocarpiano palmar
cápsula articular radio-cubital distal
hueso semilunar
ligamento colateral cubital
ligamentos radiocarpianos, palmares
ligamento colateral radial de la muñeca
tendón del m. flexor cubital
tendón del m. flexor radial de la muñeca
hueso pisiforme
tubérculo del hueso escafoides
ligamento pisoganchoso
ligamento carpometacarpiano, palmar
ligamentos pisometacarpianos
B
ligamento hamatometacarpiano
ligamento metacarpiano, palmar
gancho del hueso ganchoso
vaina fibrosa del m. flexor largo del pulgar
hueso metacarpiano
ligamento metacarpiano transverso profundo
ligamentos palmares (placas palmares)
tendones del m. flexor superficial de los dedos
márgenes de las vainas fibrosas de los dedos
tendones del m. flexor profundo de los dedos

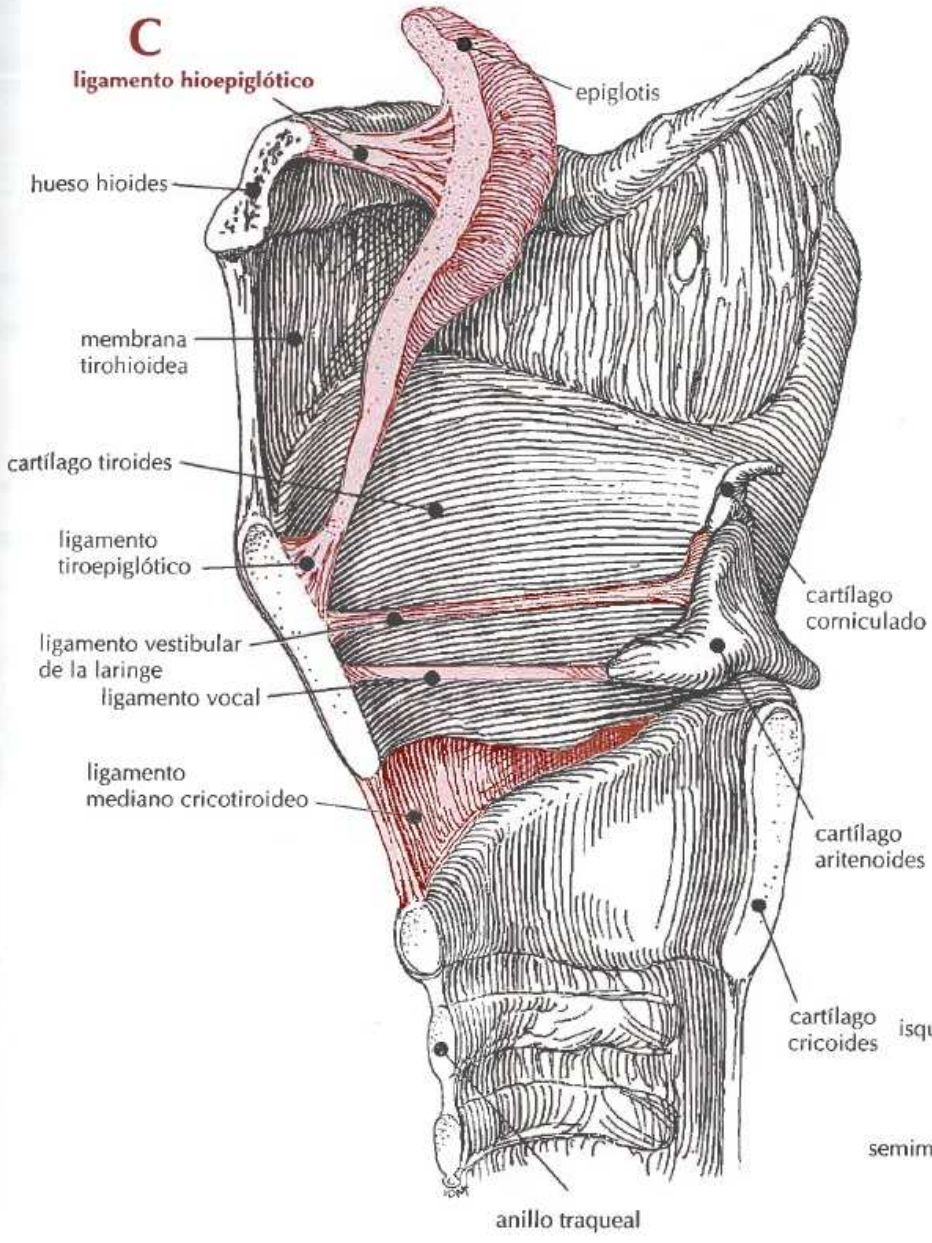
C
ligamento hioepiglótico
epiglotis
hueso hioides
membrana tirohioidea
cartílago tiroides
ligamento tiroepiglótico
ligamento vestibular de la laringe
ligamento vocal
ligamento mediano cricotiroideo
cartílago corniculado
cartílago aritenoides
cartílago cricoides
anillo traqueal

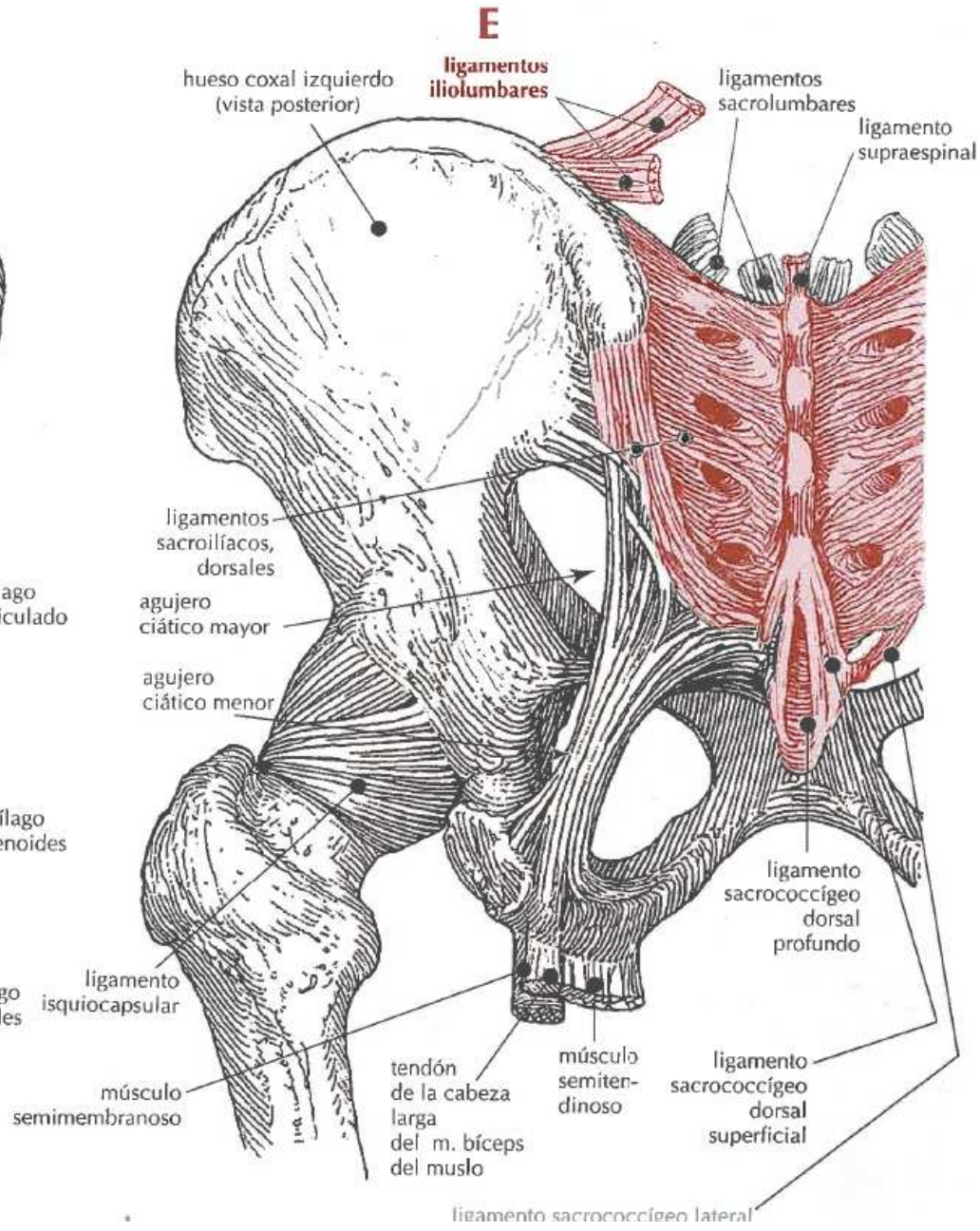
E
ligamentos iliolumbares
hueso coxal izquierdo (vista posterior)
ligamentos sacrolumbares
ligamento supraespinal
ligamentos sacroilíacos, dorsales
agujero ciático mayor
agujero ciático menor
ligamento sacrococcígeo dorsal profundo
ligamento isquiocapsular
tendón de la cabeza larga del m. bíceps del muslo
músculo semitendinoso
ligamento sacrococcígeo dorsal superficial
músculo semimembranoso
ligamento sacrococcígeo lateral

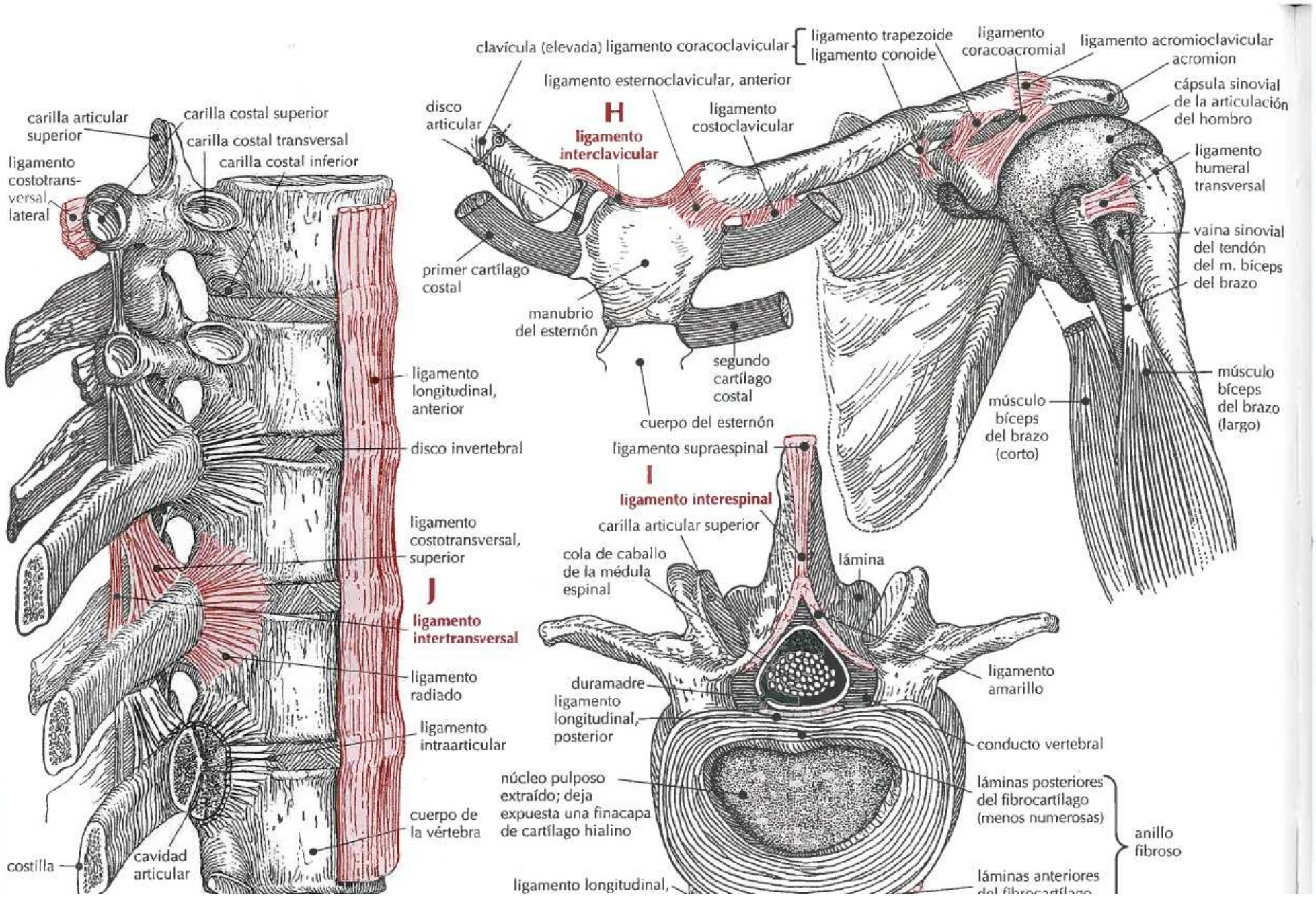
carilla articular superior
carilla costal superior
carilla costal transversal
carilla costal inferior
ligamento costotransversal lateral
ligamento longitudinal, anterior
disco invertebral
ligamento costotransversal, superior
J
ligamento intertransversal
ligamento radiado
ligamento intraarticular
cuerpo de la vértebra
costilla
cavidad articular
clavícula (elevada)
ligamento coracoclavicular
disco articular
ligamento esternoclavicular, anterior
H
ligamento interclavicular
ligamento costoclavicular
primer cartílago costal
manubrio del esternón
segundo cartílago costal
cuerpo del esternón
ligamento trapezoide
ligamento conoide
ligamento coracoacromial
ligamento acromioclavicular
acromion
cápsula sinovial de la articulación del hombro
ligamento humeral transversal
vaina sinovial del tendón del m. bíceps del brazo
músculo bíceps del brazo (largo)
músculo bíceps del brazo (corto)
ligamento supraespinal
I
ligamento interespinal
carilla articular superior
cola de caballo de la médula espinal
lámina
ligamento amarillo
duramadre
ligamento longitudinal, posterior
conducto vertebral
núcleo pulposo extraído; deja expuesta una finacapa de cartílago hialino
láminas posteriores del fibrocartílago (menos numerosas)
anillo fibroso
ligamento longitudinal,
láminas anteriores del fibrocartílago

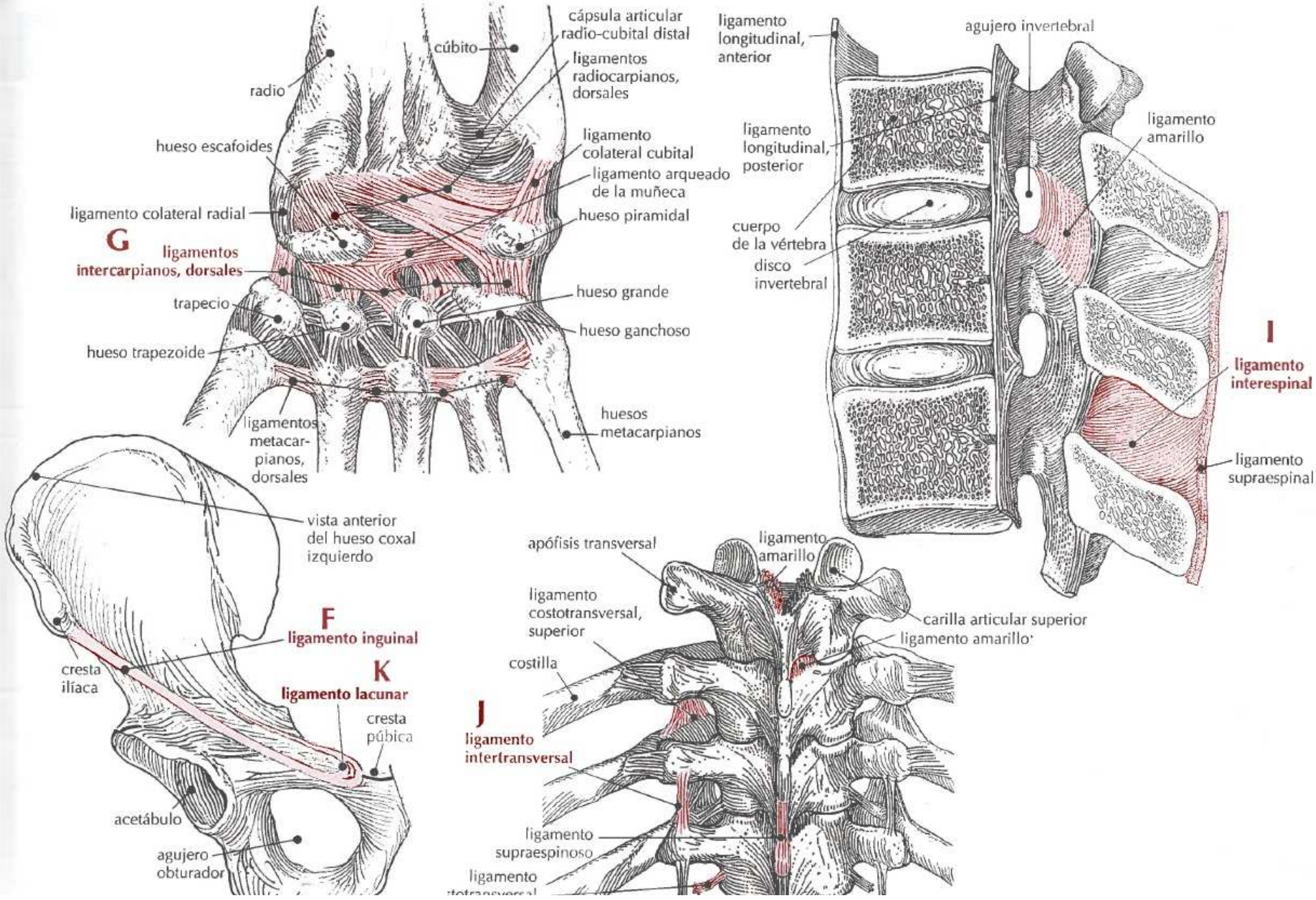
cúbito
cápsula articular radio-cubital distal
ligamentos radiocarpianos, dorsales
radio
hueso escafoides
ligamento colateral cubital
ligamento arqueado de la muñeca
ligamento colateral radial
hueso piramidal
G
ligamentos intercarpianos, dorsales
hueso grande
trapecio
hueso ganchoso
hueso trapezoide
huesos metacarpianos
ligamentos metacarpianos, dorsales
ligamento longitudinal, anterior
agujero invertebral
ligamento longitudinal, posterior
ligamento amarillo
cuerpo de la vértebra
disco invertebral
I
ligamento interespinal
ligamento supraespinal
vista anterior del hueso coxal izquierdo
F
ligamento inguinal
K
ligamento lacunar
cresta ilíaca
cresta púbica
acetábulo
agujero obturador
apófisis transversal
ligamento amarillo
ligamento costotransversal, superior
carilla articular superior
ligamento amarillo
costilla
J
ligamento intertransversal
ligamento supraespinoso

	LIGAMENTO	DEFINICIÓN
A	**l. longitudinales** *longitudinal l.'s*	Ligamentos formados por bandas de fibras anchas, largas y aplanadas que refuerzan las articulaciones de los cuerpos vertebrales. Comprenden: (a) Ligamento longitudinal anterior: banda de fibras que se extienden a lo largo de la superficie anterior de los cuerpos vertebrales, desde la base del cráneo hasta la parte superior del hueso sacro. Está firmemente unida a los discos invertebrales y es más ancha a la altura del tórax. (b) Ligamento longitudinal posterior: banda de fibras de la superficie posterior del conducto vertebral que se extiende desde la segunda vértebra cervical hasta la parte superior del hueso sacro. Conecta con los discos invertebrales.
B	**l. meniscofemorales** *meniscofemoral l.'s*	Ligamentos del menisco. Comprenden: (a) Ligamento meniscofemoral anterior: banda oblicua discontinua que se extiende desde el borde posterior del menisco externo de la rodilla hasta el cóndilo interno del fémur. Pasa anteriormente al ligamento cruzado posterior. (b) Ligamento meniscofemoral posterior: banda fuerte que se extiende hacia arriba y medialmente desde el borde posterior del menisco externo de la rodilla hasta el cóndilo interno del fémur. Pasa por debajo del ligamento cruzado posterior.
C	**l. metacarpiano transverso profundo** *deep transverse metacarpal l.*	Ligamento formado por tres bandas cortas, anchas y aplanadas de la mano que conectan transversalmente los ligamentos palmares de la segunda, tercera, cuarta y quinta articulación metacarpofalángicas.
D	**l. metacarpianos** *metacarpal l.'s*	Ligamentos que se vuelven más fuertes en las articulaciones metacarpianas proximales. Comprenden: (a) Ligamento metacarpiano dorsal: banda corta transversal que une la superficie dorsal de las bases del segundo, tercer, cuarto y quinto hueso metacarpiano. (b) Ligamento metacarpiano interóseo: haz de bandas cortas que conectan las superficies de los huesos metacarpianos. (c) Ligamento metacarpiano palmar: haz de bandas cortas transversales que unen la superficie palmar de las bases del segundo al quinto hueso metacarpiano.
	l. metatarsiano transverso profundo *deep transverse metatarsal l.*	Ligamento formado por cuatro bandas cortas, anchas y aplanadas del pie que conectan transversalmente los ligamentos plantares de la primera, segunda, tercera, cuarta y quinta articulación metatarsianas.

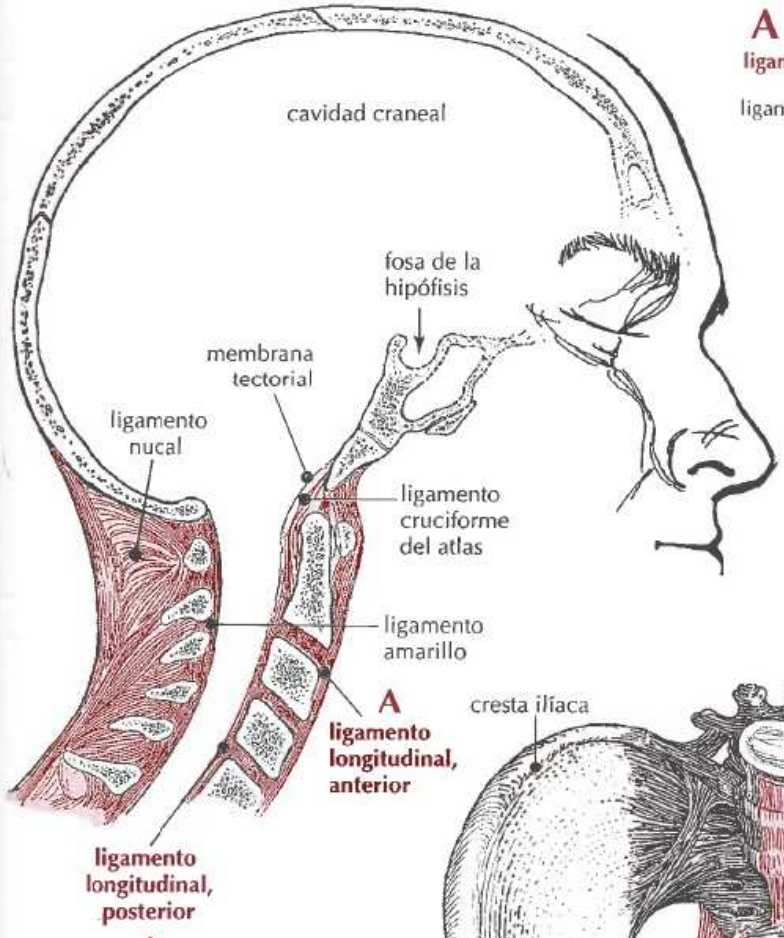
cavidad craneal
fosa de la hipófisis
membrana tectorial
ligamento nucal
ligamento cruciforme del atlas
ligamento amarillo
A
ligamento longitudinal, anterior
ligamento longitudinal, posterior
A

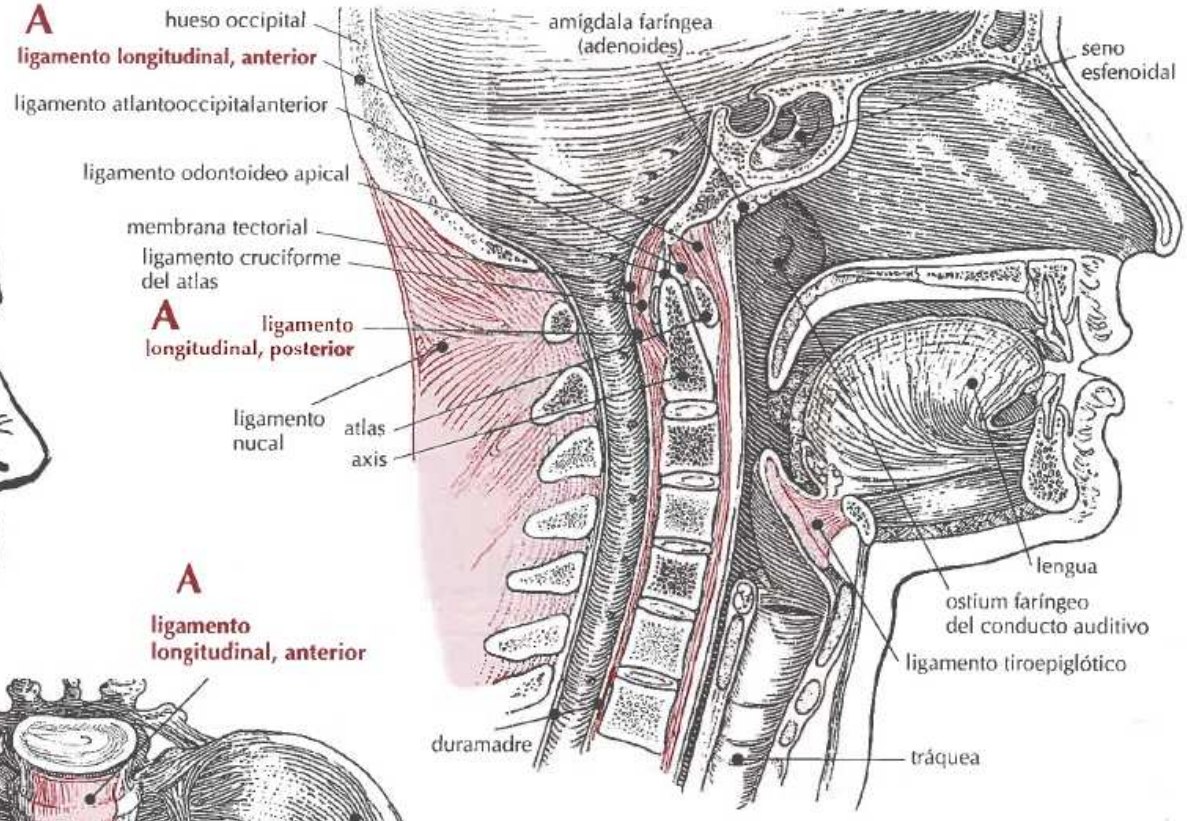
A
ligamento longitudinal, anterior
hueso occipital
amígdala faríngea (adenoides)
seno esfenoidal
ligamento atlantooccipitalanterior
ligamento odontoideo apical
membrana tectorial
ligamento cruciforme del atlas
A
ligamento longitudinal, posterior
ligamento nucal
atlas
axis
lengua
ostium faríngeo del conducto auditivo
ligamento tiroepiglótico
duramadre
tráquea

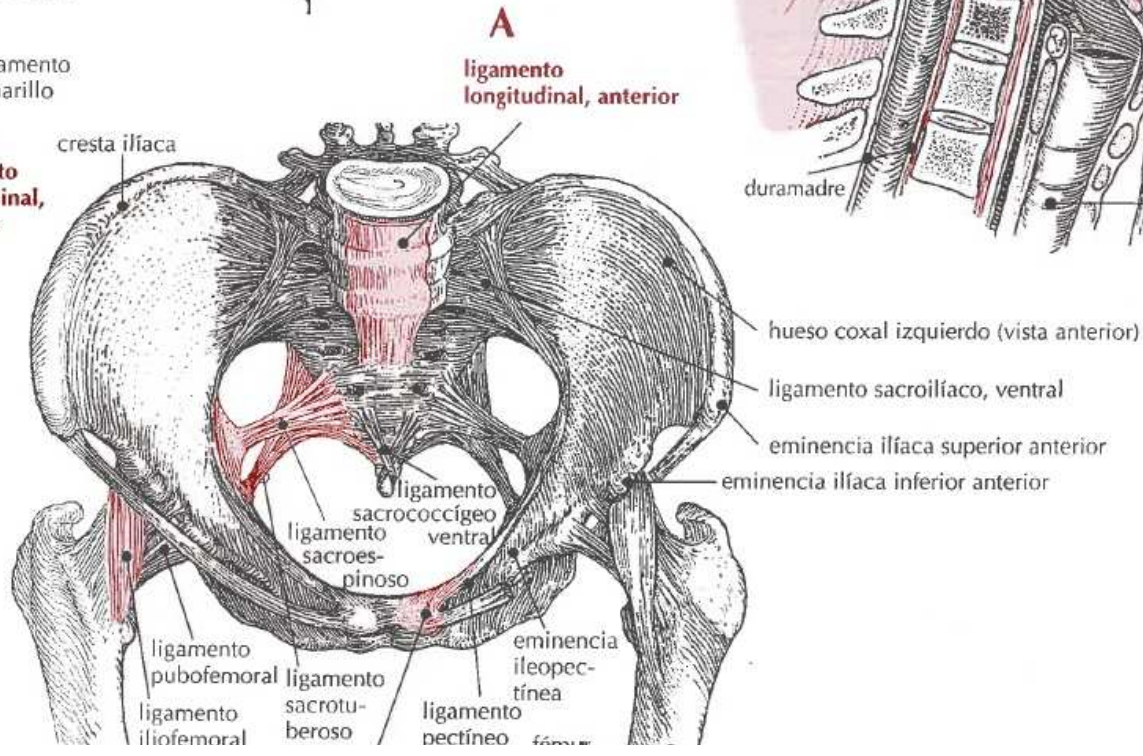
A
ligamento longitudinal, anterior
cresta ilíaca
hueso coxal izquierdo (vista anterior)
ligamento sacroilíaco, ventral
eminencia ilíaca superior anterior
eminencia ilíaca inferior anterior
ligamento sacrococcígeo ventral
ligamento sacroespinoso
ligamento pubofemoral
ligamento iliofemoral
ligamento sacrotuberoso
ligamento pectíneo
eminencia ileopectínea

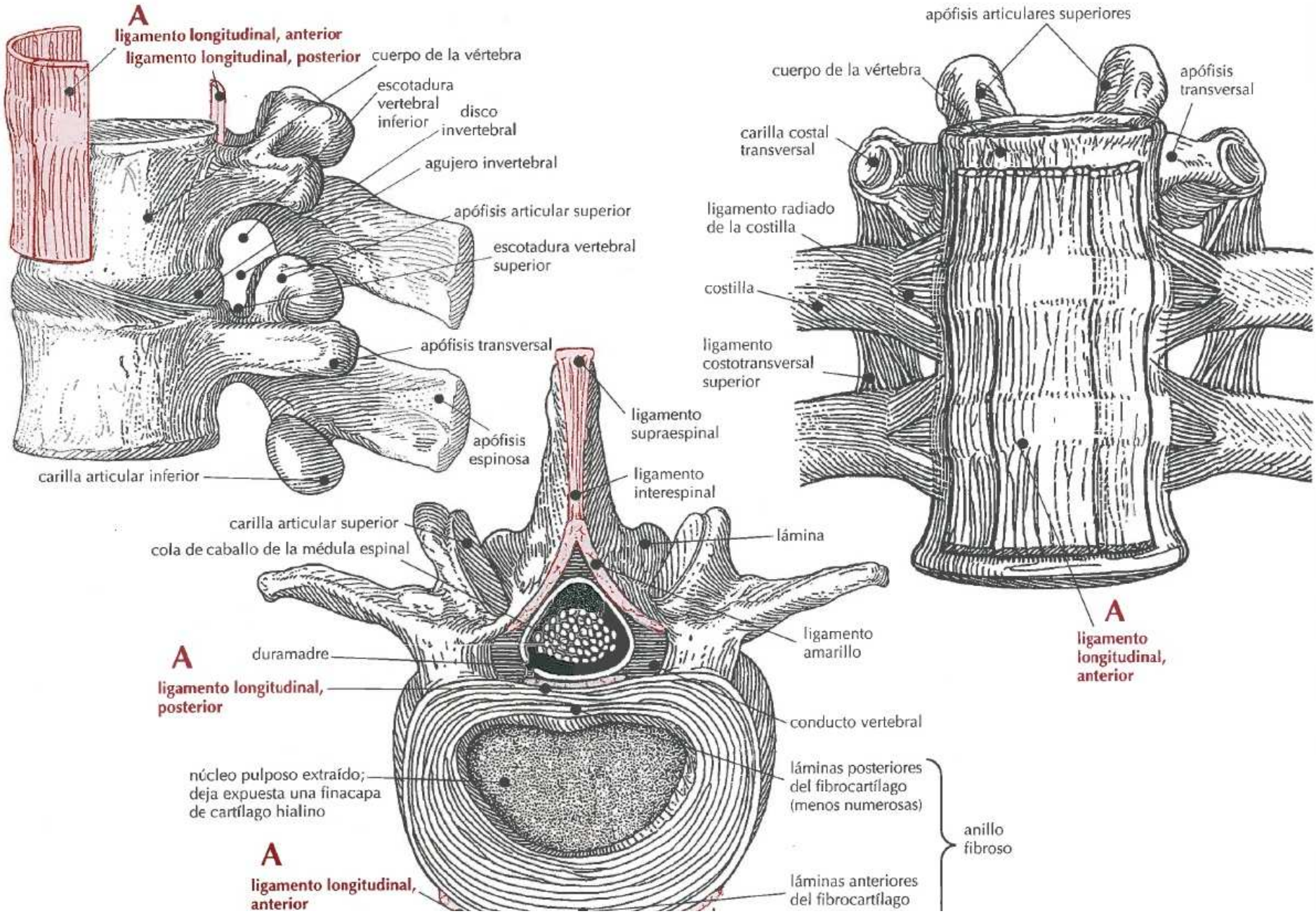
A
ligamento longitudinal, anterior
ligamento longitudinal, posterior
cuerpo de la vértebra
escotadura vertebral inferior
disco invertebral
agujero invertebral
apófisis articular superior
escotadura vertebral superior
apófisis transversal
apófisis espinosa
carilla articular inferior
apófisis articulares superiores
cuerpo de la vértebra
apófisis transversal
carilla costal transversal
ligamento radiado de la costilla
costilla
ligamento costotransversal superior
A
ligamento longitudinal, anterior
ligamento supraespinal
ligamento interespinal
carilla articular superior
cola de caballo de la médula espinal
lámina
ligamento amarillo
A
duramadre
ligamento longitudinal, posterior
conducto vertebral
núcleo pulposo extraído; deja expuesta una finacapa de cartílago hialino
láminas posteriores del fibrocartílago (menos numerosas)
anillo fibroso
A
ligamento longitudinal, anterior
láminas anteriores del fibrocartílago

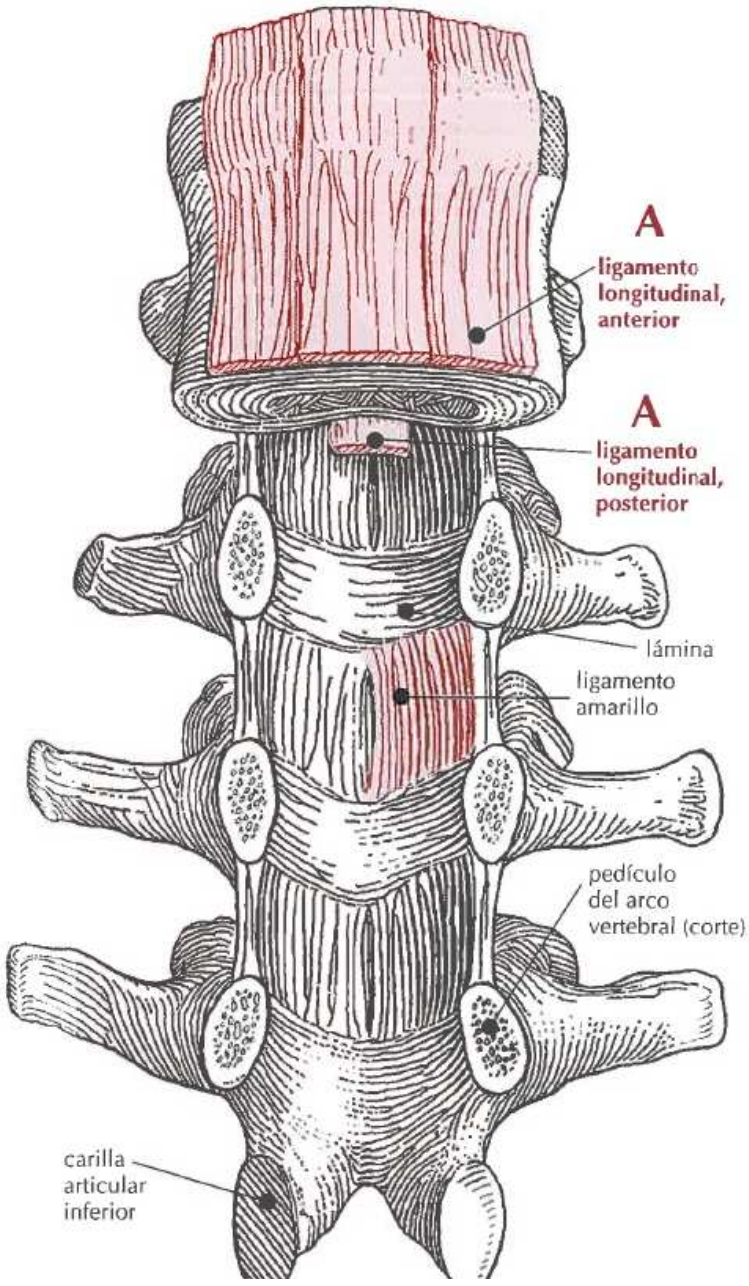
A
ligamento longitudinal, anterior
A
ligamento longitudinal, posterior
lámina
ligamento amarillo
pedículo del arco vertebral (corte)
carilla articular inferior

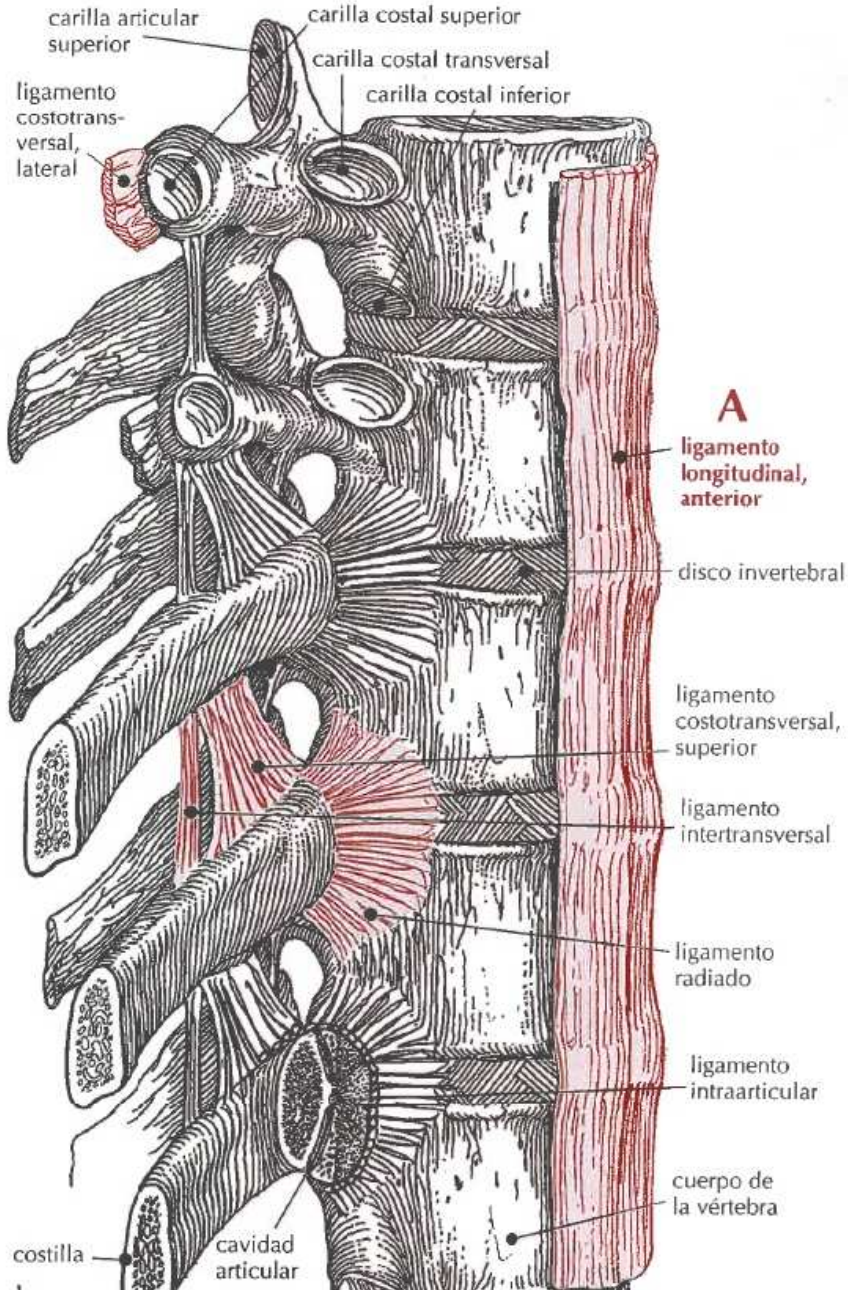
carilla articular superior
carilla costal superior
carilla costal transversal
carilla costal inferior
ligamento costotrans-versal, lateral
A
ligamento longitudinal, anterior
disco invertebral
ligamento costotransversal, superior
ligamento intertransversal
ligamento radiado
ligamento intraarticular
cuerpo de la vértebra
costilla
cavidad articular

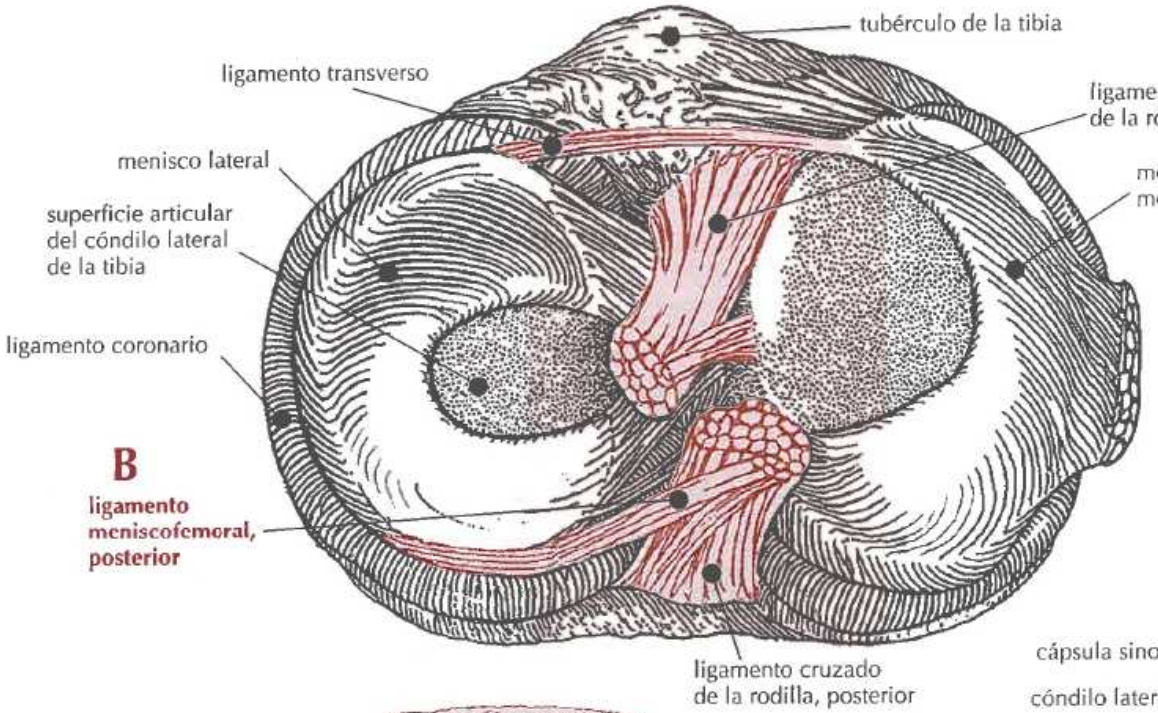
tubérculo de la tibia
ligamento transverso
ligamento cruzado de la rodilla, anterior
menisco lateral
menisco medial
superficie articular del cóndilo lateral de la tibia
ligamento coronario
B
ligamento meniscofemoral, posterior
ligamento cruzado de la rodilla, posterior

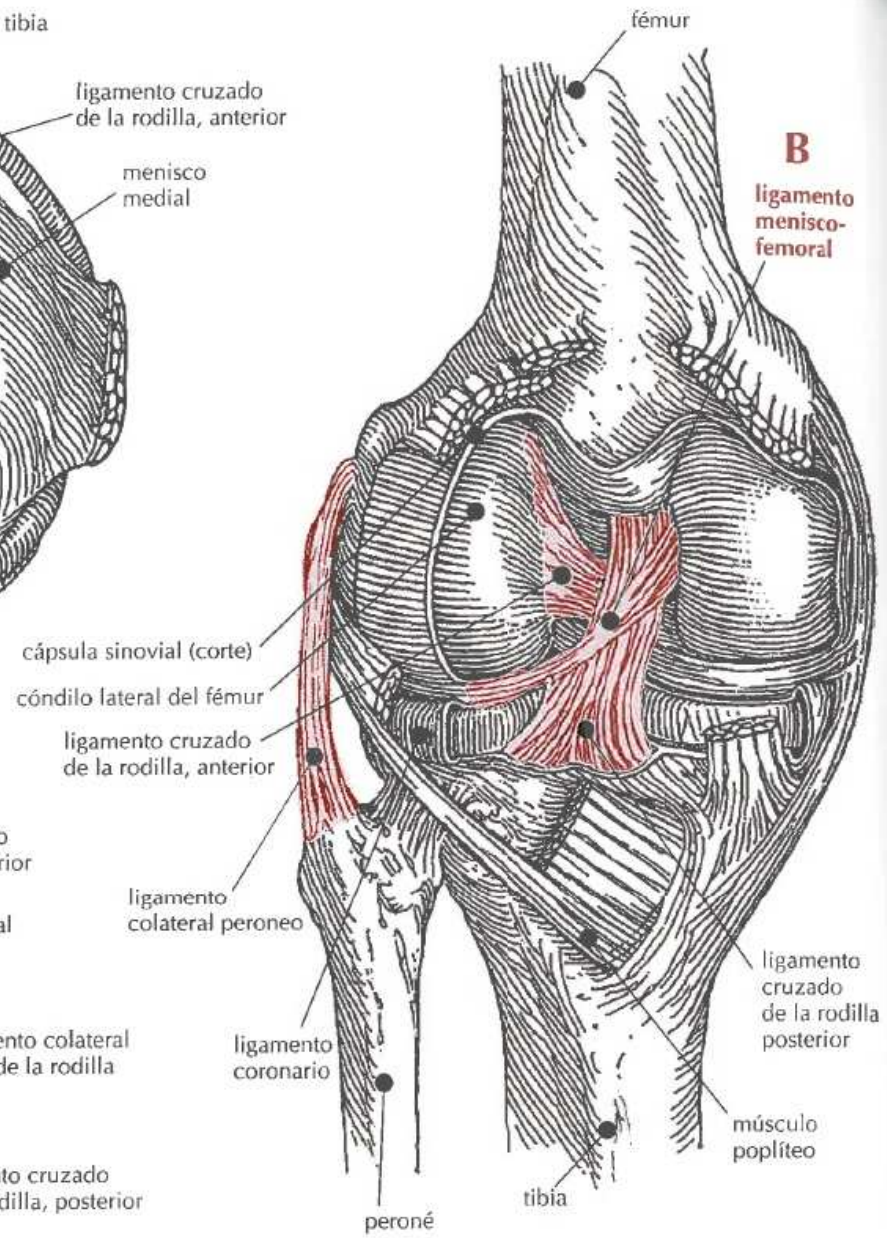
fémur
B
ligamento menisco-femoral
cápsula sinovial (corte)
cóndilo lateral del fémur
ligamento cruzado de la rodilla, anterior
ligamento colateral peroneo
ligamento coronario
ligamento cruzado de la rodilla posterior
músculo poplíteo
tibia
peroné

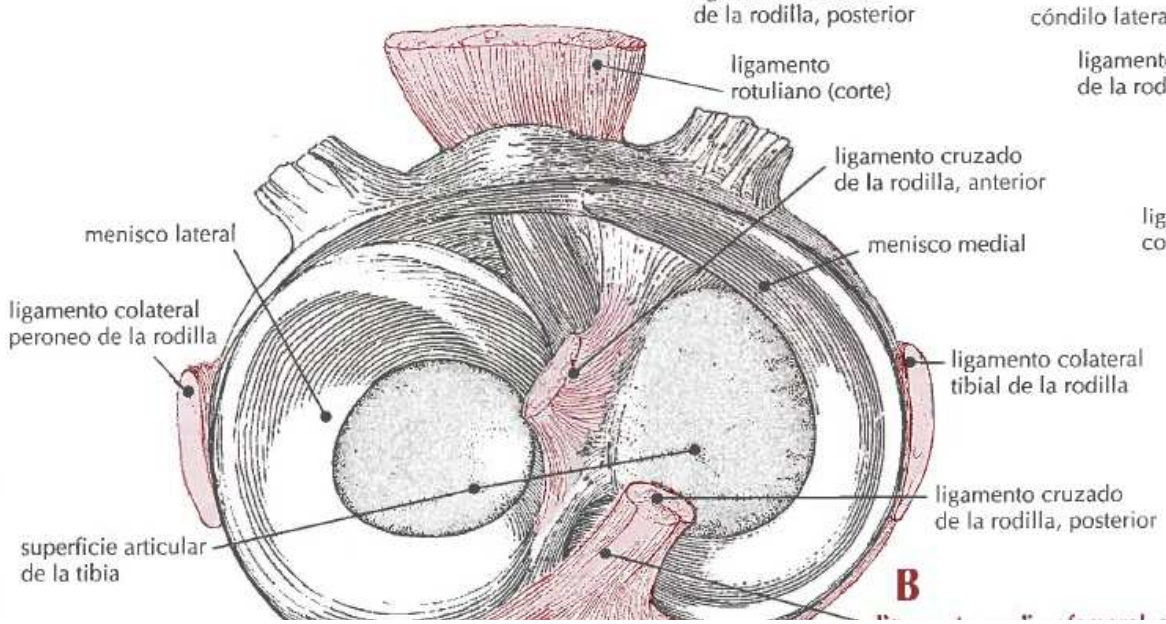
ligamento rotuliano (corte)
ligamento cruzado de la rodilla, anterior
menisco lateral
menisco medial
ligamento colateral peroneo de la rodilla
ligamento colateral tibial de la rodilla
ligamento cruzado de la rodilla, posterior
superficie articular de la tibia
B

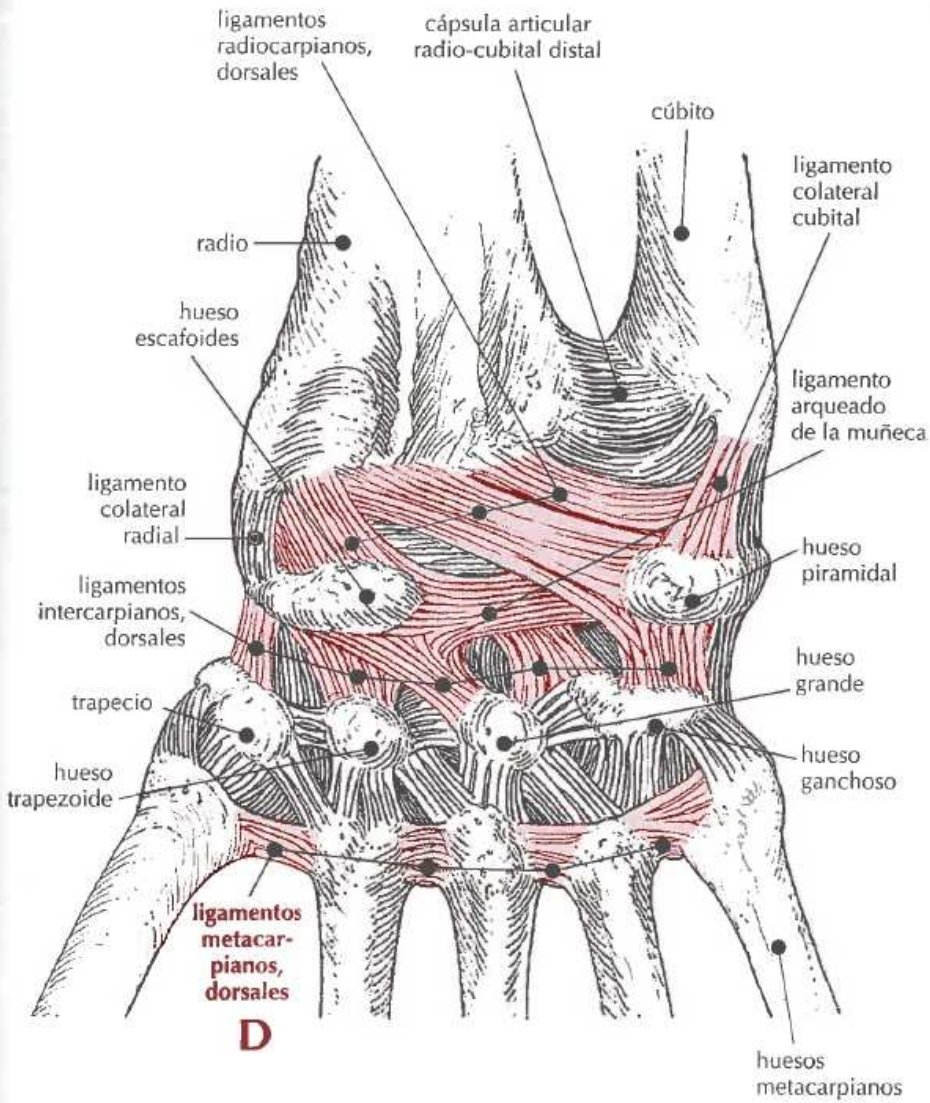
ligamentos radiocarpianos, dorsales
cápsula articular radio-cubital distal
cúbito
ligamento colateral cubital
radio
hueso escafoides
ligamento arqueado de la muñeca
ligamento colateral radial
hueso piramidal
ligamentos intercarpianos, dorsales
hueso grande
trapecio
hueso ganchoso
hueso trapezoide
ligamentos metacarpianos, dorsales
D
huesos metacarpianos

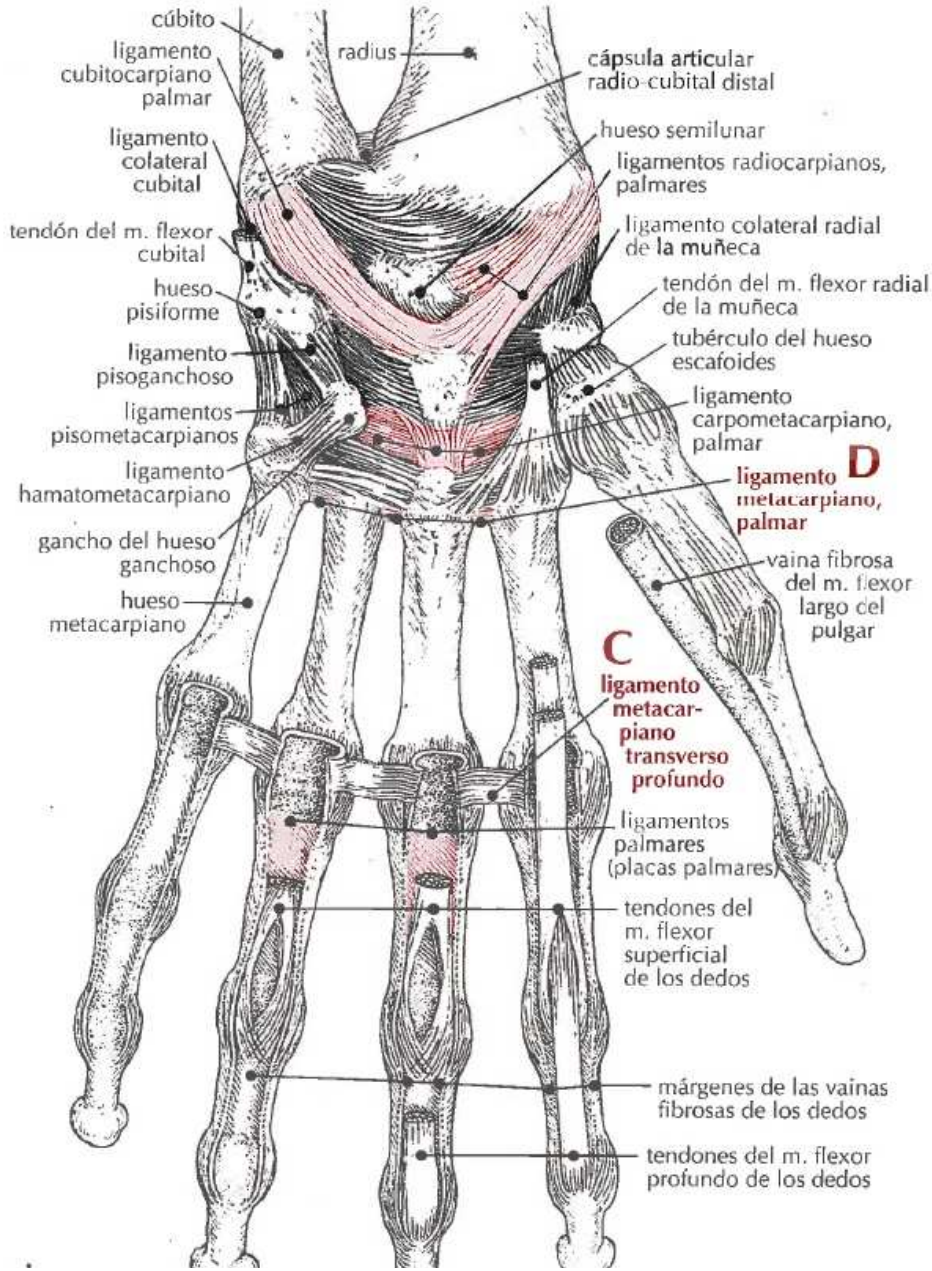
cúbito
radius
ligamento cubitocarpiano palmar
cápsula articular radio-cubital distal
hueso semilunar
ligamento colateral cubital
ligamentos radiocarpianos, palmares
tendón del m. flexor cubital
ligamento colateral radial de la muñeca
hueso pisiforme
tendón del m. flexor radial de la muñeca
ligamento pisoganchoso
tubérculo del hueso escafoides
ligamentos pisometacarpianos
ligamento carpometacarpiano, palmar
ligamento hamatometacarpiano
D
ligamento metacarpiano, palmar
gancho del hueso ganchoso
vaina fibrosa del m. flexor largo del pulgar
hueso metacarpiano
C
ligamento metacarpiano transverso profundo
ligamentos palmares (placas palmares)
tendones del m. flexor superficial de los dedos
márgenes de las vainas fibrosas de los dedos
tendones del m. flexor profundo de los dedos

	LIGAMENTO	DEFINICIÓN
A	**l. nucal** *nuchal l.*	Ligamento formado por un tabique membranoso triangular ancho de la parte posterior del cuello que se extiende desde la punta de las apófisis espinosas cervicales hasta la cresta occipital emxterna del cráneo. Forma un tabique a cada lado del cuello para las conexiones de los músculos.
B	**l. odontoideo apical** *apical odontoid l.*	Ligamento que se extiende desde la punta de la apófisis odontoides de la segunda vértebra cervical hasta el margen anterior del agujero occipital del cráneo.
C	**l. ovárico** *ovarian l.*	Ligamento formado por un haz de fibras en cordón que están situadas entre las capas del ligamento ancho del útero que une el borde uterino del ovario con el borde lateral del útero, justo por debajo de la unión con trompa de Falopio.
D	**l. palmares** *palmar l.'s*	Ligamentos formados por láminas fibrocartilaginosas de la superficie palmar de las articulaciones metacarpofalángicas que se unen firmemente a la base de las falanges proximales y están conectadas a los huesos metacarpianos.
	l. palpebrales *palpebral l.'s*	Ligamentos de los párpados. Comprenden: (a) Ligamento palpebral externo: banda delgada que conecta los bordes laterales de las láminas palpebrales con el hueso cigomático, justo en el reborde orbitario. (b) Ligamento palpebral interno: banda tendinosa que conecta los bordes mediales de las láminas palpebrales a la apófisis frontal de la mandíbula, por delante del surco nasolagrimal.
E	**l. pectíneo** *pectineal l.*	Ligamento formado por una banda fibrosa fuerte que se extiende desde la parte superior de la superficie pectínea del hueso coxofemoral hasta el borde medial del ligamento lagunar en la ingle, con la que forma una estructura continua. Denominado también LIGAMENTO INGUINAL DE COOPER, LIGAMENTO DE COOPER.
F	**l. periodontal** *periodontal l.*	Ligamento formado por un haz de fibras de tejido conectivo que une la raíz de un diente a su hueso correspondiente. Denominado también membrana alveolodental, LIGAMENTO ALVEOLODENTAL, membrana periodontal.

	LIGAMENTO	DEFINICIÓN
G	**l. peroneoastragalinos** *talofibular l.'s*	Ligamentos de la articulación del tobillo. Comprenden: (a) Ligamento peroneoastragalino anterior: ligamento que se extiende desde el margen anterior del maléolo externo del peroné hasta la cara externa del cuello astragalino. (b) Ligamento peroneoastragalino posterior: ligamento que se extiende desde el margen posterior del maléolo externo del peroné hasta la apófisis posterior del astrágalo.
H	**l. plantar largo** *long plantar l.*	Ligamento más largo de los ligamentos tarsianos. Es una banda gruesa que se extiende desde la superficie plantar del hueso calcáneo y se divide en dos partes: un haz de fibras profundas, que se unen a la superficie plantar del hueso cuboides y un haz de fibras superficiales, que se unen a los bordes proximales del segundo, tercer y cuarto hueso metatarsiano.
	l. posterior oblicuo de la rodilla *oblique posterior l. of knee*	Ligamento que se extiende oblicuamente desde el tendón del músculo semimembranoso (cerca de su inserción) hasta la parte posterior de la cápsula de la articulación de la rodilla.
I	**l. púbico superior** *superior pubic l.*	Ligamento formado por una banda transversal que une los dos huesos púbicos por la parte superior. Es tan larga como las apófisis del pubis y está firmemente unida al disco interpúbico en la línea media.
J	**l. radiado** *radiate l.*	Ligamento en forma de abanico que se extiende desde el lateral de los cuerpos de dos vértebras adyacentes hasta la cabeza de la costilla con la que articula. Denominado también LIGAMENTO RADIADO DE LA CABEZA COSTAL.
	l. radiado de la cabeza costal *radiate l. of head of rib*	Véase LIGAMENTO RADIADO.
K	**l. radiocarpianos** *radiocarpal l.'s*	Ligamentos de la articulación de la muñeca. Ligamento radiocarpiano dorsal: lámina fina de tejido ligamentoso situado sobre la articulación de la muñeca. Se extiende desde el extremo distal del radio hasta la superficie dorsal de la fila proximal de los huesos de la muñeca (piramidal, semilunar y escafoides), y a veces hasta el hueso grande.
	l. redondo del fémur *round l. of femur*	Ligamento de la cabeza del fémur.
	l. redondo del hígado *round l. of liver*	Ligamento formado por un cordón fibroso (sobrante de la vena umbilical fetal) que se extiende desde la pared abdominal anterior a la altura del ombligo hasta la superficie inferior del hígado.

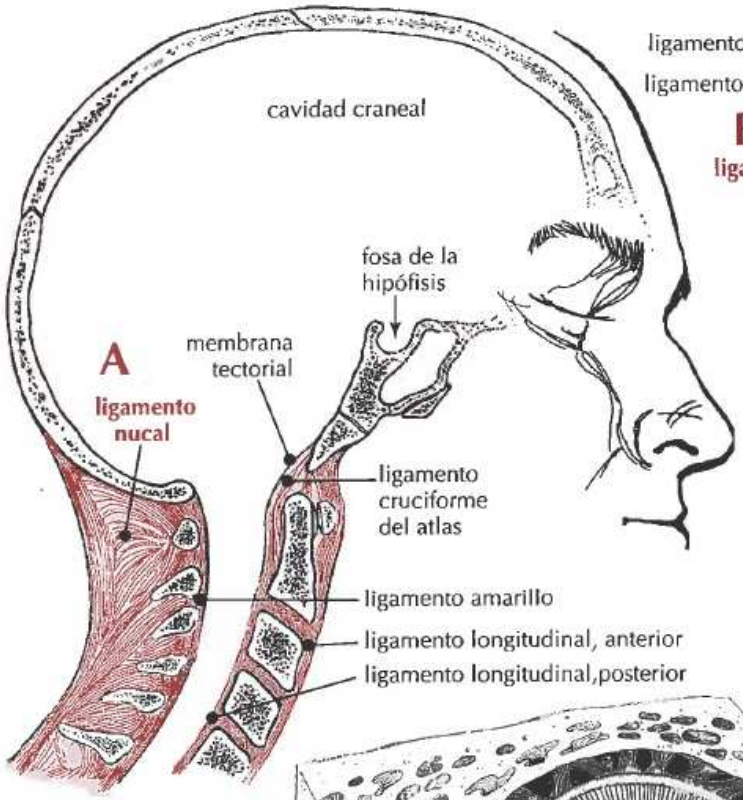
cavidad craneal
fosa de la hipófisis
membrana tectorial
A
ligamento nucal
ligamento cruciforme del atlas
ligamento amarillo
ligamento longitudinal, anterior
ligamento longitudinal,posterior

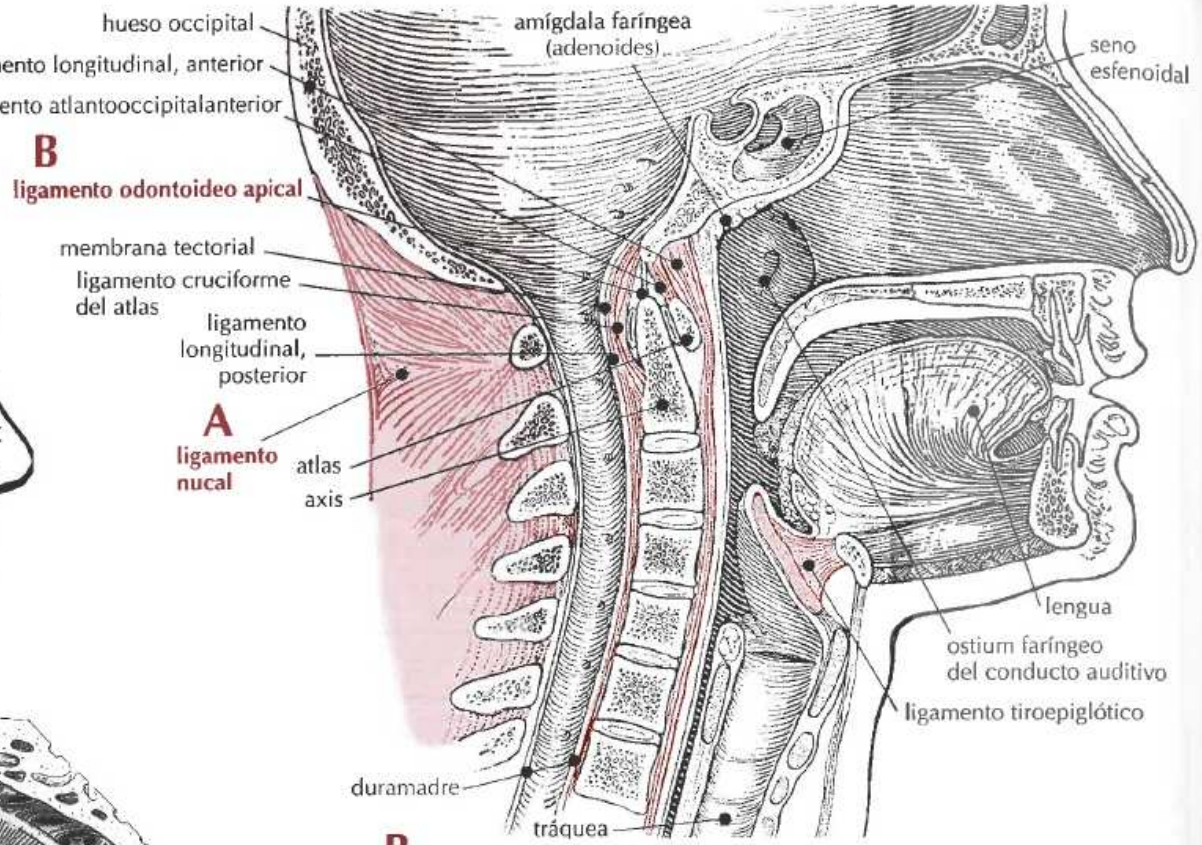
hueso occipital
ligamento longitudinal, anterior
ligamento atlantooccipitalanterior
B
ligamento odontoideo apical
membrana tectorial
ligamento cruciforme del atlas
ligamento longitudinal, posterior
A
ligamento nucal
atlas
axis
amígdala faríngea (adenoides)
seno esfenoidal
lengua
ostium faríngeo del conducto auditivo
ligamento tiroepiglótico
duramadre
tráquea

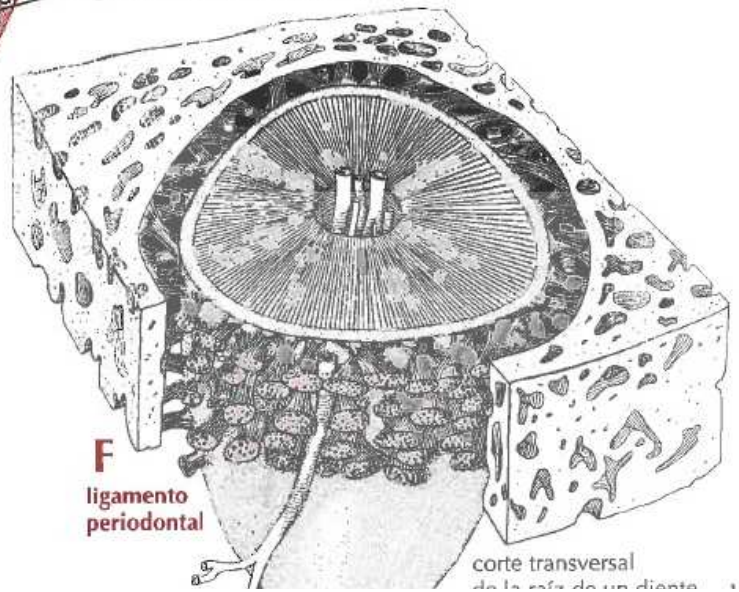
F
ligamento periodontal
corte transversal

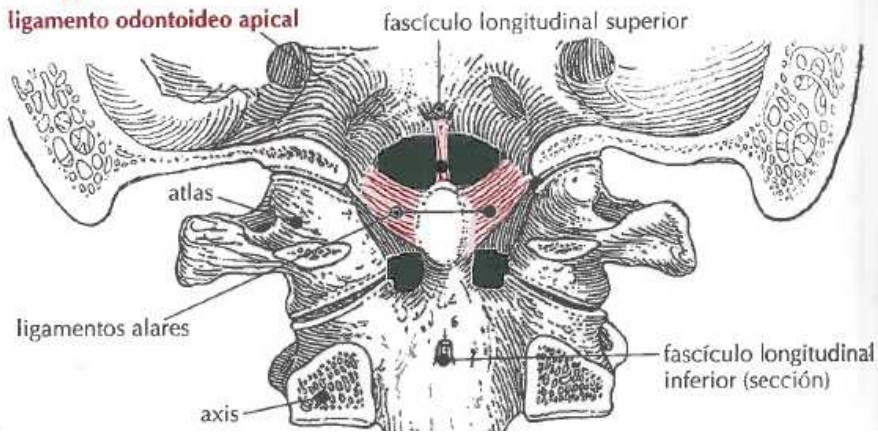
B
ligamento odontoideo apical
fascículo longitudinal superior
atlas
ligamentos alares
axis
fascículo longitudinal inferior (sección)

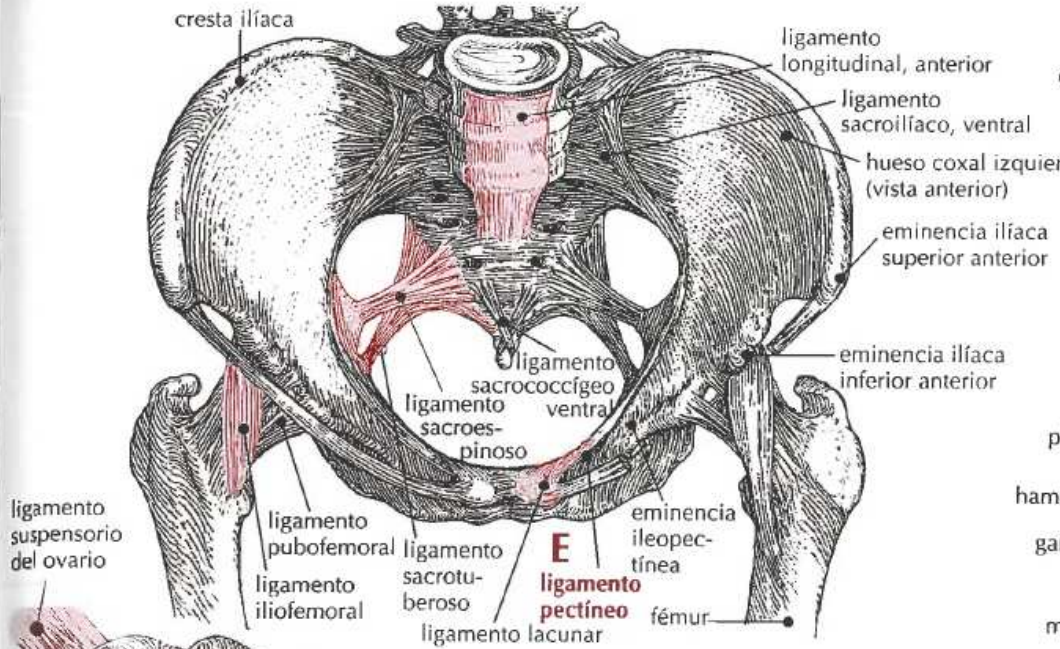
cresta ilíaca
ligamento longitudinal, anterior
ligamento sacroilíaco, ventral
hueso coxal izquierdo (vista anterior)
eminencia ilíaca superior anterior
eminencia ilíaca inferior anterior
ligamento sacrococcígeo ventral
ligamento sacroes-pinoso
ligamento suspensorio del ovario
ligamento pubofemoral
ligamento iliofemoral
ligamento sacrotu-beroso
E
ligamento pectíneo
eminencia ileopec-tínea
ligamento lacunar
fémur

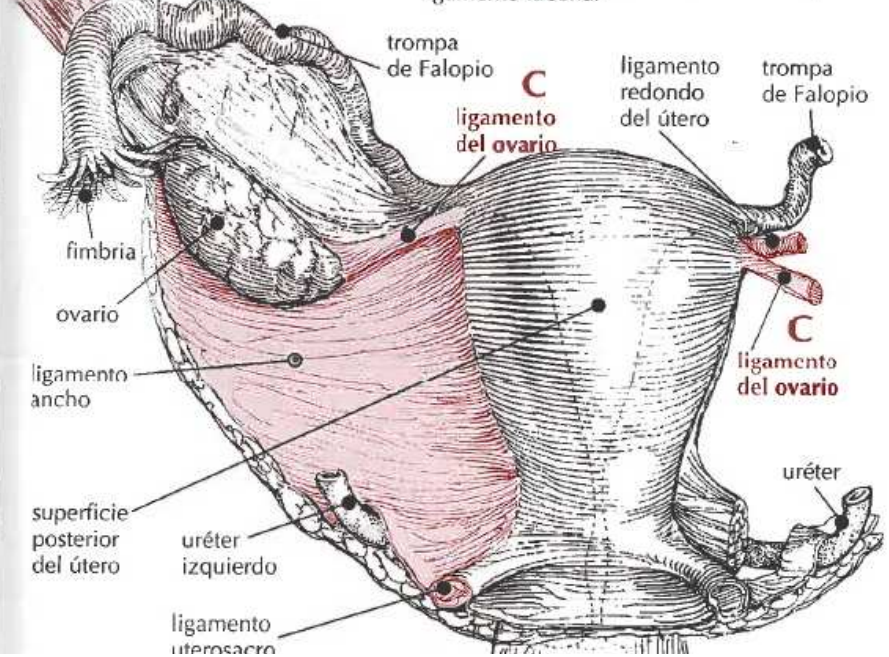
trompa de Falopio
C
ligamento del ovario
ligamento redondo del útero
trompa de Falopio
fimbria
ovario
ligamento ancho
C
ligamento del ovario
uréter
superficie posterior del útero
uréter izquierdo
ligamento uterosacro

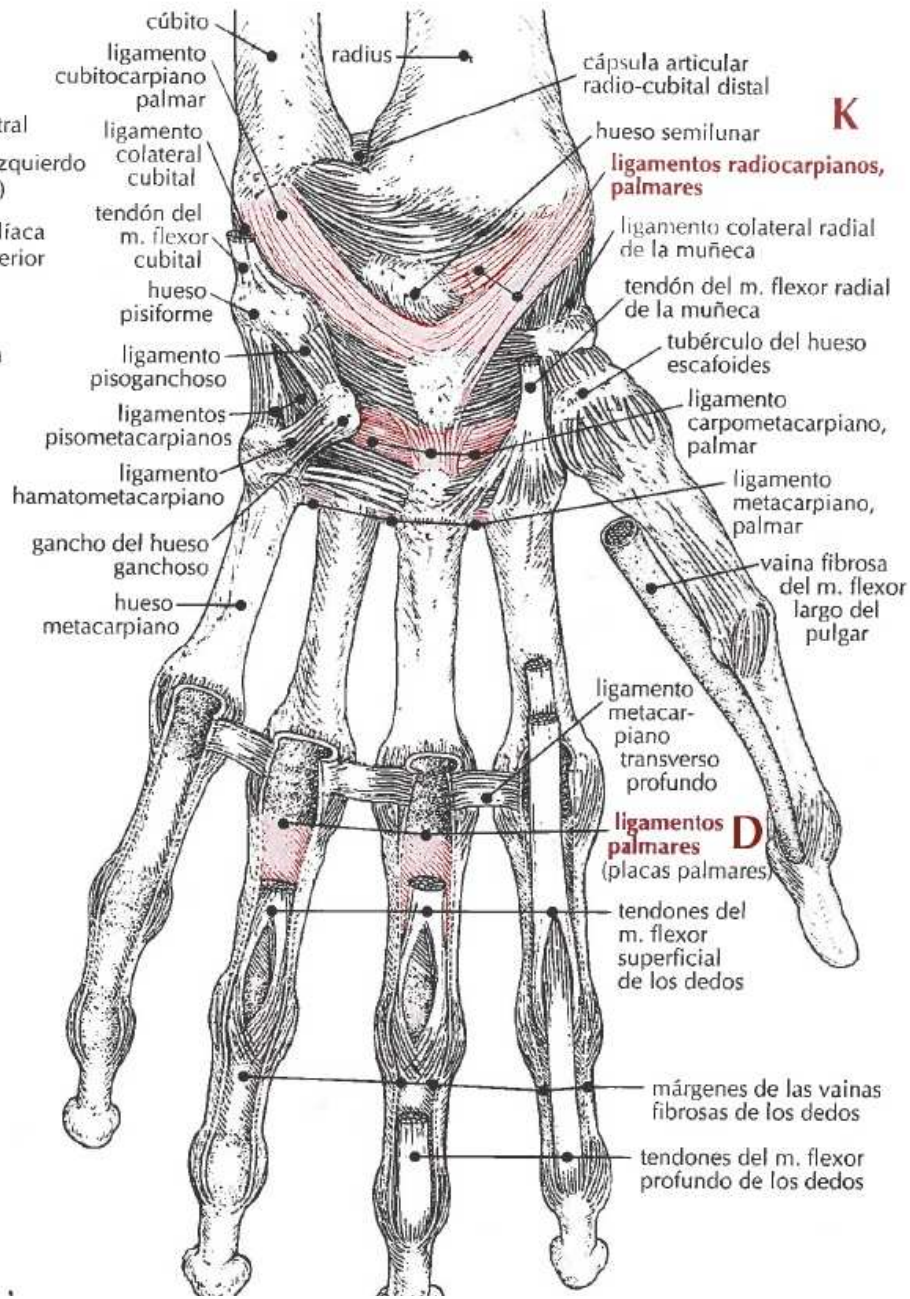
cúbito
radius
ligamento cubitocarpiano palmar
cápsula articular radio-cubital distal
K
hueso semilunar
ligamentos radiocarpianos, palmares
ligamento colateral cubital
tendón del m. flexor cubital
ligamento colateral radial de la muñeca
hueso pisiforme
tendón del m. flexor radial de la muñeca
tubérculo del hueso escafoides
ligamento pisoganchoso
ligamento carpometacarpiano, palmar
ligamentos pisometacarpianos
ligamento hamatometacarpiano
ligamento metacarpiano, palmar
gancho del hueso ganchoso
vaina fibrosa del m. flexor largo del pulgar
hueso metacarpiano
ligamento metacar-piano transverso profundo
ligamentos palmares (placas palmares)
D
tendones del m. flexor superficial de los dedos
márgenes de las vainas fibrosas de los dedos
tendones del m. flexor profundo de los dedos

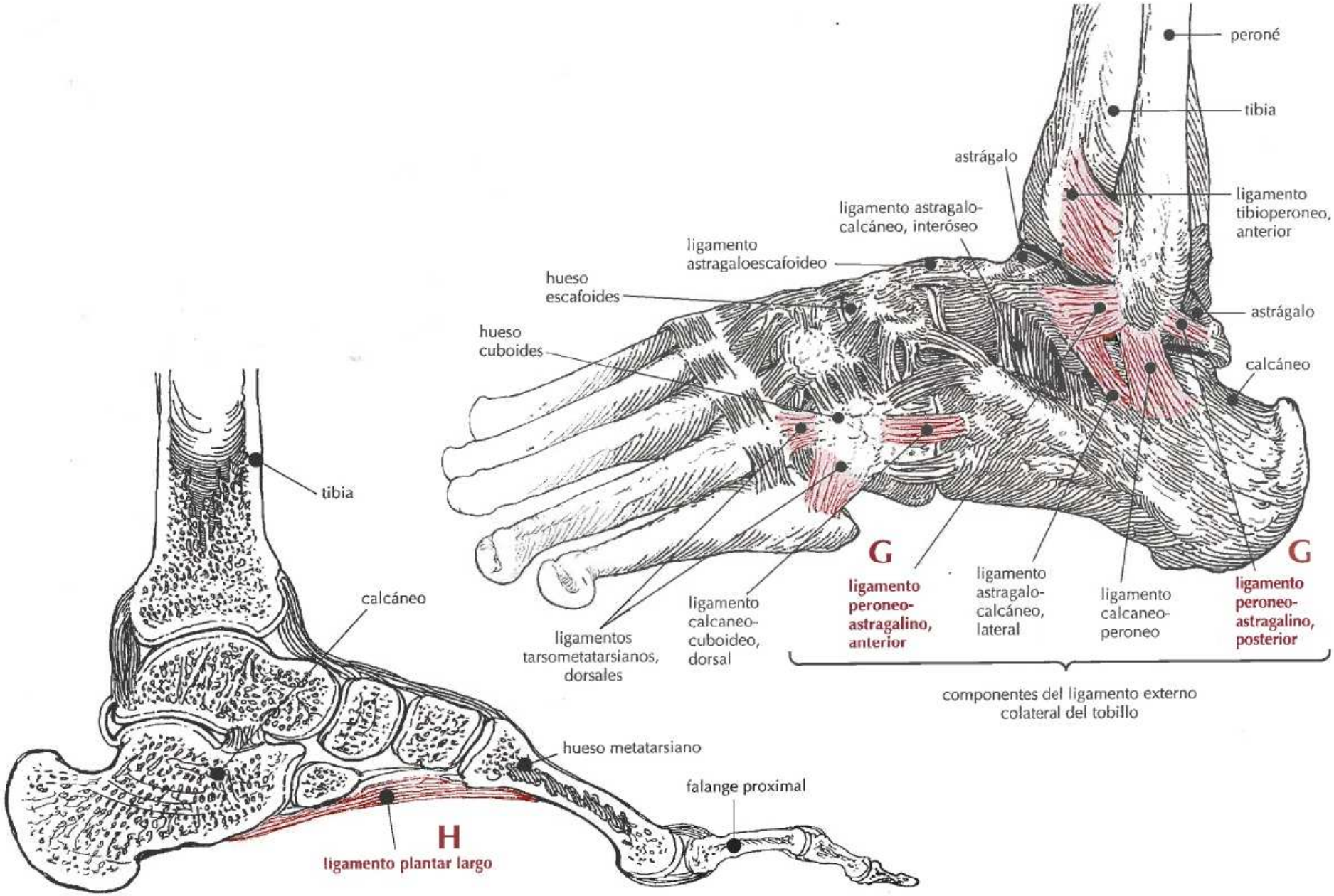
peroné
tibia
astrágalo
ligamento tibioperoneo, anterior
ligamento astragalo-calcáneo, interóseo
ligamento astragaloescafoideo
hueso escafoides
hueso cuboides
astrágalo
calcáneo
G
ligamento peroneo-astragalino, anterior
ligamento astragalo-calcáneo, lateral
ligamento calcaneo-peroneo
G
ligamento peroneo-astragalino, posterior
ligamento calcaneo-cuboideo, dorsal
ligamentos tarsometatarsianos, dorsales
componentes del ligamento externo colateral del tobillo
tibia
calcáneo
hueso metatarsiano
falange proximal
H
ligamento plantar largo

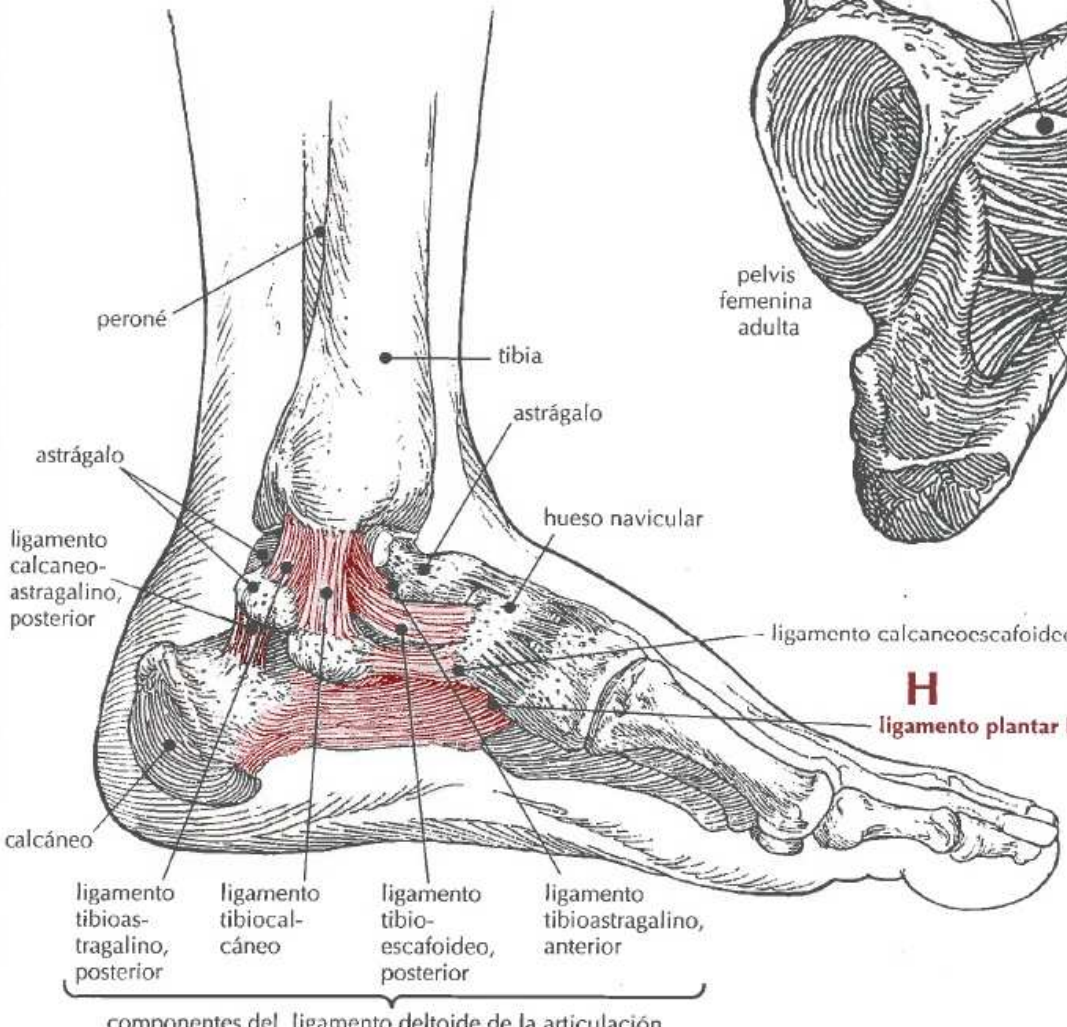
H
ligamento plantar largo
ligamento calcaneoescafoideo, dorsal
peroné
tibia
astrágalo
astrágalo
hueso navicular
ligamento calcaneo-astragalino, posterior
calcáneo
ligamento tibioastragalino, posterior
ligamento tibiocalcáneo
ligamento tibio-escafoideo, posterior
ligamento tibioastragalino, anterior
componentes del ligamento deltoide de la articulación

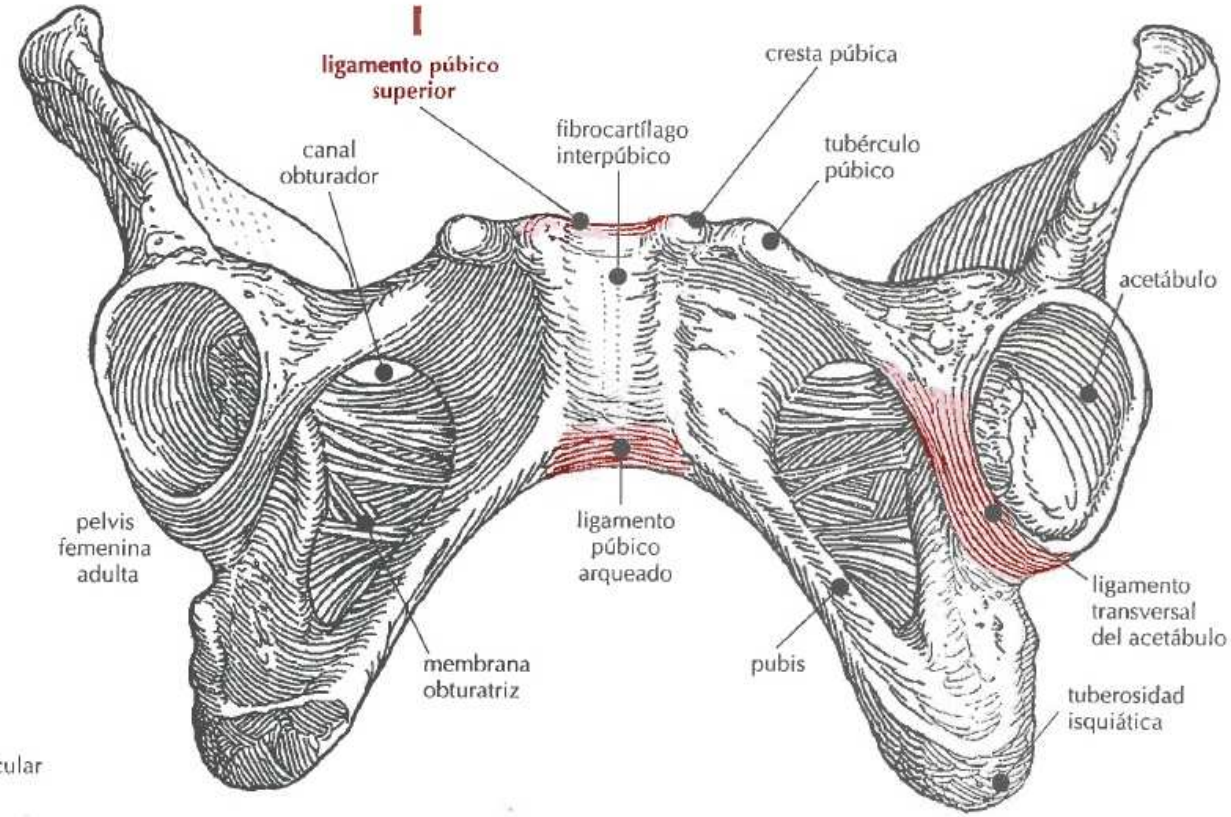
I
ligamento púbico superior
cresta púbica
fibrocartílago interpúbico
canal obturador
tubérculo púbico
acetábulo
pelvis femenina adulta
ligamento púbico arqueado
ligamento transversal del acetábulo
membrana obturatriz
pubis
tuberosidad isquiática

carilla articular superior
carilla costal superior
carilla costal transversal
carilla costal inferior
ligamento costotransversal, lateral
ligamento longitudinal, anterior
disco invertebral
ligamento costotransversal, superior
ligamento intertransversal

J

ligamento radiado

ligamento intraarticular
cuerpo de la vértebra
costilla
cavidad articular

H

ligamento plantar largo

tendón del m. peroneo largo
calcáneo (vista inferior)
tendón del m. tibial posterior

cápsula articular radiocubital distal

K

ligamentos radiocarpianos, dorsales

radio
cúbito
hueso escafoides
ligamento colateral cubital
ligamento colateral radial
ligamento arqueado de la muñeca
hueso piramidal
ligamentos intercarpianos, dorsales
hueso grande
hueso ganchoso
trapecio
hueso trapezoide
huesos metacarpianos
ligamentos metacarpianos,

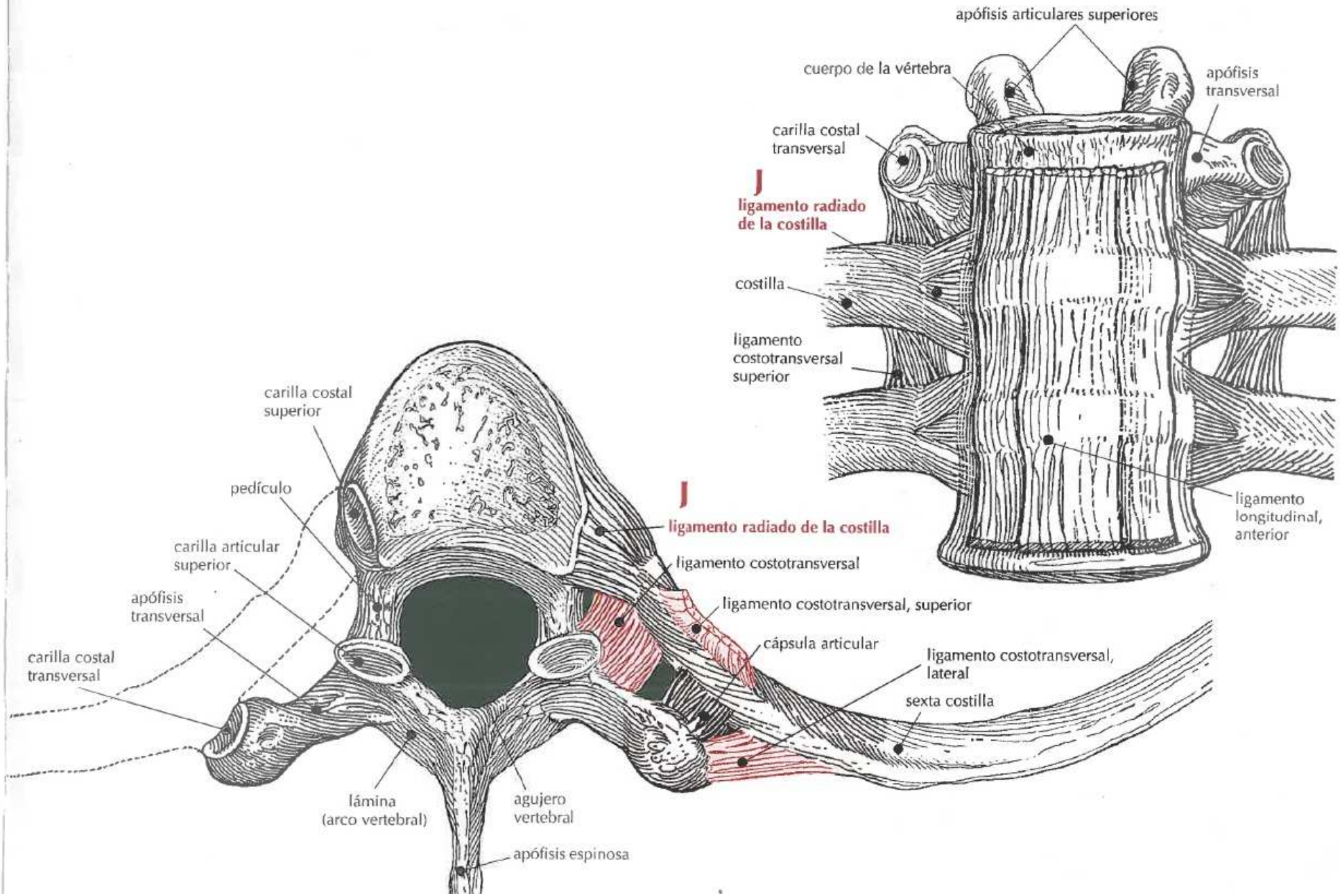
apófisis articulares superiores
cuerpo de la vértebra
apófisis transversal
carilla costal transversal
ligamento radiado de la costilla
costilla
ligamento costotransversal superior
ligamento longitudinal, anterior
carilla costal superior
pedículo
carilla articular superior
apófisis transversal
carilla costal transversal
ligamento radiado de la costilla
ligamento costotransversal
ligamento costotransversal, superior
cápsula articular
ligamento costotransversal, lateral
sexta costilla
lámina (arco vertebral)
agujero vertebral
apófisis espinosa

	LIGAMENTO	DEFINICIÓN
A	**l. redondo del útero** *round l. of uterus*	Ligamento formado por un cordón ligamentoso fibromuscular que parte de los márgenes laterales del útero (en ambos lados), atraviesa el conducto inguinal y se une al tejido conectivo del labio mayor.
B	**l. rotuliano** *patellar l.*	Ligamento que supone una continuación de la parte central del tendón del cuádriceps del muslo desde la rótula hacia abajo hasta la tuberosidad tibial. En el adulto mide alrededor de 8 cm.
C	**l. sacrococcígeos** *sacrococcygeal l.'s*	Estructura anatómica formada por los cinco ligamentos que unen la parte inferior del hueso sacro con el cóccix. Comprenden el ligamento sacrococcígeo anterior, el sacrococcígeo posterior profundo, el sacrococcígeo posterior superficial y dos ligamentos sacrococcígeos laterales.
D	**l. sacroespinoso** *sacrospinous l.*	Ligamento triangular fuerte que está unido por su punta a la prominencia isquiática del hueso coxofemoral y por su base a la parte lateral del sacro y del cóccix inferiores.
E	**l. sacroilíacos** *sacroiliac l.'s*	Ligamentos que unen el hueso sacro con el hueso ilíaco de la cadera. Comprenden: (a) Ligamento sacroilíaco dorsal (posterior): serie de bandas gruesas fibrosas situadas sobre el ligamento sacroilíaco interóseo que consiste en: un grupo superficial, bajo, que se extiende desde la espina ilíaca posterior superior de la cadera hasta las apófisis transversas del tercer y cuarto segmento del sacro (las bandas se funden con el ligamento sacrotuberoso), y un grupo profundo, más alto, que se extiende desde la espina ilíaca posterior inferior y la parte adyacente del ilion hasta la parte posterior del sacro. (b) Ligamento sacroilíaco interóseo: haz de fibras cortas y gruesas que conectan las tuberosidades sacra e ilíaca entre sí, posteriormente a sus superficies articulares. (c) Ligamento sacroilíaco ventral (anterior): capa delgada, ancha y fibrosa que refuerza la parte anterior de la cápsula articular de la articulación sacroilíaca y se extiende desde la superficie alar y pélvica del hueso sacro hasta las partes adyacentes del ileon.
F	**l. sacrotuberoso** *sacrotuberous l.*	Ligamento triangular largo y fuerte que se extiende desde la tuberosidad isquiática de la cadera hasta la parte lateral del sacro y del cóccix y la espina ilíaca posterior, superior e inferior.
G	**l. supraespinoso** *supraspinal l.*	Ligamento formado por una banda fibrosa y recia que conecta los extremos de las apófisis espinosas desde la séptima vértebra cervical hasta el hueso sacro. Se funde con el ligamento interespinoso y se extiende desde la séptima vértebra cervical hasta la base del cráneo para formar el ligamento nucal.

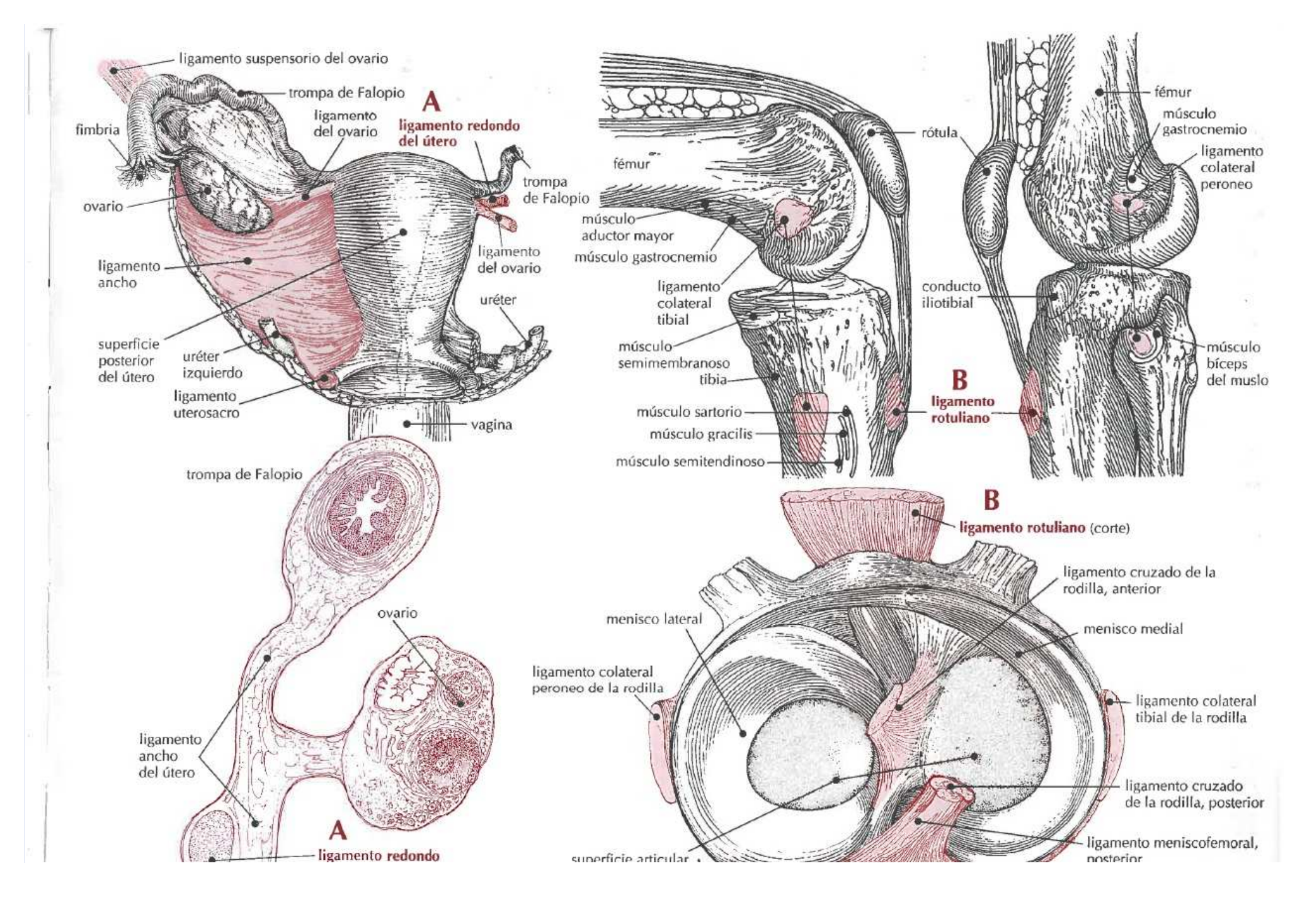
ligamento suspensorio del ovario
trompa de Falopio
A
ligamento del ovario
ligamento redondo del útero
fimbria
trompa de Falopio
ovario
ligamento del ovario
ligamento ancho
uréter
superficie posterior del útero
uréter izquierdo
ligamento uterosacro
vagina
fémur
rótula
fémur
músculo gastrocnemio
ligamento colateral peroneo
músculo aductor mayor
músculo gastrocnemio
ligamento colateral tibial
conducto iliotibial
músculo semimembranoso
tibia
músculo bíceps del muslo
B
ligamento rotuliano
músculo sartorio
músculo gracilis
músculo semitendinoso
trompa de Falopio
ovario
ligamento ancho del útero
A
ligamento redondo
B
ligamento rotuliano (corte)
ligamento cruzado de la rodilla, anterior
menisco lateral
menisco medial
ligamento colateral peroneo de la rodilla
ligamento colateral tibial de la rodilla
ligamento cruzado de la rodilla, posterior
ligamento meniscofemoral, posterior
superficie articular

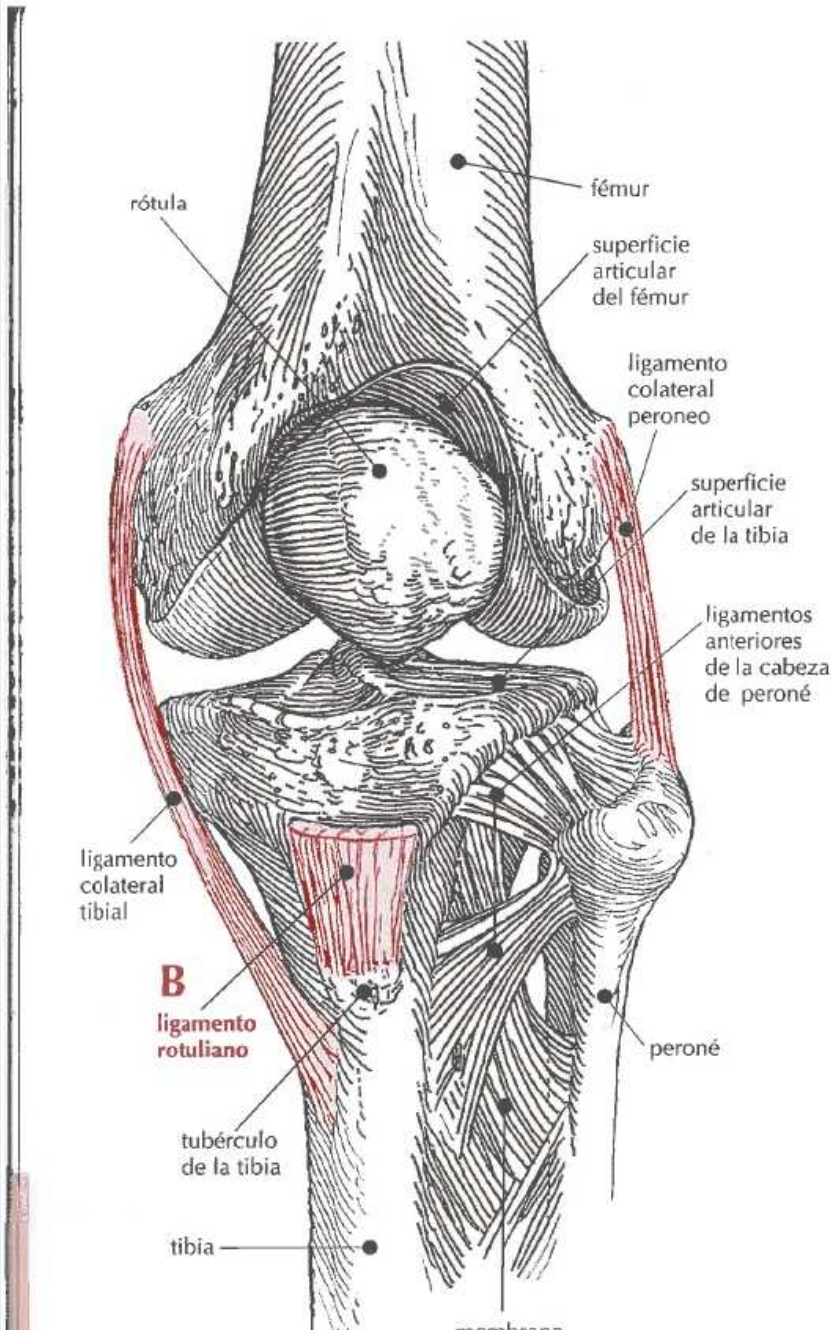
fémur
rótula
superficie articular del fémur
ligamento colateral peroneo
superficie articular de la tibia
ligamentos anteriores de la cabeza de peroné
ligamento colateral tibial
B
ligamento rotuliano
peroné
tubérculo de la tibia
tibia

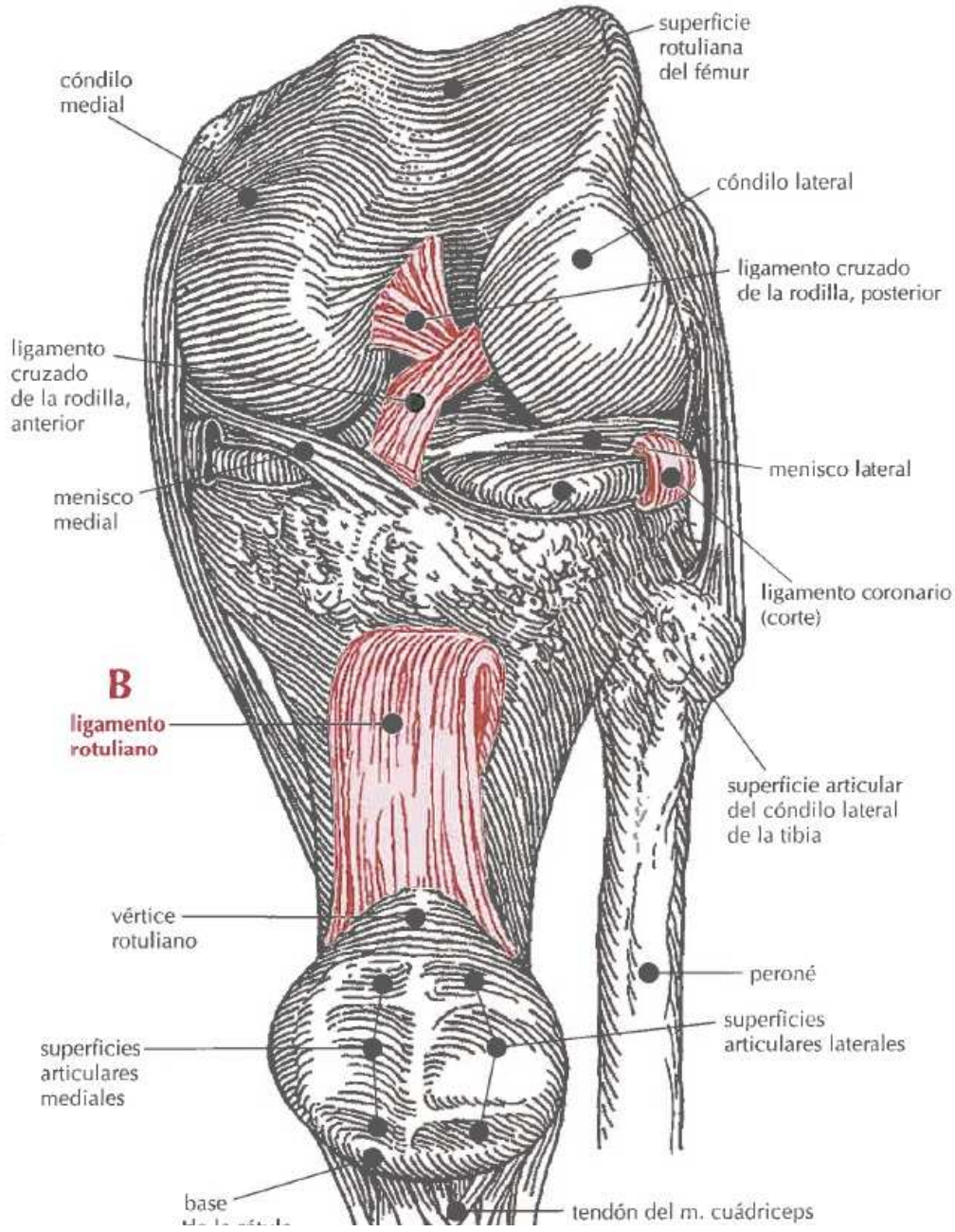
superficie rotuliana del fémur
cóndilo medial
cóndilo lateral
ligamento cruzado de la rodilla, posterior
ligamento cruzado de la rodilla, anterior
menisco lateral
menisco medial
ligamento coronario (corte)
B
ligamento rotuliano
superficie articular del cóndilo lateral de la tibia
vértice rotuliano
peroné
superficies articulares laterales
superficies articulares mediales
base
tendón del m. cuádriceps

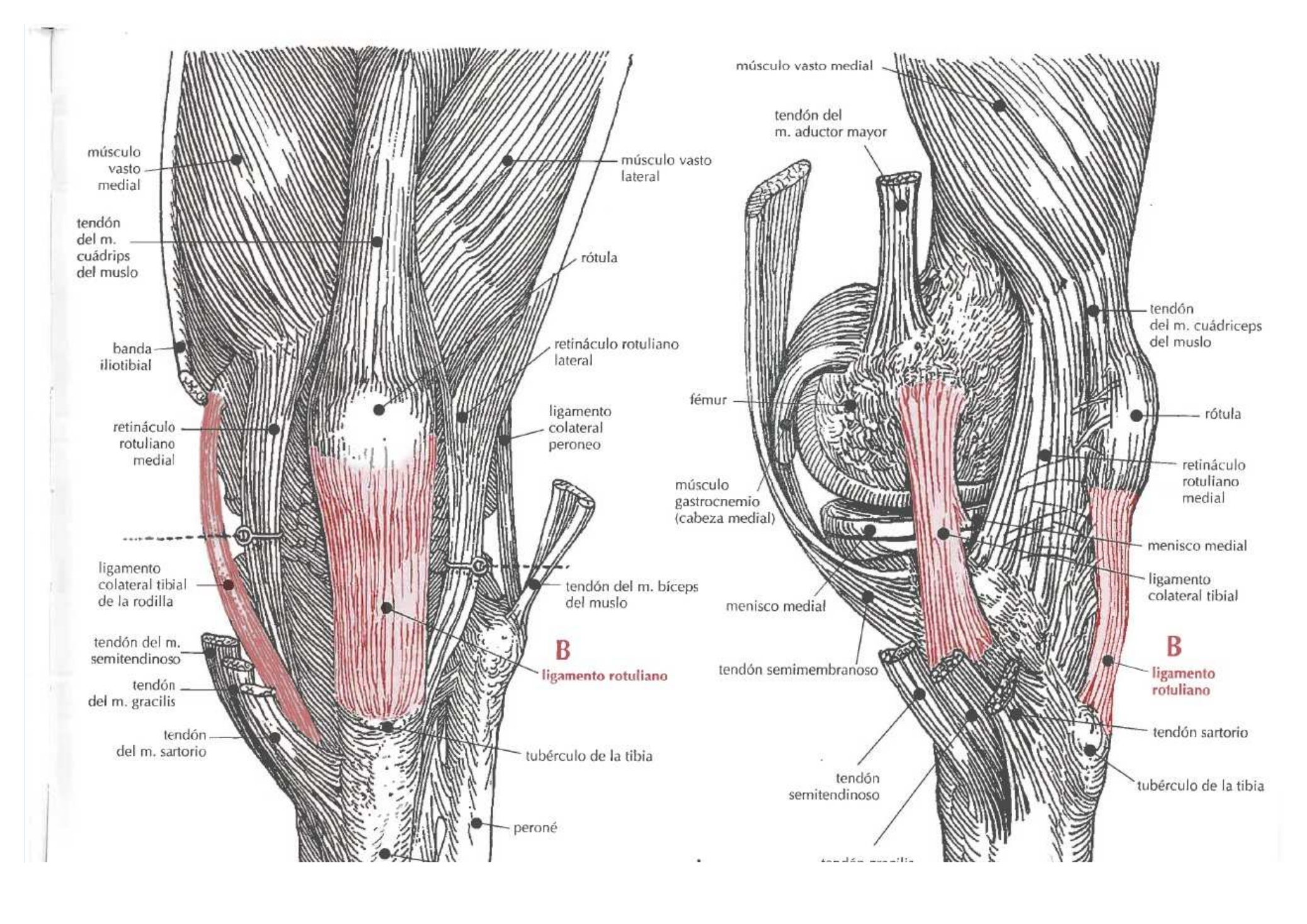
músculo vasto medial
tendón del m. cuádrips del muslo
banda iliotibial
retináculo rotuliano medial
ligamento colateral tibial de la rodilla
tendón del m. semitendinoso
tendón del m. gracilis
tendón del m. sartorio
músculo vasto lateral
rótula
retináculo rotuliano lateral
ligamento colateral peroneo
tendón del m. bíceps del muslo
B
ligamento rotuliano
tubérculo de la tibia
peroné
músculo vasto medial
tendón del m. aductor mayor
tendón del m. cuádriceps del muslo
fémur
rótula
retináculo rotuliano medial
músculo gastrocnemio (cabeza medial)
menisco medial
ligamento colateral tibial
menisco medial
tendón semimembranoso
B
ligamento rotuliano
tendón sartorio
tendón semitendinoso
tubérculo de la tibia

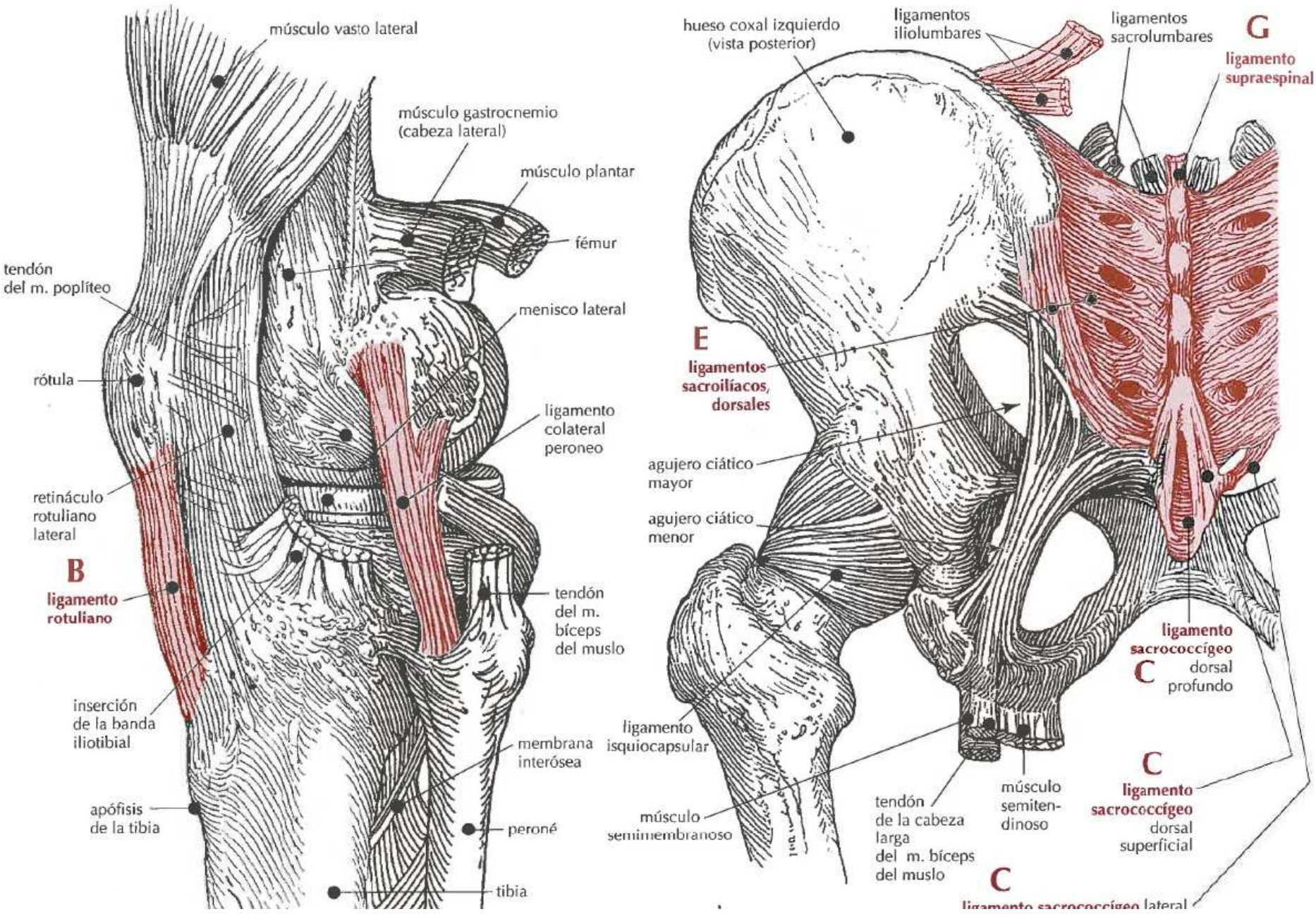
músculo vasto lateral
músculo gastrocnemio (cabeza lateral)
músculo plantar
fémur
tendón del m. poplíteo
menisco lateral
rótula
ligamento colateral peroneo
retináculo rotuliano lateral
B
ligamento rotuliano
tendón del m. bíceps del muslo
inserción de la banda iliotibial
membrana interósea
apófisis de la tibia
peroné
tibia
hueso coxal izquierdo (vista posterior)
ligamentos iliolumbares
ligamentos sacrolumbares
G
ligamento supraespinal
E
ligamentos sacroilíacos, dorsales
agujero ciático mayor
agujero ciático menor
ligamento sacrococcígeo dorsal profundo
C
ligamento isquiocapsular
C
ligamento sacrococcígeo dorsal superficial
músculo semimembranoso
tendón de la cabeza larga del m. bíceps del muslo
músculo semitendinoso
C
ligamento sacrococcígeo lateral

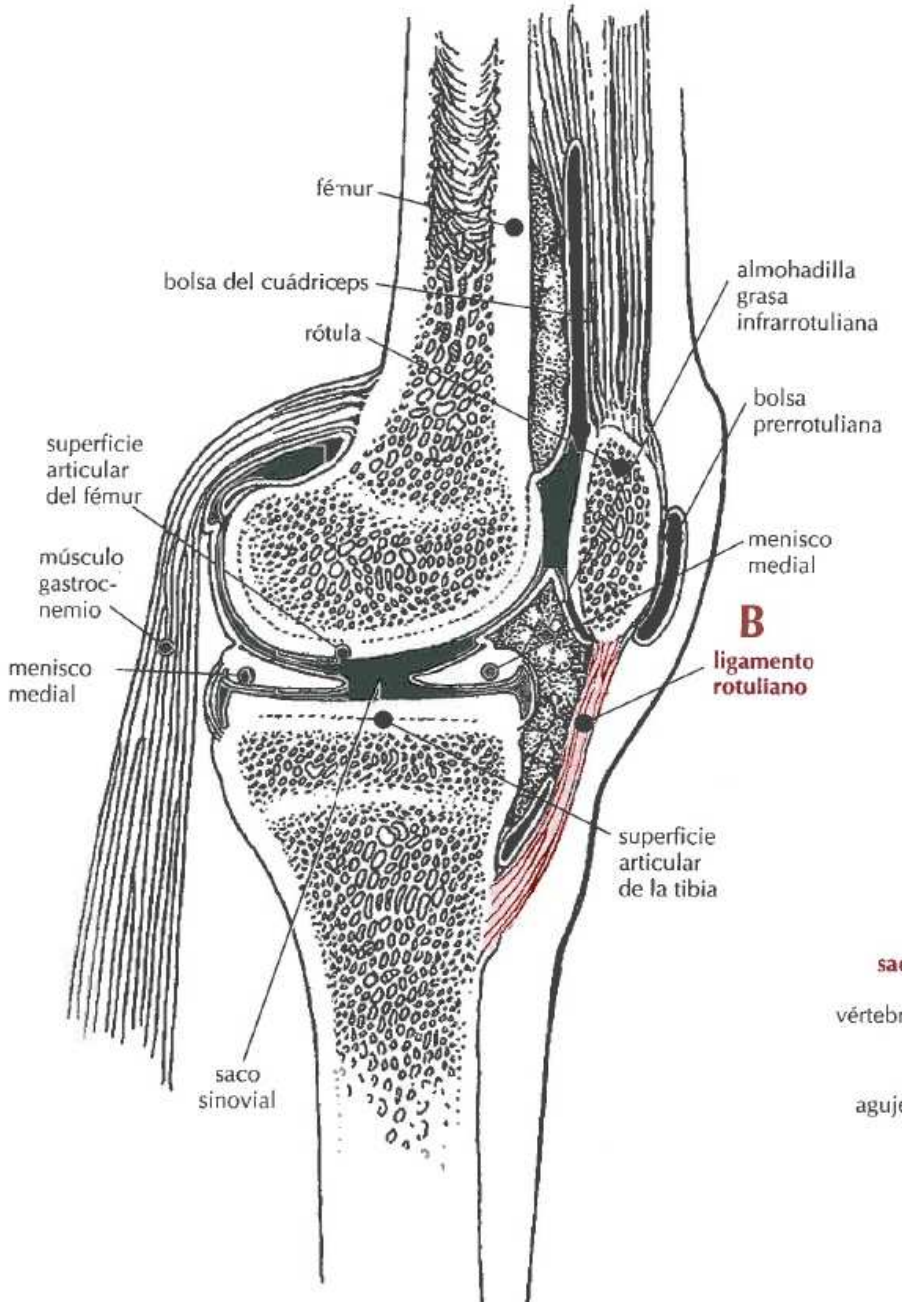
fémur
bolsa del cuádriceps
rótula
superficie articular del fémur
músculo gastroc-nemio
menisco medial
saco sinovial
almohadilla grasa infrarrotuliana
bolsa prerrotuliana
menisco medial
B
ligamento rotuliano
superficie articular de la tibia

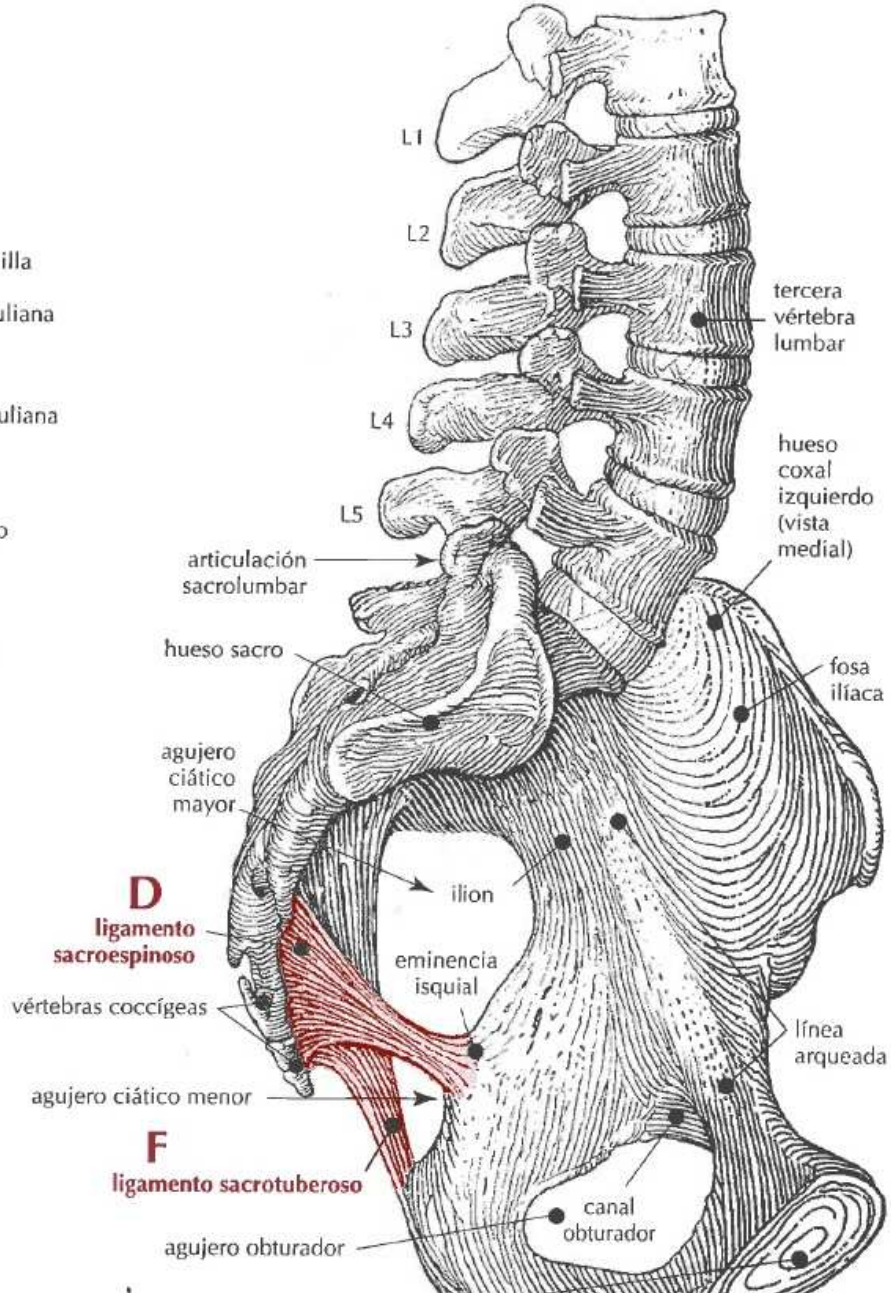
L1
L2
L3
L4
L5
tercera vértebra lumbar
hueso coxal izquierdo (vista medial)
articulación sacrolumbar
hueso sacro
fosa ilíaca
agujero ciático mayor
ilion
D
ligamento sacroespinoso
eminencia isquial
vértebras coccígeas
línea arqueada
agujero ciático menor
F
ligamento sacrotuberoso
canal obturador
agujero obturador

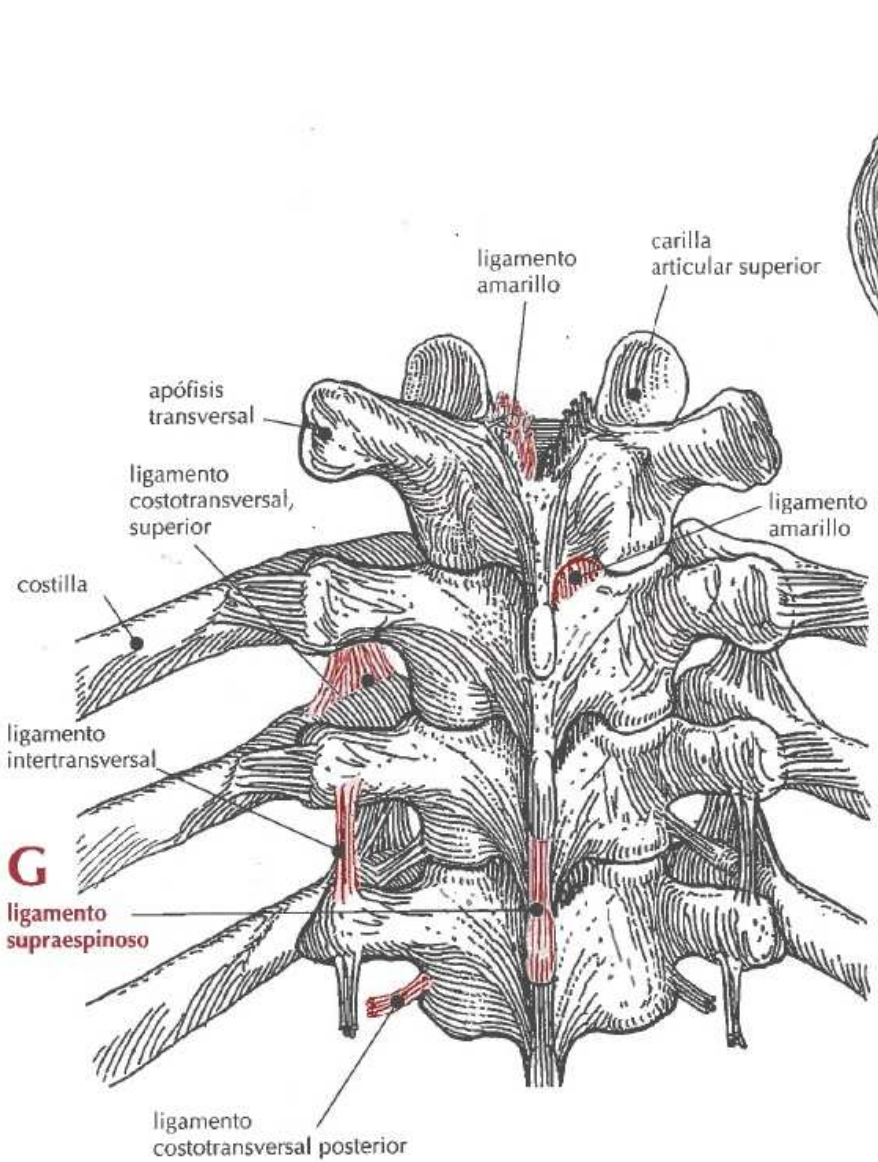
ligamento amarillo
carilla articular superior
apófisis transversal
ligamento costotransversal, superior
ligamento amarillo
costilla
ligamento intertransversal
G
ligamento supraespinoso
ligamento costotransversal posterior

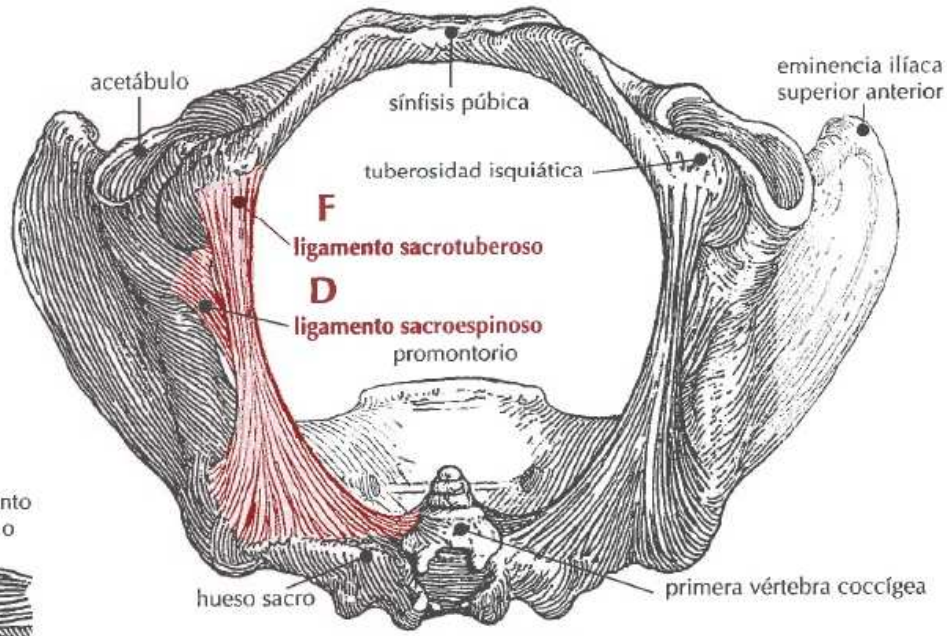
acetábulo
sínfisis púbica
eminencia ilíaca superior anterior
tuberosidad isquiática
F
ligamento sacrotuberoso
D
ligamento sacroespinoso
promontorio
hueso sacro
primera vértebra coccígea

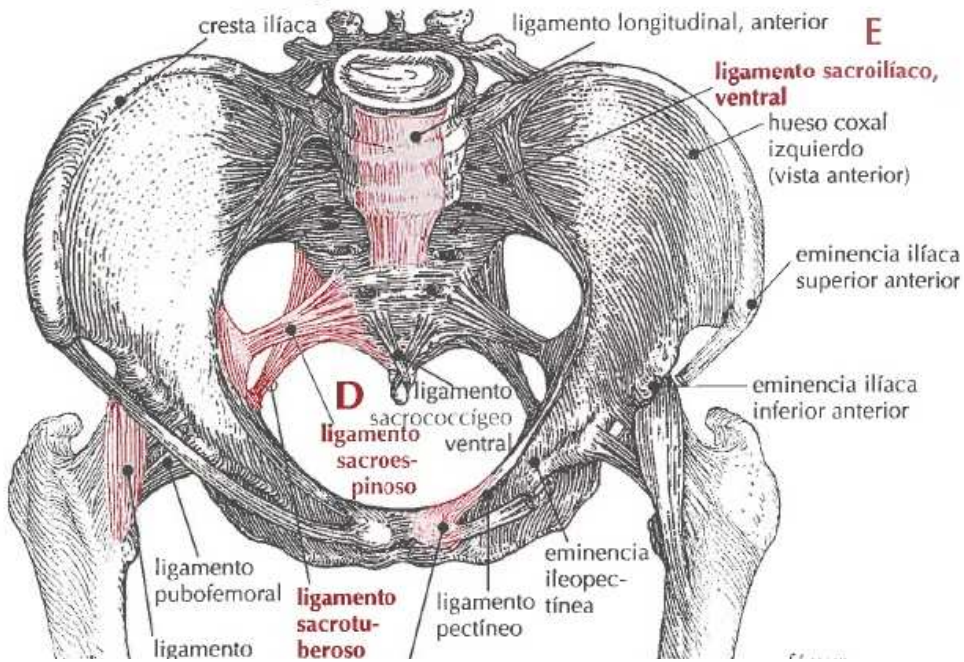
cresta ilíaca
ligamento longitudinal, anterior
E
ligamento sacroilíaco, ventral
hueso coxal izquierdo (vista anterior)
eminencia ilíaca superior anterior
eminencia ilíaca inferior anterior
D
ligamento sacroespinoso
ligamento sacrococcígeo ventral
ligamento pubofemoral
ligamento sacrotuberoso
ligamento pectíneo
eminencia ileopectínea
ligamento

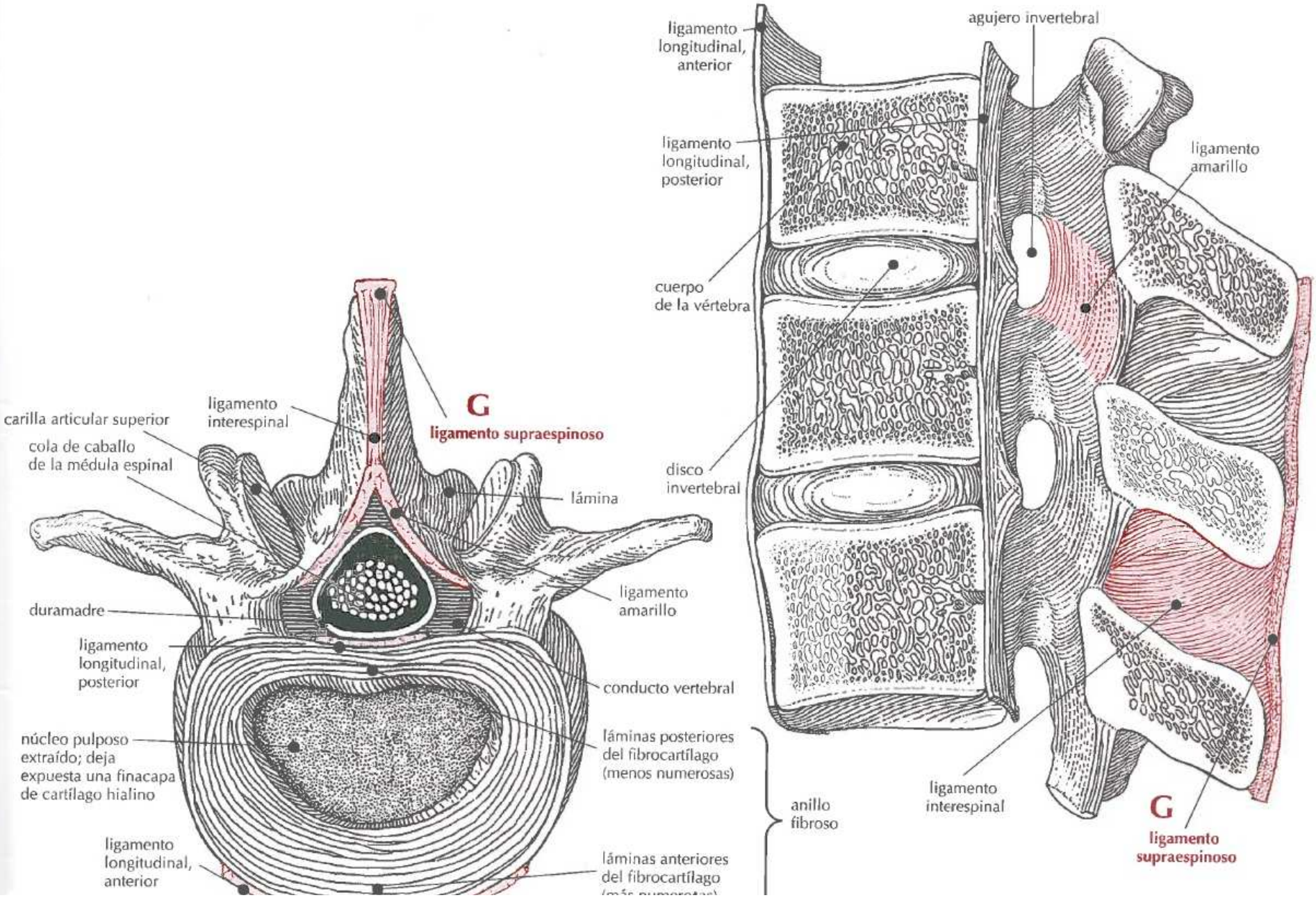
G
ligamento supraespinoso
ligamento interespinal
carilla articular superior
cola de caballo de la médula espinal
lámina
ligamento amarillo
duramadre
ligamento longitudinal, posterior
conducto vertebral
núcleo pulposo extraído; deja expuesta una finacapa de cartílago hialino
láminas posteriores del fibrocartílago (menos numerosas)
ligamento longitudinal, anterior
láminas anteriores del fibrocartílago
anillo fibroso
ligamento longitudinal, anterior
agujero invertebral
ligamento longitudinal, posterior
ligamento amarillo
cuerpo de la vértebra
disco invertebral
ligamento interespinal
G
ligamento supraespinoso

	LIGAMENTO	DEFINICIÓN
A	**l. suspensorio de la mama** *suspensory l. of breast*	Ligamento formado por una de las numerosas bandas fibrosas distribuidas entre los lóbulos de las glándulas mamarias. Se extiende desde el cuerpo mamario hasta la fascia pectoral.
B	**l. suspensorio del ovario** *suspensory l. of ovary*	Ligamento formado por la banda del peritoneo que nace del ovario y se extiende hacia arriba sobre los vasos ilíacos formando una estructura continua con la pared lateral de la pelvis. Contiene los vasos y los nervios ováricos.
C	**l. tarsometatarsianos** *tarsometatarsal l.'s*	Ligamentos que refuerzan las articulaciones situadas entre los tarsos y los metatarsos. Comprenden: (a) Ligamentos tarsometatarsianos dorsales: bandas planas y fuertes que conectan la superficie dorsal de los huesos metatarsianos proximales con los tarsos distales (hueso cuboide y tres huesos cuneiformes). (b) Ligamentos tarsometatarsianos interóseos: bandas que se extienden desde los huesos cuneiformes primero y tercero hasta los huesos metatarsianos segundo y cuarto. (c) Ligamentos tarsometatarsianos plantares: bandas oblicuas que conectan la superficie plantar de los huesos metatarsianos proximales con los tarsos distales.
D	**l. temporomandibular** *temporomandibular l.*	Ligamento formado por una banda oblicua que se extiende hacia abajo y posteriormente a la superficie inferior de la apófisis cigomática hasta el margen de la superficie posterolateral del cuello del maxilar inferior.
E	**l. tibioastragalino** *tibiotalar l.*	Parte del ligamento deltoide de la articulación del tobillo. Consta de ligamento tibioastragalino anterior: parte profunda que se extiende desde el maléolo interno de la tibia hasta la superficie medial del astrágalo; y ligamento tibioastragalino posterior: parte que nace en el maléolo interno de la tibia y se extiende posteriormente a la zona medial del astrágalo y su apófisis.
F	**l. tibiocalcáneo** *tibiocalcaneal l.*	Ligamento que constituye la parte más ancha del ligamento deltoideo de la articulación del tobillo. Se extiende desde el maléolo interno de la tibia hasta la proyección media del calcáneo.
G	**l. tibioescafoideo** *tibionavicular l.*	Sección del ligamento deltoideo de la articulación del tobillo que se extiende desde el maléolo interno de la tibia hasta la apófisis de la parte dorsal del hueso escafoides.

	LIGAMENTO	DEFINICIÓN
H	**l. tibioperoneo** *tibiofibular l.'s*	Ligamentos que conectan la tibia y el peroné en los extremos proximal y distal. Comprenden: (a) Ligamento tibioperoneo anterior (superior): haz de bandas planas que se extienden desde la parte anterior de la cabeza del peroné hasta el frontal del cóndilo externo de la tibia. (b) Ligamento tibioperoneo anterior (inferior): banda aplanada oblicua que se extiende hacia abajo y lateralmente desde el extremo distal de la parte anterior de la tibia hasta el peroné adyacente. (c) Ligamento tibioperoneo posterior (superior): banda gruesa que se extiende desde la parte posterior de la cabeza del peroné hasta la parte posterior del cóndilo externo de la tibia. (d) Ligamento tibioperoneo posterior (inferior): banda fuerte oblicua que se extiende hacia abajo y lateralmente desde el extremo distal de la parte posterior de la tibia hasta el peroné adyacente. Su parte más inferior se extiende transversalmente desde el peroné hasta el astrágalo.
I	**l. tiroepiglótico** *thyroepiglottic l.*	Ligamento elástico que une el peciolo del extremo inferior del cartílago epiglótico hasta la parte inferior del cartílago tiroides, justo por debajo de la escotadura.
	l. transverso cervical *transverse cervical l.*	Ligamento formado por una banda fibrosa que se une a ambos lados del cuello uterino y al fondo del saco vaginal. Forma una estructura continua con el tejido circundante de los vasos sanguíneos pélvicos. En un principio fue denominado LIGAMENTO CARDINAL.
J	**l. transverso del acetábulo** *transverse l. of acetabulum*	Ligamento fuerte y aplanado que está unido al margen del acetábulo y cruza la escotadura acetabular, formando el agujero de la articulación de la cadera para permitir el paso de nervios y vasos.
	l. transverso del carpo *transverse carpal l.*	Ligamento ancho que sirve de puente sobre el túnel carpiano de la muñeca y se extiende desde los huesos pisiforme y ganchoso hasta el escafoides y el trapecio.
K	**l. transverso humeral** *transverse humeral l.*	Ligamento formado por la parte más baja de la cápsula de la articulación del hombro, que se extiende desde troquín del húmero hasta el troquiter. Sirve como retináculo del tendón largo del músculo bíceps del brazo cuando éste emerge de la cápsula y entra en el surco intertubercular del húmero.

membrana interósea

peroné

tibia

ligamento tibioperoneo, posterior

carilla articular superior del astrágalo

ligamento astragalo-peroneo, posterior

E

ligamento tibioastragalino, posterior

F

ligamento tibiocalcáneo

ligamento calcaneo-peroneo

ligamento calcáneo astragalino, posterior

calcáneo (vista posterior)

B

ligamento suspensorio del ovario

trompa de Falopio

fimbria

ligamento del ovario

ligamento redondo del útero

trompa de Falopio

ovario

ligamento del ovario

ligamento ancho

uréter

superficie posterior del útero

uréter izquierdo

ligamento uterosacro

vagina

A

ligamentos suspensorios

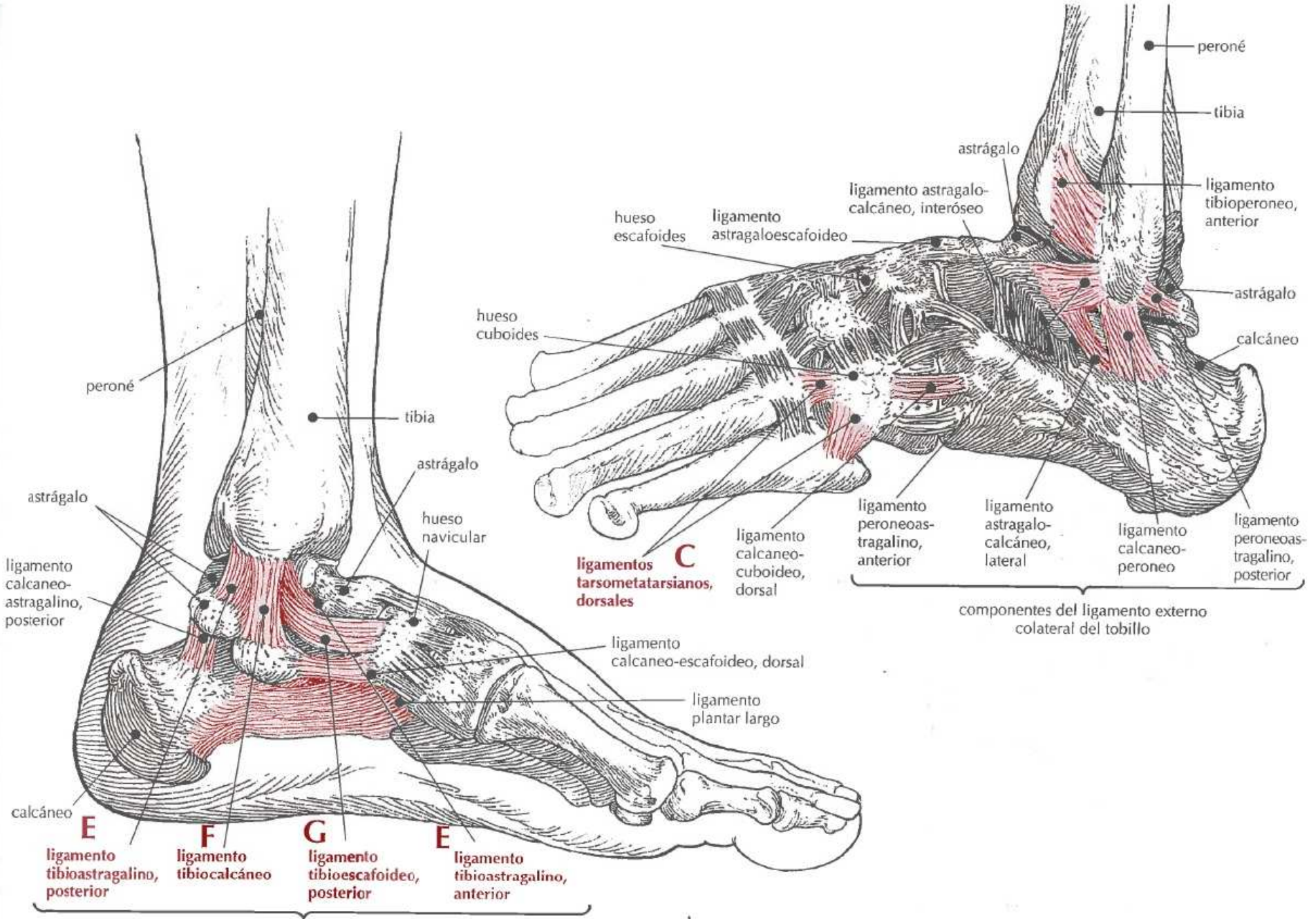
peroné
tibia
astrágalo
ligamento astragalo-calcáneo, interóseo
ligamento tibioperoneo, anterior
hueso escafoides
ligamento astragaloescafoideo
astrágalo
hueso cuboides
calcáneo
ligamento peroneoas-tragalino, anterior
ligamento astragalo-calcáneo, lateral
ligamento calcaneo-peroneo
ligamento peroneoas-tragalino, posterior
ligamento calcaneo-cuboideo, dorsal
ligamentos tarsometatarsianos, dorsales
C
componentes del ligamento externo colateral del tobillo
peroné
tibia
astrágalo
astrágalo
hueso navicular
ligamento calcaneo-astragalino, posterior
ligamento calcaneo-escafoideo, dorsal
ligamento plantar largo
calcáneo
E
ligamento tibioastragalino, posterior
F
ligamento tibiocalcáneo
G
ligamento tibioescafoideo, posterior
E
ligamento tibioastragalino, anterior

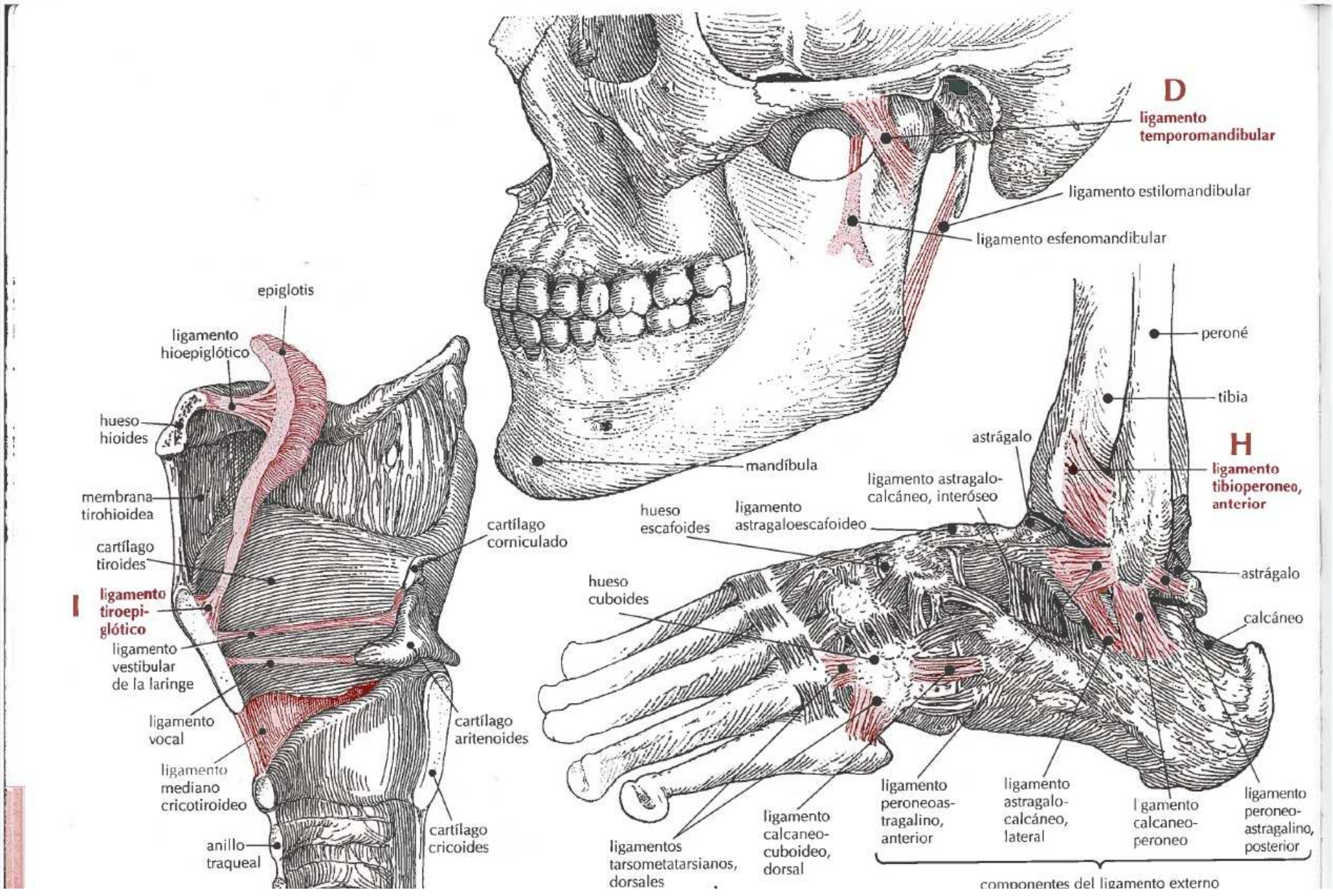
D
ligamento temporomandibular
ligamento estilomandibular
ligamento esfenomandibular
mandíbula
epiglotis
ligamento hioepiglótico
hueso hioides
membrana tirohioidea
cartílago tiroides
I
ligamento tiroepiglótico
ligamento vestibular de la laringe
ligamento vocal
ligamento mediano cricotiroideo
anillo traqueal
cartílago corniculado
cartílago aritenoides
cartílago cricoides
peroné
tibia
astrágalo
H
ligamento tibioperoneo, anterior
ligamento astragalo-calcáneo, interóseo
hueso escafoides
ligamento astragaloescafoideo
astrágalo
calcáneo
hueso cuboides
ligamentos tarsometatarsianos, dorsales
ligamento calcaneo-cuboideo, dorsal
ligamento peroneoastragalino, anterior
ligamento astragalo-calcáneo, lateral
ligamento calcaneo-peroneo
ligamento peroneo-astragalino, posterior
componentes del ligamento externo

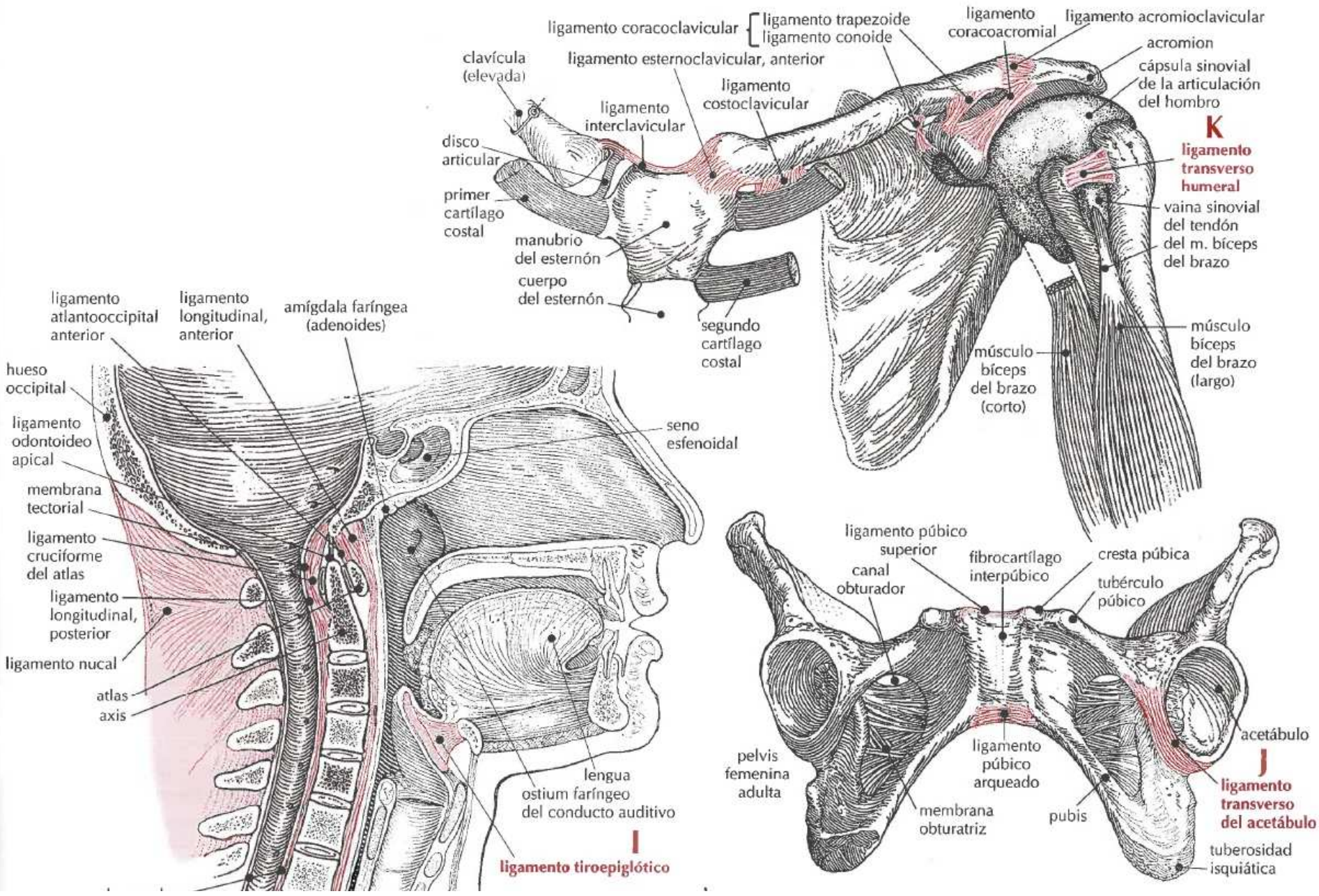
ligamento coracoclavicular
ligamento trapezoide
ligamento conoide
ligamento coracoacromial
ligamento acromioclavicular
acromion
cápsula sinovial de la articulación del hombro
clavícula (elevada)
ligamento esternoclavicular, anterior
ligamento costoclavicular
ligamento interclavicular
disco articular
primer cartílago costal
manubrio del esternón
cuerpo del esternón
segundo cartílago costal
K
ligamento transverso humeral
vaina sinovial del tendón del m. bíceps del brazo
músculo bíceps del brazo (largo)
músculo bíceps del brazo (corto)
ligamento atlantooccipital anterior
ligamento longitudinal, anterior
amígdala faríngea (adenoides)
hueso occipital
ligamento odontoideo apical
membrana tectorial
ligamento cruciforme del atlas
ligamento longitudinal, posterior
ligamento nucal
atlas
axis
seno esfenoidal
lengua
ostium faríngeo del conducto auditivo
I
ligamento tiroepiglótico
ligamento púbico superior
canal obturador
fibrocartílago interpúbico
cresta púbica
tubérculo púbico
pelvis femenina adulta
ligamento púbico arqueado
membrana obturatriz
pubis
acetábulo
J
ligamento transverso del acetábulo
tuberosidad isquiática

	LIGAMENTO	DEFINICIÓN
A	**l. trapezoide** *trapezoid l.*	Ligamento formado por la parte del ligamento coracoclavicular que se extiende desde la superficie superior de la apófisis coracoides hasta la superficie interior del extremo lateral de la clavícula.
	l. umbilical mediano *median umbilical l.*	Ligamento formado por un cordón fibroso que se extiende desde la línea media del ápice de la vejiga hasta el ombligo. Está formado por los sobrantes del uraco obliterado.
	l. umbilical medio *medial umbilical l.'s*	Ligamento formado por dos cordones fibrosos que se extienden a lo largo de la vejiga hasta el ombligo. Está formado por los sobrantes de las arterias umbilicales obliteradas.
B	**l. uterosacro** *uterosacral l.*	Ligamento formado por una banda fibromuscular que se extiende posteriormente a ambos lados del cuello uterino, a lo largo de la pared lateral de la pelvis, hasta la parte anterior del hueso sacro. Pasa por los dos laterales del recto y puede palparse en una exploración rectal. Denominado también PLIEGUE RECTOVAGINAL.
	l. venoso *ligamentum venosum*	Ligamento formado por un cordón fibroso, sobrante del conducto venoso fetal, situado en un surco de la superficie diafragmática del hígado.
	l. venoso del hígado *venous l. of liver*	Ligamento formado por un cordón fibroso y delgado, sobrante del conducto venoso obliterado del feto, situado en la fosa de la parte posterior de la superficie diafragmática del hígado.
C	**l. vestibular de la laringe** *vestibular l. of larynx*	Ligamento formado por una banda fibrosa y delgada del pliegue ventricular de la laringe que se extiende anteriormente desde el cartílago tiroides hasta llegar posteriormente al cartílago aritenoides.
D	**l. vocal** *vocal l.*	Ligamento formado por una banda de tejido elástico que se extiende hacia ambos lados del cartílago tiroides por la parte anterior, hasta la apófisis del cartílago aritenoides por detrás. Está situado en el pliegue vocal, justo por debajo del ligamento vestibular de la laringe. Constituye el borde superior del cono elástico de la laringe.

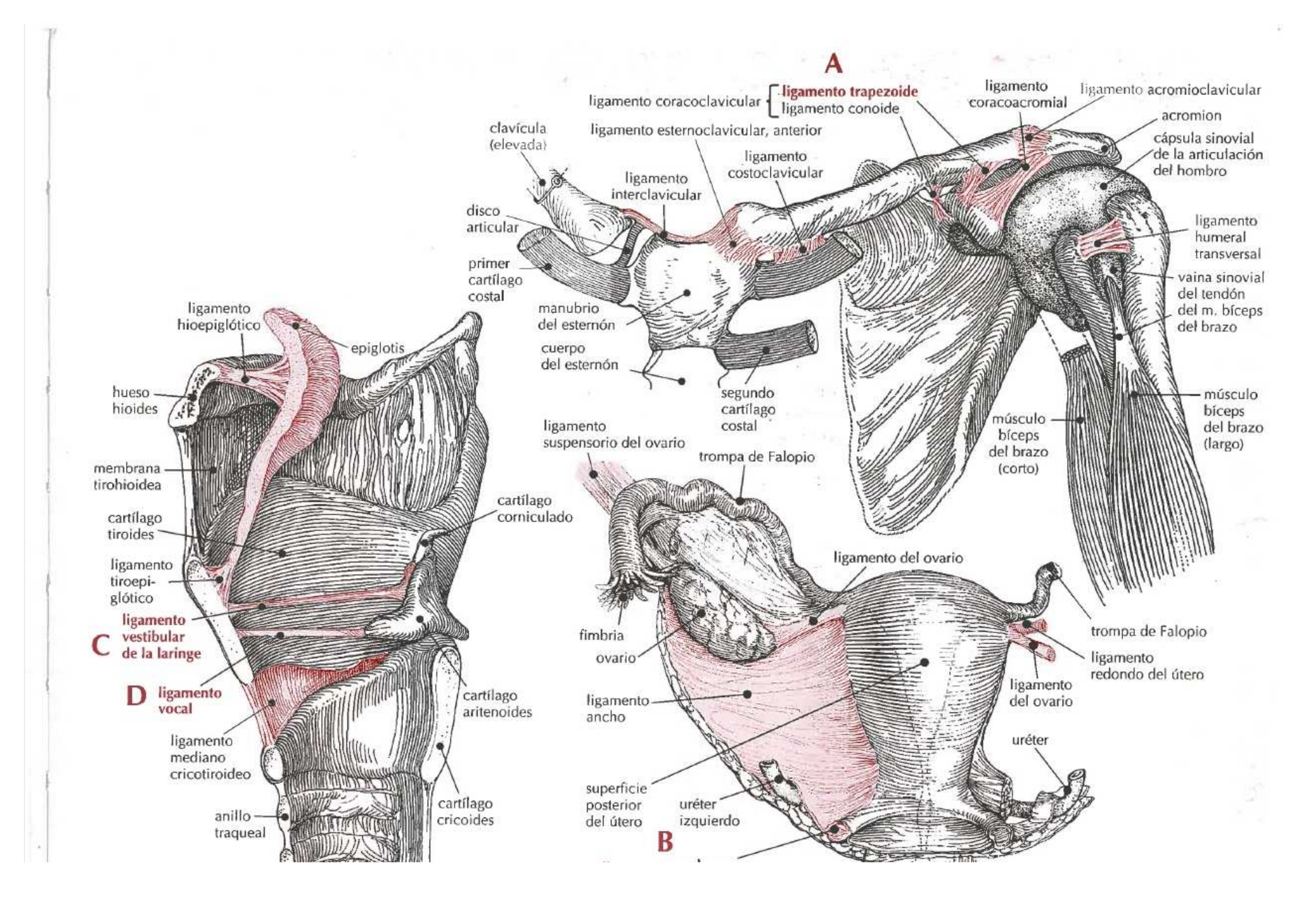
A
ligamento coracoclavicular
ligamento trapezoide
ligamento conoide
ligamento coracoacromial
ligamento acromioclavicular
acromion
cápsula sinovial de la articulación del hombro
clavícula (elevada)
ligamento esternoclavicular, anterior
ligamento costoclavicular
ligamento interclavicular
disco articular
primer cartílago costal
manubrio del esternón
cuerpo del esternón
segundo cartílago costal
ligamento humeral transversal
vaina sinovial del tendón del m. bíceps del brazo
músculo bíceps del brazo (largo)
músculo bíceps del brazo (corto)
ligamento hioepiglótico
epiglotis
hueso hioides
membrana tirohioidea
cartílago tiroides
ligamento tiroepiglótico
C ligamento vestibular de la laringe
D ligamento vocal
ligamento mediano cricotiroideo
anillo traqueal
cartílago corniculado
cartílago aritenoides
cartílago cricoides
ligamento suspensorio del ovario
trompa de Falopio
ligamento del ovario
fimbria
ovario
ligamento ancho
superficie posterior del útero
uréter izquierdo
B
trompa de Falopio
ligamento redondo del útero
ligamento del ovario
uréter

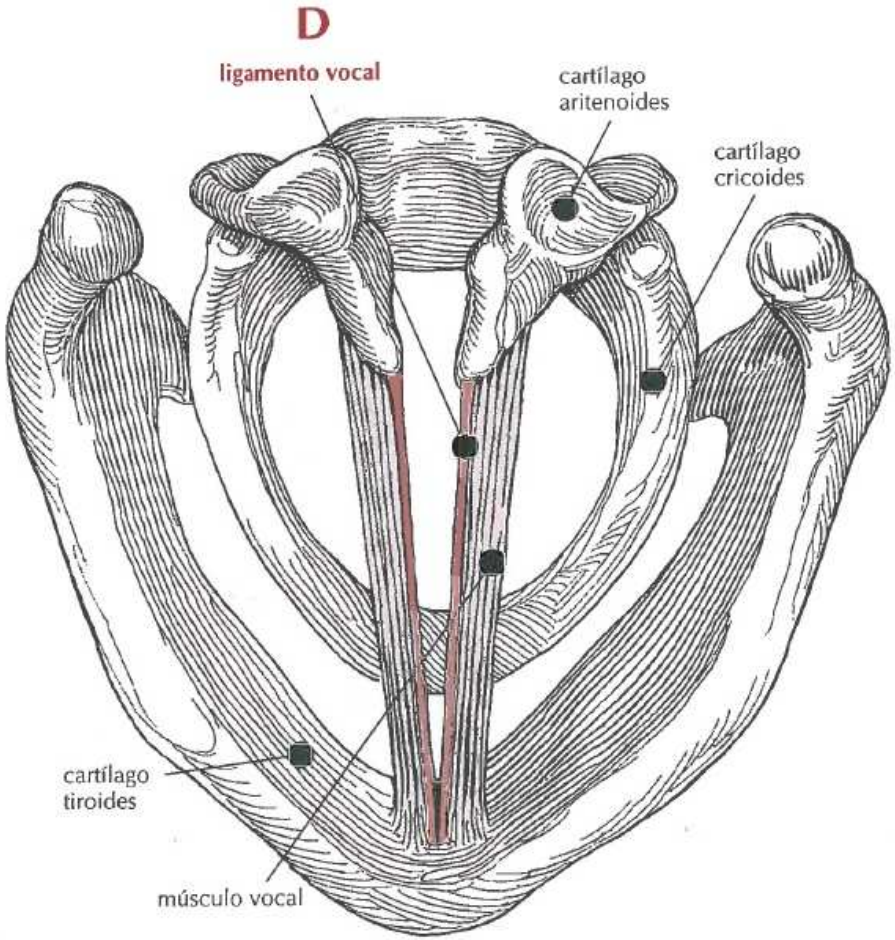
D
ligamento vocal
cartílago aritenoides
cartílago cricoides
cartílago tiroides
músculo vocal

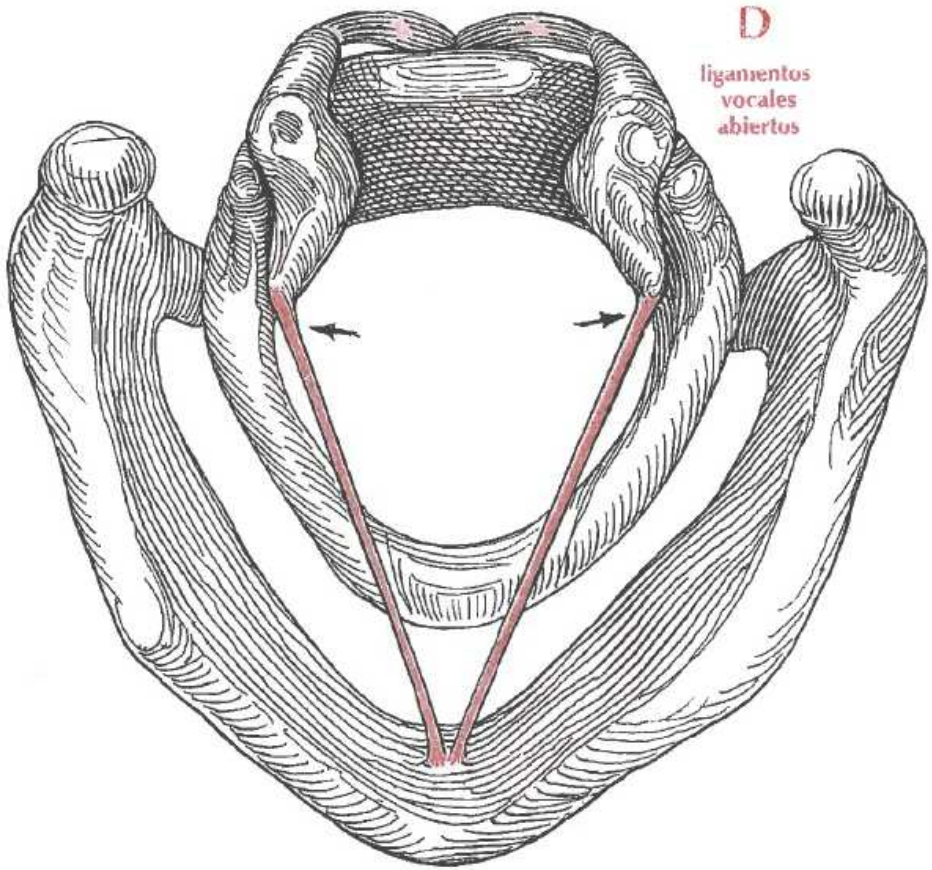
D
ligamentos vocales abiertos

ÍNDICE

ARTERIAS

acromiotorácica, 56
adrenal media, 52
adrenales superiores, 52
alveolar
  inferior, 2
  posterior superior, 2
alveolares
  anteriores superiores, 2
  superior anterior, 2
alveolaris
  inferior, 2
  superior posterior, 2
anastomótica magna, 16
angular, 2
aorta
  abdominal, 2
  abdominalis, 2
  ascendens, 2
  ascendente, 2
  thoracica, 2
  torácica, 2
apendicular, 2
appendicularis, 2
arciformes del riñón, 2
arco
  palmar superficial, 4
  plantar, 4
arcuata pedis, 4
arcuatae renis, 2
arcus
  aortae, 2
  palmaris superficialis, 4
  plantaris, 4
arqueada del pie, 4
auditiva
  interna, 30
  profunda, 4
auricular posterior, 4
auricularis
  posterior, 4
  profunda, 4
axilar, 4
axillaris, 4
basilar, 4
basilaris, 4
brachialis, 4
braquial profunda, 4
braquial, 4
bronchiales, 6
bronquiales, 6
bucal, 6
buccalis, 6
bulbi
  penis, 6
  vestibuli vaginae, 6
canalis pterygoidei, 14
carótida
  común, 6
  externa, 6
  interna, 6
carotis
  communis, 6
  externa, 6
  interna, 6
cayado de la aorta, 2
central de la retina, 6
centralis retinae, 6
cerebelosa
  inferoanterior, 8
  inferoposterior, 8
  superior, 8
cerebelli
  inferior anterior, 8
  inferior posterior, 8
  superior, 8
cerebral
  anterior, 8
  media, 8
  posterior, 8
cerebri
  anterior, 8
  media, 8
  posterior, 8
cervical
  ascendente, 10
  profunda, 10
  superficial, 10
cervicalis
  ascendens, 10
  profunda, 10
  superficiales, 10
choroidea
  anterior, 14
  posterior, 14
cigomaticoorbitaria, 10
ciliares
  anteriores, 10
  posteriores breves, 10
  posteriores cortas, 10
  posteriores largas, 10
  posteriores longae, 10
circumflexa
  femoris lateralis, 10
  femoris medialis, 10
  humeri anterior, 12
  humeri posterior, 12
  ilium profunda, 12
  ilium superficialis, 12
  scapulae, 10
circunfleja
  escapular, 10
  femoral lateral, 10
  femoral medial, 10
  humeral anterior, 12
  humeral posterior, 12
  ilíaca profunda, 12
  ilíaca superficial, 12
cística, 12
colateral
  cubital inferior, 12
  cubital superior, 12
  media, 12
  radial, 12
cólica
  derecha, 12
  dextra, 12
  izquierda, 12
  media, 14
  sinistra, 12
collateralis
  media, 12
  radial, 12
  ulnaris inferior, 12
  ulnaris superior, 12
communicans
  anterior cerebri, 14
  posterior cerebri, 14
comunicante
  anterior, 14
  posterior, 14
conjuntivales
  anteriores, 14
  posteriores, 14
coroidea
  anterior, 14
  posterior, 14
coronaria
  derecha, 16
  dextra, 16
  izquierda, 16
  sinistra, 16
cremastérica, 16
cubital, 16
cystica, 12
del bulbo
  del pene, 6
  del vestíbulo vaginal, 6
del conducto
  deferente, 14
  pterigoideo, 14
dentaria
  inferior, 2
  posterior superior, 2
dentarias anteriores superiores, 2
descendente de la rodilla, 16
diafragmática inferior, 24
diafragmáticas superiores, 24
digitales
  palmares communes, 16
  palmares comunes, 16
  palmares propias, 16
  palmares propriae, 16
  plantares communes, 16
  plantares comunes, 16
  plantares propias, 16
  plantares propriae, 16

dorsal
de la escápula, 18
de la nariz, 18
del clítoris, 18
del pene, 18
del pie, 42
dorsalis
clitoridis, 18
nasi, 18
pedis, 42
penis, 18
ductus deferentis, 14
epiescleral, 18
epigástrica
inferior, 18
superficial, 18
superficiales, 18
superior, 18
episcleralis, 18
esfenopalatina, 20
espermática, 54
espinal
anterior, 20
posterior, 20
esplénica, 20
esternocleidomastoidea, 20
estilomastoidea, 20
ethmoidalis
anterior, 22
posterior, 22
etmoidal
anterior, 22
posterior, 22
facial, 22
transversa, 22
faríngea ascendente, 22
femoral, 24
profunda, 24
femoralis, 24
fibularis, 42
frénica inferior, 24
frénicas superiores, 24
frontal
lateral, 50
medial, 52
funicular, 16
gástrica
derecha, 24
dextra, 24
izquierda, 24
sinistra, 24
gastricae breves, 24
gástricas cortas, 24
gastroduodenal, 24
gastroduodenalis, 24
gastroepiploica
derecha, 24
dextra, 24
izquierda, 24
sinistra, 24
gastroomental
derecha, 24
izquierda, 24
genicular
descendente, 16
inferolateral, 28
inferomedial, 28
media, 34
superolateral, 50
superomedial, 50
genus
descendens, 16
inferior lateralis, 28
inferior medialis, 28
media, 34
superior lateralis, 50
superior medialis, 50
glútea
inferior, 26
superior, 26
hemorroidal
inferior, 46
media, 46
superior, 46
hepática
común, 26
communis, 26
derecha, 26
dextra, 26
izquierda, 26
propia, 26
propria, 26
sinistra, 26
hialoidea, 26
hipofisaria
inferior, 26
superior, 26
hipogástrica, 28
hyaloidea, 26
hypophysialis
inferior, 26
superior, 26
ileales, 28
ileocólica, 28
ilíaca
communis, 28
común, 28
externa, 28
interna, 28
iliolumbalis, 28
iliolumbar, 28
inferolateral de la rodilla, 28
inferomedial de la rodilla, 28
infraorbitalis, 28
infraorbitaria, 28
intercostal suprema, 28
intercostales
anteriores, 30
posteriores 1.ª y 2.ª, 30
posteriores 3.ª a 11.ª, 30
posteriores I-II, 30
posteriores III-XI, 30
intercostalis suprema, 28
interlobares renis, 30
interlobulares
del riñón, 30
hepatis, 30
renis, 30
interlobulillares
del hígado, 30
del riñón, 30
interósea
anterior, 30
común, 30
posterior, 30
recurrente, 30
interossea
anterior, 30
communis, 30
posterior, 30
recurrens, 30
jejunales, 60
laberíntica, 30
labial
inferior, 32
superior, 32
labialis
inferior, 32
superior, 32
labyrinthi, 30
lacrimalis, 32
lagrimal, 32
laríngea
inferior, 32
superior, 32
laryngea
inferior, 32
superior, 32
lienal, 20
lingual, 32
ramas dorsales, 32
lingualis, 32
rami dorsales, 32
lumbales, 32
imae, 32
lumbares, 32
imas, 32
inferiores, 32
maleolar
anterolateral, 32
anteromedial, 32
malleolaris
anterior lateralis, 32
anterior medialis, 32
mamaria
externa, 56
interna, 56
masetérica, 32
masseterica, 32
maxilar, 34
maxillaris, 34
media de la rodilla, 34
mediana, 34
medulares, 34
medullares, 34
meníngea
anterior, 34
media, 34
posterior, 34
mesentérica
inferior, 36
superior, 36
metacarpales
dorsales, 36
palmares, 36
metacarpianas
dorsales, 36
palmares, 36
metatarsales plantares, 36
metatarsalis dorsalis I, 44
metatarsianas plantares, 36
milohioidea, 36
musculofrénica, 36
musculophrenica, 36
mylohyoideus, 36
nasal
externa, 18
lateral, 36
nasales
posteriores laterales, 38
posteriores septales, 38
nasalis lateral, 36
nutricia
de la tibia, 38
del peroné, 38
fibulae, 38
tibiae, 38
nutriciae humeri, 38
nutricias del húmero, 38
obturatoria, 38
obturatriz, 38
occipital, 38
occipitalis, 38
oftálmica, 38
ophtalmica, 38
ovárica, 40
palatina
ascendens, 40

ascendente, 40
descendens, 40
descendente, 40
major, 40
mayor, 40
palatinae minores, 40
palatinas menores, 40
palpebrales
laterales, 40
mediales, 40
pancreática
dorsal, 40
dorsalis, 40
inferior, 40
magna, 40
pancreaticoduodenal inferior, 40
pancreaticoduodenales superiores, 40
pancreaticoduodenalis inferior, 40
pedia, 42
perforantes, 42
pericardiacophrenica, 42
pericardiofrénica, 42
perineal, 42
perinealis, 42
peronea, 42
pharyngea ascendens. 22
phrenica inferior, 24
phrenicae superiores, 24
plantar
lateral, 42
medial, 42
plantaris
lateralis, 42
medialis, 42
poplítea, 44
primera metatarsiana dorsal, 44
princeps pollicis, 44
principal del pulgar, 44
profunda
brachii, 4
clitoridis, 44
de la lengua, 44
del clítoris, 44
del pene, 44
femoris, 24
linguae, 44
penis, 44
pudenda interna, 44
pudendae externae, 44
pudendas externas, 44
pulmonalis
dextra, 46
sinistra, 46
pulmonar
derecha, 46
izquierda, 46
radial, 46
del índice, 46
radialis, 46
indicis, 46
rama dorsal de la a. transversa del cuello, 18
rectal
inferior, 46
media, 46
superior, 46
rectalis
inferior, 46
media, 46
superior, 46
recurrens
radialis, 48
tibialis anterior, 48
tibialis posterior, 48
ulnaris, 48
recurrente
cubital, 48
radial, 48
tibial anterior, 48
tibial posterior, 48
renal, 48
renalis, 48
retroduodenales, 48
sacra media, 48
sacrales laterales, 48
sacralis media, 48
sacras laterales, 48
scapularis dorsalis, 18
sigmoideae, 48
sigmoideas, 48
sphenopalatina, 20
spinalis
anterior, 20
posterior, 20
splenica, 20
sternocleidomastoidea, 20
stylomastoidea, 20
subclavia, 50
subcostal, 50
subcostalis, 50
subescapular, 50
sublingual, 50
sublingualis, 50
submentalis, 50
submentoniana, 50
subscapularis, 50
superior profunda, 4
superolateral de la rodilla, 50
superomedial de la rodilla, 50
supraescapular, 50
supraorbirtalis, 50
supraorbitaria, 50
suprarenales superiores, 52
suprarenalis
inferior, 50
media, 52
suprarrenal
inferior, 50
media, 52
suprarrenales superiores, 52
suprascapularis, 50
supratroclear, 52
supratrochlearis, 52
surales, 52
tarsales mediales, 52
tarsalis lateralis, 52
tarsiana lateral, 52
tarsianas mediales, 52
temporal
media, 54
superficial, 54
temporales
profundae, 54
profundas, 54
temporalis
media, 54
superficialis, 54
testicular, 54
testicularis, 54
thoracica
interna, 56
lateralis, 56
superior, 56
thoracoacromialis, 56
thoracodorsalis, 56
thyroidea
ima, 56
inferior, 56
superior, 56
tibial
anterior, 54
posterior, 54
tibialis
anterior, 54
posterior, 54
timpánica
anterior, 54
inferior, 54
posterior, 54
superior, 54
tiroidea
ima, 56
inferior, 56
superior, 56
torácica
interna, 56
lateral, 56
superior, 56
toracoacromial, 56
toracodorsal, 56
transversa
cervicis, 56
del cuello, 56
faciei, 22
tronco
braquiocefálico, 56
celíaco, 58
costocervical, 58
pulmonar, 58
tirocervical, 58
truncus
brachiocephalicus, 56
celiacus, 58
costocervicalis, 58
pulmonalis, 58
thyrocervicalis, 58
tympanica
anterior, 54
inferior, 54
posterior, 54
superior, 54
ulnaris, 16
umbilical, 58
umbilicalis, 58
urethralis, 58
uretral, 58
uterina, 58
vaginal, 58
vaginalis, 58
vertebral, 60
vertebralis, 60
vesical inferior, 60
vesicales superiores, 60
vesicalis inferior, 60
vidiana, 14
yeyunales, 60
zygomaticoorbitalis, 10

HUESOS

astrágalo, 64
atlas, 64
axis, 64
calcáneo, 66
calcaneus, 66
carpalia, 66
carpo, 66
cigomático, 66
clavícula, 66
cóccix, 68
coccyx, 68
columna
vertebral, 68
vertebralis, 68
concha nasalis inferior, 68
cornete nasal inferior, 68
costae, 68

costillas, 68
coxal, 70
cráneo, 70
cranium, 70
cúbito, 70
cuboides, 72
cuneiforme
intermedio, 72
lateral, 72
medial, 72
escafoides, 74
del pie, 90
escápula, 74
esfenoides, 74
esternón, 76
estribo, 76
etmoides, 76
falanges
de la mano, 78
del pie, 78
fémur, 80
fibula, 92
frontal, 80
ganchoso, 82
grande, 82
hioides, 82
hueso ilíaco, 84
húmero, 82
humerus, 82
Ilion, 84
incus, 102
isquion, 84
lagrimal, 84
malleus, 86
mandíbula, 86
martillo, 86
maxilar, 86
metacarpalia, 88
metacarpianos, 88
metatarsalia, 88
metatarsianos, 88
nasal, 90
navicular, 90
occipital, 90
os capitatum, 82
os coxae, 70
os cuboideum, 72
os cuneiform
laterale, 72
mediale, 72
os cuneiforme intermedium, 72
os ethmoidale, 76
os frontale, 80
os hamatum, 82
os hyoideum, 82
os illi [illium], 84
os ischii [ischium], 84
os lagrimale, 84
os lunatum, 96
os nasale, 90
os naviculare, 90
os occipitale, 90
os palatinum, 90
os parietale, 92
os pisiforme, 94
os pubis, 94
os sacrum, 96
os scaphoideum, 74
os sphenoidale, 74
os temporalis, 98
os trapezium, 100
os trapezoideum, 100
os triquetrum, 92
os zygomaticum, 66
ossa digitorum
manus, 78
pedis, 78
ossa sesamoidea, 96
ossa suturarum, 96
palatino, 90
parietal, 92
patella, 96
pelvis, 92
peroné, 92
piramidal, 92
pisiforme, 94
primera vértebra cervical, 64
pubis, 94
radio, 94
radius, 94
rótula, 96
sacro, 96
scapula, 74
segunda vértebra cervical, 64
semilunar, 96
sesamoideos, 96
stapes, 76
sternum, 76
suturales, 96
talón, 66
talus, 64
tarsalia, 98
tarso, 98
temporal, 98
tibia, 100
trapecio, 100
trapezoide, 100
ulna, 70
vertebrae, 102
vértebras, 102
vómer, 102
wormianos, 96
yunque, 102

MÚSCULOS

abductor
corto del pulgar, 106
del dedo gordo del pie, 106
del dedo meñique, 106
del quinto dedo del pie, 106
digiti minimi manus, 106
digiti minimi pedis, 106
hallucis, 106
largo del pulgar, 108
pollicis brevis, 106
pollicis longus, 108
adductor
brevis, 106
hallucis, 106
longus, 108
magnus, 108
minimus, 108
pollicis, 106
aductor
corto, 106
del dedo gordo del pie, 106
del pulgar, 106
largo, 108
mayor, 108
mínimo, 108
ancóneo, 108
anconeus, 108
antitragicus, 110
aritenoepiglótico, 110
aritenoideo
oblicuo, 110
transverso, 110
arrectores pilorum, 128
articular
de la rodilla, 110
del codo, 110
articularis
cubiti, 110
genus, 110
aryepiglotticus, 110
arytenoideus
obliquus, 110
transversus, 110
auricular
anterior, 110
posterior, 110
superior, 110
auricularis
anterior, 110
posterior, 110
superior, 110
biceps
brachii, 112
braquial, 112
femoral, 112
femoris, 112
borla de la barba, 156
brachialis, 112
brachioradialis, 112
braquial, 112
braquiorradial, 112
broncoesofágico, 112
bronchoesophageus, 112
buccinador, 112
buccinator, 112
bulbocavernoso, 114
bulboesponjoso, 114
bulbospongiosus, 114
canino, 124
ceratocricoideo, 114
ceratocridoideus, 114
cigomático
mayor, 114
menor, 114
ciliar, 114
ciliaris, 114
coccígeo, 114
coccygeus, 114
compresor
de la narina, 116
naris, 116
condrogloso, 116
constrictor
inferior de la faringe, 116
medio de la faringe, 116
pharyngis inferior, 116
pharyngis medius, 116
pharyngis superior, 116
superior de la faringe, 116
coracobrachialis, 116
coracobraquial, 116
corrugador, 118
de la ceja, 118
de la piel del ano, 116
corrugator
cutis ani, 116
supercilii, 118
cremáster, 118
cricoaritenoideo
lateral, 118
posterior, 118
cricoaritenoideus
lateralis, 118
posterior, 118
cricothyroideus, 118
cricotiroideo, 118
cuadrado del labio inferior, 120
cuadrado
femoral, 118
lumbar, 118
plantar, 118
cuádriceps femoral, 120

cubital
anterior, 138
posterior, 136
cutáneo del cuello (platisma), 120
chondroglossus, 116
de la escotadura del hélix, 128
de la úvula, 188
del antitrago, 110
del trago, 182
deltoides, 120
depresor
de la ceja, 120
del ángulo de la boca, 120
del labio inferior, 120
del tabique nasal, 120
depressor
anguli oris, 120
labii inferioris, 120
septi nasi, 120
supercilii, 120
detrusor de la vejiga urinaria, 122
detrussor vesicae, 122
diafragma, 122
pélvico, 122
urogenital, 122
diafragmático, 122
diaphragma, 122
pelvis, 122
urogenitale, 122
digástrico, 122
digastricus, 122
dilatador
de la nariz, 124
de la pupila, 124
dilator
naris, 124
pupillae, 124
dorsal ancho, 124
elevador
de la escápula, 124
de la glándula tiroides, 124
de la próstata, 124
de la vagina, 124
del ángulo de la boca, 124
del ano, 126
del labio superior, 126
del labio superior y del ala de la nariz, 126
del párpado superior, 126
del velo del paladar, 126
elevadores
cortos de las costillas, 126
de las costillas, 126
largos de las costillas, 126
epicraneal, 128
epicranius, 128
erector
de la columna, 128
spinae, 128
erectores de los pelos, 128
escaleno
anterior, 128
medio, 128
mínimo, 128
posterior, 128
esfínter
de la ampolla hepatopancreática, 128
de la pupila, 130
de la uretra, 130
de la vagina, 130
de la vejiga urinaria, 130
de Oddi, 128
del colédoco, 130
del conducto pancreático, 130
externo del ano, 130
interno del ano, 130
pilórico, 132
espinoso, 132
de la cabeza, 132
del cuello, 132
del tórax, 132
esplenio
de la cabeza, 132
del cuello, 132
estapedio, 132
esternal, 132
esternocleidomastoideo, 134
esternohioideo, 134
esternotiroideo, 134
estilofaríngeo, 134
estilogloso, 134
estilohioideo, 134
extensor
carpi radialis brevis, 138
carpi radialis longus, 138
carpi ulnaris, 136
corto de los dedos del pie, 134
corto del dedo gordo del pie, 134
corto del pulgar, 136
cubital del carpo, 136
de los dedos de la mano, 136
del dedo índice, 136
del dedo meñique, 136
digiti minimi, 136
digitorum, 136
digitorum brevis, 134
digitorum longus, 136
hallucis brevis, 134
hallucis longus, 136
indicis, 136
largo de los dedos del pie, 136
largo del dedo gordo del pie, 136
largo del pulgar, 136
pollicis brevis, 136
pollicis longus, 136
radial corto del carpo, 138
radial largo del carpo, 138
flexor
accesorio, 118
carpi radialis, 140
carpi ulnaris, 138
corto de los dedos del pie, 138
corto del dedo gordo del pie, 138
corto del dedo meñique, 138
corto del pulgar, 138
corto del quinto dedo del pie, 138
cubital del carpo, 138
digiti minimi brevis manus, 138
digiti minimi brevis pedis, 138
digitorum brevis, 138
digitorum longus, 140
digitorum profundus, 140
digitorum superficialis, 140
hallucis brevis, 138
hallucis longus, 140
largo de los dedos del pie, 140
largo del dedo gordo del pie, 140
largo del pulgar, 140
pollicis brevis, 138
pollicis longus, 140
profundo de los dedos, 140
radial del carpo, 140
superficial de los dedos, 140
gastrocnemio, 142
gastrocnemius, 142
gemelo
inferior, 142
superior, 142
gemellus
inferior, 142
superior, 142
genihioideo, 142
geniogloso, 142
genioglossus, 142
geniohyoideus, 142
glúteo
mayor, 142
medio, 144
menor, 144
gluteus
maximus, 142
medius, 144
minimus, 144
gracillis, 172
helicis
major, 156
minor, 156
hiogloso, 144
hyoglossus, 144
ilíaco, 144
iliacus, 144
iliococcígeo, 144
iliococcygeal, 144
iliocostal, 144
del cuello, 144
del tórax, 144
lumbar, 144
iliocostalis, 144
thoracis, 144
cervicis, 144
lumborum, 144
iliopsoas, 168
incisivo
del labio inferior, 146
del labio superior, 146
incisivus
labii inferioris, 146
labii superioris, 146
incisurae helicis, 128
inconstante, 124
infraespinatus, 146
infraespinoso, 146
infrahioideos, 146
infrahyoidei, 146
intercostales
externi, 146
externos, 146
interni, 146
internos, 146
intimi, 146
íntimos, 146
interespinales, 148
cervicis, 148
lumborum, 148
thoracis, 148
interespinosos, 148
del cuello, 148
del tórax, 148
lumbares, 148
interóseos
dorsales de la mano, 148
dorsales del pie, 148
palmares de la mano, 148
plantares del pie, 148
interossei
dorsales manus, 148
dorsales pedis, 148
palmares manus, 148
plantares pedis, 148
intertransversarii, 150
anteriores cervicis, 150
laterales lumborum, 150
mediales lumborum, 150
posteriores cervicis, 150
thoracis, 150
intertransversos, 150
anteriores del cuello, 150
del tórax, 150

lumbares laterales, 150
lumbares mediales, 150
posteriores del cuello, 150
ischiocavernosus, 150
isquiocavernoso, 150
largo
de la cabeza, 152
del cuello, 152
latissimus dorsi, 124
levator anguli oris, 124
levator ani, 126
levator
glandulae thyroideae, 124
labii superioris, 126
labii superioris alaeque nasi, 126
palpebrae superioris, 126
prostatae, 124
scapulae, 124
vaginae, 124
veli palatini, 126
levatores
costarum, 126
costarum breves, 126
costarum longi, 126
ligamento pubovesical, 170
longísimo, 152
de la cabeza, 152
del cuello, 152
del dorso, 152
del tórax, 152
longissimus, 152
capitis, 152
cervicis, 152
thoracis, 152
longitudinal
inferior de la lengua, 154
superior de la lengua, 154
longitudinalis
inferior linguae, 154
superior linguae, 154
longus
capitis, 152
colli, 152
lumbricales
de la mano, 154
del pie, 154
manus, 154
pedis, 154
masetero, 154
masseter, 154
mayor del hélix, 156
menor del hélix, 156
mentalis, 156
mentoniano, 156
milohioideo, 156
multífidos, 156
multifidus, 156
mylohyoideus, 156
nasal, 156
nasalis, 156
oblicuo
de la oreja, 156
externo del abdomen, 158
inferior de la cabeza, 158
inferior del globo ocular, 158
interno del abdomen, 158
superior de la cabeza, 158
superior del globo ocular, 158
obliquus
auriculae, 156
capitis inferior, 158
capitis superior, 158
externus abdominis, 158
inferior bulbi, 158
internus abdominis, 158
superior bulbi, 158
obturador
externo, 158
interno, 158
obturatorius
externus, 158
internus, 158
occipitofrontal, 160
occipitofrontalis, 160
omohioideo, 160
omohyoideus, 160
oponente
del dedo meñique, 160
del pulgar, 160
opponens
digiti minimi manus, 160
pollicis, 160
orbicular
de la boca, 160
del ojo, 160
orbicularis
oculi, 160
oris, 160
orbitalis, 162
orbitario, 162
palatofaríngeo, 162
palatogloso, 162
palatoglossus, 162
palatopharyngeus, 162
palmar
corto, 162
cutáneo, 162
largo, 162
mayor, 140
menor, 162
palmaris
brevis, 162
longus, 162
papilar
anterior del ventrículo derecho, 162
anterior del ventrículo izquierdo, 162
posterior del ventrículo derecho, 162
posterior del ventrículo izquierdo, 162
septal del ventrículo derecho, 162
papilares, 162
papillares, 162
papillaris
anterior ventriculi dextri, 162
anterior ventriculi sinistri, 162
posterior ventriculi dextri, 162
posterior ventriculi sinistri, 162
septalis ventriculi dextri, 162
pectinados, 164
pectinati, 164
pectíneo, 164
pectineus, 164
pectoral
mayor, 164
menor, 164
pectoralis
major, 164
minor, 164
peroneo
anterior, 164
corto, 164
largo, 164
peroneus
brevis, 164
longus, 164
tertius, 164
piramidal, 166
de la nariz, 168
de la oreja, 166
piriforme, 166
piriformis, 166
plantar, 166
plantaris, 166
platysma, 120
pleuroesofágico, 166
pleuroesophageus, 166
poplíteo, 166
popliteus, 166
primer radial externo, 138
prócero, 168
procerus, 168
pronador
cuadrado, 168
redondo, 168
pronator
quadratus, 168
teres, 168
psoas
major, 168
mayor, 168
menor, 168
minor, 168
psoasilíaco, 168
pterigoideo
externo, 168
lateral, 168
medial, 168
pterygoideus
lateralis, 168
medialis, 168
pubococcígeo, 170
pubococcygeus, 170
puboprostático, 170
puboprostaticus, 170
puborectalis, 170
puborrectal, 170
pubovaginal, 170
pubovaginalis, 170
pubovesical, 170
pubovesicalis, 170
pyramidalis, 166
auriculae, 166
quadratus
femoris, 118
lumborum, 118
plantae, 118
quadriceps femoris, 120
recto
anterior de la cabeza, 170
del abdomen, 170
femoral, 170
inferior del globo ocular, 172
interno, 172
lateral de la cabeza, 172
lateral del globo ocular, 172
medial del globo ocular, 172
posterior mayor de la cabeza, 172
posterior menor de la cabeza, 172
superior del globo ocular, 172
rectococcígeo, 174
rectococcigeus, 174
rectourethralis, 174
rectouretral, 174
rectouterino, 174
rectouterinus, 174
rectovesical, 174
rectovesicalis, 174
rectus
abdominis, 170
capitis anterior, 170
capitis lateralis, 172
capitis posterior major, 172
capitis posterior minor, 172
femoris, 170
inferior bulbi, 172

lateralis bulbi, 172
medialis bulbi, 172
superior bulbi, 172
redondo
mayor, 174
menor, 174
rhomboideus
major, 174
minor, 174
risorio, 174
risorius, 174
romboides
mayor, 174
menor, 174
rotadores, 176
del cuello, 176
del tórax, 176
lumbares, 176
rotatores
cervicis, 176
lumborum, 176
thoracis, 176
sacrococcígeo
dorsal, 176
ventral, 176
sacrococcygeus
dorsalis, 176
ventralis, 176
salpingofaríngeo, 176
salpingopharyngeus, 176
sartorio, 176
sartorius, 176
scalenus
anterior, 128
medius, 128
minimus, 128
posterior, 128
segundo radial externo, 138
semiespinoso
de la cabeza, 176
del cuello, 176
del tórax, 176
semiespinosos, 176
semimembranoso, 178
semimembranosus, 178
semispinales, 176
semispinalis
capitis, 176
cervicis, 176
thoracis, 176
semitendinoso, 178
semitendinosus, 178
serrato
anterior, 178
posteroinferior, 178
posterosuperior, 178
serratus
anterior, 178
posterior inferior, 178
posterior superior, 178
sóleo, 178
soleus, 178
sphincter
ampullae hepatopancreaticae, 128
ani externus, 130
ani internus, 130
ductus choledochi, 130
pancreaticus, 130
pupillae, 130
pylori, 132
urethrae, 130
vaginae, 130
vesicae urinariae, 130
spinalis, 132
capitis, 132
cervicis, 132
thoracis, 132
splenius
capitis, 132
cervicis, 132
stapedius, 132
sternalis, 132
sternocleidomastoideus, 134
sternohyoideus, 134
sternothyroideus, 134
styloglossus, 134
stylohyoideus, 134
stylopharyngeus, 134
subclavio, 178
subclavius, 178
subcostales, 180
subescapular, 180
subscapularis, 180
superciliar, 118
supinador, 180
supinator, 180
supraespinoso, 180
suprahioideos, 180
suprahyoidei, 180
supraspinatus, 180
suspensorio del duodeno, 180
suspensorius duodeni, 180
tarsal
inferior, 180
superior, 180
tarsalis
inferior, 180
superior, 180
temporal, 180
temporalis, 180
temporoparietal, 180
temporoparietalis, 180
tensor
de la fascia lata, 182
de la membrana timpánica, 182
del tímpano, 182
del velo del paladar, 182
fasciae latae, 182
tympani, 182
veli palatini, 182
tercer peroneo, 164
teres
major, 174
minor, 174
thyroarytenoideus, 182
thyroepiglotticus, 182
thyrohyoideus, 182
tibial
anterior, 182
posterior, 182
tibialis
anterior, 182
posterior, 182
tiroaritenoideo, 182
tiroepiglótico, 182
tirohioideo, 182
trachealis, 186
tragicus, 182
transverso
de la lengua, 184
de la nuca, 184
de la oreja, 184
del abdomen, 184
del mentón, 184
del tórax, 184
profundo del periné, 184
superficial del periné, 186
transversoespinosos, 186
transversospinalis, 186
transversus
abdominis, 184
auricularis, 184
linguae, 184
menti, 184
nuchae, 184
perinei profundus, 184
perinei superficialis, 186
thoracis, 184
trapecio, 186
trapezius, 186
traqueal, 186
triangular, 120
triceps
brachii, 186
braquial, 186
surae, 186
sural, 186
uvulae, 188
vasto
intermedio, 188
lateral, 188
medial, 188
vastus
intermedius, 188
lateralis, 188
medialis, 188
vertical
de la lengua, 188
verticalis linguae, 188
vocal, 188
vocalis, 188
zygomaticus
major, 114
minor, 114

NERVIOS

abdominogenital
mayor, 218
menor, 218
abducens, 230
accesorio, 192
del braquial cutáneo interno, 204
accesorius, 192
alveolar
inferior, 192
superior medio, 192
alveolares
superiores anteriores, 192
superiores posteriores, 192
superiores, 192
alveolaris
inferior, 192
superior medius, 192
ampular
anterior, 194
lateral, 192
posterior, 192
superior, 192
ampullaris
lateralis, 192
posterior, 192
superior, 194
anales inferiores, 246
anococcígeos, 194
anococcygei, 194
ansa cervicalis, 194
asa cervical, 194
auricular
mayor, 194
posterior, 194
auriculares anteriores, 194
auricularis
magnus, 194
posterior, 194
auriculotemporal, 194
auriculotemporalis, 194
axilar, 194
axilaris, 194
braquial cutáneo interno, 204

bucal, 194
buccalis, 194
canalis pterygoidei, 202
cardiaci thoracici, 196
cardíaco
cervical inferior, 196
cervical medio, 196
cervical superior, 196
cardíacos torácicos, 196
cardiacus
cervicalis inferior, 196
cervicalis medius, 196
cervicalis superior, 196
carotici externi, 196
caroticotimpánicos, 196
caroticotympanici, 196
caroticus, 248
internus, 196
carotídeo, 248
interno, 196
carotídeos externos, 196
cavernosi
clitorides minor, 226
penis minor, 228
cavernosus
clitoridis major, 224
penis major, 224
cervical transverso, 256
cervicales, 198
ciático mayor, 198
ciático, 198
poplíteo externo, 238
poplíteo interno, 254
cigomático, 198
cigomaticofacial, 198
cigomaticotemporal, 198
ciliares
breves, 198
cortos, 198
largos, 198
longi, 198
circunflejo, 194
clúneos
inferiores, 198
medios, 198
superiores, 200
clunium
inferiores, 198
medii, 198
superiores, 200
coccígeo, 200
coccygeus, 200
coclear, 200
cochlearis, 200
craneales, 238
craniales, 238
crural, 214
cubital, 202
cutáneo
del cuello, 256
dorsal intermedio del pie, 204
dorsal lateral del pie, 204
dorsal medial del pie, 204
femoral lateral, 204
femoral posterior, 204
lateral del antebrazo, 204
lateral inferior del brazo, 204
lateral superior del brazo, 204
medial del antebrazo, 204
medial del brazo, 204
posterior del antebrazo, 204
posterior del brazo, 206
sural lateral, 206
sural medial, 206
cutaneus
antebrachii lateralis, 204
antebrachii medialis, 204
antebrachii posterior, 204
brachii lateral superior, 204
brachii lateralis inferior, 204
brachii medialis, 204
brachii posterior, 206
colli, 256
dorsalis intermedius pedis, 204
dorsalis lateralis pedis, 204
dorsalis medialis pedis, 204
femoris lateralis, 204
femoris posterior, 204
surae lateralis, 206
surae medialis, 206
chorda tympani, 202
de Jacobson, 254
de la cuerda del tímpano, 202
del conducto auditivo externo, 200
del conducto pterigoideo, 202
del músculo cuadrado femoral, 230
del músculo dorsal ancho, 256
del músculo piriforme, 232
del músculo serrato anterior, 254
del músculo tensor del tímpano, 232
del músculo tensor del velo del paladar, 232
del seno carotídeo, 248
dentario
inferior, 192
superior medio, 192
dentarios
superiores anteriores, 192
superiores posteriores, 192
superiores, 192
digitales
dorsales del n. cubital, 206
dorsales del n. radial, 206
dorsales del pie, 206
dorsales hallucis lateralis et digiti secundi medialis, 206
dorsales nervi radialis, 206
dorsales nervi ulnaris, 206
dorsales pedis, 206
dorsales, lados lateral del dedo gordo y medial del segundo dedo del pie, 206
palmares communes, 208
palmares communes nervi ulnaris, 208
palmares comunes, 208
palmares comunes del n. cubital, 208
palmares propios, 208
palmares propios del n. cubital, 208
palmares proprii, 208
palmares proprii nervi ulnaris, 208
plantares communes nervi plantaris lateralis, 208
plantares communes nervi plantaris medialis, 208
plantares comunes del n. plantar medial, 208
plantares comunes del n. plantar lateral, 208
plantares propios del n. plantar medial, 208
plantares propios del n. plantar lateral, 208
plantares proprii nervi plantaris lateralis, 208
plantares proprii nervi plantaris medialis, 208
dorsal
de la escápula, 208
del clítoris, 210
del pene, 210
dorsalis
clitoridis, 210
penis, 210
scapulae, 208
escrotales
anteriores, 210
posteriores, 210
esfenopalatinos, 244
espinal, 192
espinales, 210
esplácnico
imo o inferior, 212
mayor, 212
menor, 212
esplácnicos
lumbares, 212
pelvianos, 212
sacros, 212
estapedio, 214
estatoacústico, 258
ethmoidalis
anterior, 214
posterior, 214
etmoidal
anterior, 214
posterior, 214
facial, 214
facialis, 214
femoral, 214
femoralis, 214
filetes olfatorios, 236
frénico, 216
frénicos accesorios, 216
frontal, 216
frontalis, 216
genitofemoral, 216
genitofemoralis, 216
glosofaríngeo, 216
glossopharyngeus, 216
glúteo
inferior, 218
superior, 218
glúteos
inferiores, 198
mediales, 198
gluteus
inferior, 218
superior, 218
hemorroidales, 246
hipogástrico, 218
hipogloso, 218
hypogastricus, 218
hypoglossus, 218
iliohipogástrico, 218
ilioinguinal, 218
illiohypogastricu, 218
illioinguinalis, 218
incisivo, 234
infraorbitalis, 220
infraorbitario, 220
infratroclear, 220
infratrochlearis, 220
intercostales, 220
intercostobrachiales, 220
intercostobraquiales, 220
interóseo
anterior del antebrazo, 220
de la pierna, 220
posterior del antebrazo, 220
interosseus
antebrachii anterior, 220
antebrachii posterior, 220
cruris, 220
ischiadicus, 198
isquiático, 198
jugularis, 258
labiales
anteriores, 220
posteriores, 220
lacrimalis, 222
lagrimal, 222
laríngeo
inferior, 222
recurrente, 222
superior, 222
laryngeus
inferior, 222
recurrens, 222
superior, 222
lingualis, 222
lingual, 222
lumbales, 222
lumbares, 222
mandibular, 224
mandibularis, 224
masetérico, 224
massetericus, 224
maxilar, 224
maxillaris, 224
mayor
de los cuerpos cavernosos del clítoris, 224
de los cuerpos cavernosos del pene, 224
meatus acustici externi, 200

mediano, 226
medianus, 226
meníngeo medio, 226
meningeus medius, 226
menores
de los cuerpos cavernosos del clítoris, 226
de los cuerpos cavernosos del pene, 228
mentalis, 228
mentoniano, 228
milohioideo, 228
motor
ocular común, 230
ocular externo, 230
musculocutáneo, 232
musculocutáneo, 238
musculocutaneus, 232
mylohyoideus, 228
nasal, 234
nasales
externi, 234
externos, 234
nasociliar, 234
nasociliaris, 234
nasopalatino, 234
nasopalatinus, 234
neumogástrico, 258
obturador, 234
accesorio, 234
interno, 234
obturatorius, 234
accesorius, 234
internus, 234
occipital
mayor, 234
menor, 234
tercero, 234
occipitalis
major, 234
minor, 234
tertius, 234
oculomotorius, 230
oftálmico, 234
olfactorii, 236
olfatorios, 236
ophtalmicus, 234
óptico, 236
opticus, 236
orbitario, 198
palatini minores, 236
palatino mayor, 236
palatinos menores, 236
palatinus major, 236
palpebral
inferior, 236
superior, 236
palpebralis
inferior, 236
superior, 236
pares craneales, 238
II par craneal, 236
III par craneal, 230
IV par craneal, 256
V par craneal, 256
VI par craneal, 230
VII par craneal, 214
VIII par craneal, 258
IX par craneal, 216
X par craneal, 258
XI par craneal, 192
XII par craneal, 218
pectoral
lateral, 238
medial, 238
pectoralis
lateralis, 238
medialis, 238
perineal, 238
perinei, 238
peroneo
común, 238
profundo, 238
superficial, 238
peroneus
communis, 238
profundis, 238
superficialis, 238
petroso
mayor, 240
menor, 240
profundo, 240
superficial mayor, 240
superficial menor, 240
petrosus
major, 240
minor, 240
profundus, 240
phrenici accesorii, 216
phrenicus, 216
piriformis, 232
plantar
lateral, 240
medial, 240
plantaris
lateralis, 240
medialis, 240
plexo
braquial, 240
carotídeo interno, 242
cervical, 242
coccígeo, 242
lumbar, 244
prostático, 244
sacro, 244
uterovaginal, 244
plexus
brachialis, 240
caroticus internus, 242
cervicalis, 242
coccygeus, 242
lumbalis, 244
prostaticus, 244
sacralis, 244
uterovaginalis, 244
primeros nervios craneales, 236
pterigoideo
lateral, 244
medial, 244
pterigopalatinos, 244
pterygoideus
lateralis, 244
medialis, 244
pterygopalatini, 244
pudendo, 244
pudendus, 244
quadratus femoris, 230
radial, 246
radialis, 246
radix genitales nervi genitofemoralis, 246
raíz genital del n. genitofemoral, 246
ramos
inferiores de la nalga, 198
mediales de la nalga, 198
rectales inferiores, 246
saccularis, 248
sacrales, 246
sacros, 246
sacular, 248
safeno, 248
safeno externo, 252
saphenus, 248
scrotales
anterior, 210
posterior, 210
spinales, 210
splanchnici
lumbales, 212
pelvici, 212
sacrales, 212
splanchnicus
imus, 212
major, 212
minor, 212
stapedius, 214
subclavio, 248
subclavius, 248
subcostal, 248
subcostalis, 248
subescapulares, 250
sublingual, 250
sublingualis, 250
suboccipital, 250
suboccipitalis, 250
subscapulares, 250
supraclaviculares
intermedii, 250
intermedios, 250
laterales, 250
mediales, 250
posteriores, 250
supraescapular, 252
supraorbitalis, 250
supraorbitario, 250
suprascapularis, 252
supratroclear, 252
supratrochlearis, 252
sural, 252
suralis, 252
temporales
profundi, 252
profundos, 252
tensoris
tympani, 232
veli palatini, 232
tentorial, 252
tentorii, 252
terminales, 254
thoracici, 256
thoracicus longus, 254
thoracodorsalis, 256
thyrohyoideus, 254
thyroideus, 254
tibial, 254
anterior, 238
tibialis, 254
timpánico, 254
tirohioideo, 254
tiroideos, 254
torácico largo, 254
torácicos, 256
toracodorsal, 256
transverso del cuello, 256
trigémino, 256
trigeminus, 256
troclear, 256
trochlearis, 256
tympanicus, 254
ulnaris, 202
utricular, 256
utricularis, 256
utriculoampular, 256
utriculoampullaris, 256
vaginales, 258
vago, 258
vagus, 258
vertebral, 258
vertebralis, 258

vestibular, 258
vestibularis, 258
vestibulococlear, 258
vestibulocochlearis, 258
vidiano, 202
yugular, 258
zygomaticofacialis, 198
zygomaticotemporalis, 198
zygomaticus, 198

VENAS

ácigos, 262
alveolar
anterosuperior, 262
inferior, 262
posterosuperior, 262
alveolaris
inferior, 262
superior anterior, 262
superior posterior, 262
anastomotica
inferior, 262
superior, 262
angular, 264
angularis, 264
apendicular, 264
appendicularis, 264
aquaeductus
cochleae, 262
vestibuli, 262
arciformes renales, 264
arcuatae renis, 264
articulares, 264
auricular posterior, 264
auricularis posterior, 264
axilar, 264
axillaris, 264
azygos, 262
basal, 266
basalis, 266
basílica, 266
basivertebrales, 266
brachiales, 266
brachiocephalica
dextra, 266
sinistra, 268
braquiales, 266
braquiocefálica
derecha, 266
izquierda, 268
bronquiales, 268
cardiaca
magna, 268
mayor, 268
media, 268
menor, 268
parva, 268
cava
inferior, 268
superior, 268
cefálica, 268
central de la retina, 270
centrales
del hígado, 270
hepatis, 270
centralis retinae, 270
cephalica, 268
cerebelosas
inferiores, 270
superiores, 270
cerebelli
inferiores, 270
superiores, 270
cerebral
anterior, 270
magna, 270
media profunda, 272
media superficial, 272
cerebrales
inferiores, 272
internas, 272
superiores, 272
cerebri
anterior, 270
inferiores, 272
internae, 272
magna, 270
media profunda, 272
media superficialis, 272
superiores, 272
cervical profunda, 274
cervicales transversas, 274
cervicalis profunda, 274
ciliares
anteriores, 274
posteriores, 274
circumflexa
ilium profunda, 274
ilium superficialis, 274
circumflexae
femoris laterales, 284
femoris mediales, 284
circunfleja
ilíaca profunda. 274
ilíaca superficial, 274
cística, 276
cólica
derecha, 276
dextra, 276
izquierda, 276
media, 276
sinistra, 276
comitans n. hypoglossi, 310
cubital
intermedia, 276
mediana, 276
cubitales, 276
cystica, 276
de la rodilla, 308
de Labbé, 262
de Trolard, 262
del acueducto de la cóclea, 262
del acueducto del vestíbulo, 262
digitales
dorsales de la mano, 278
dorsales del pie, 278
dorsales manus, 278
dorsales pedis, 278
diploicae, 278
diploicas, 278
dorsal
de la escápula, 278
profunda del clítoris, 278
profunda del pene, 280
dorsales
de la lengua, 280
linguae, 280
superficiales clitoridis, 280
superficiales del clítoris, 280
superficiales del pene, 280
superficiales penis, 280
dorsalis
profunda clitoridis, 278
profunda penis, 280
emisarias, 280
emissarias, 280
epigástrica
inferior, 280
superficial, 280
superficialis, 280
epigastricae
superiores, 280
epigástricas
superiores, 280
escrotales, 282
esofágicas, 282
esophageales, 282
espiral del modiolo, 282
esplénica, 282
facial, 282
profunda, 282
transversa, 284
facialis, 282
faciei profunda, 282
faríngeas, 284
femoral, 284
femorales
circunflejas laterales, 284
circunflejas mediales, 284
femoralis, 284
fibulares, 304
frénicas
inferiores, 286
superiores, 286
frontal, 316
gástrica
derecha, 286
dextra, 286
izquierda, 286
sinistra, 286
gastricae breves, 286
gástricas cortas, 286
gastroepiploica
derecha, 288
dextra, 288
izquierda, 288
sinistra, 288
gastroomental
derecha, 288
izquierda, 288
gastro-omentalis
dextra, 288
sinistra, 288
geniculares, 308
gluteae
inferiores, 288
superiores, 288
glúteas
inferiores, 288
superiores, 288
hemiácigos, 288
accesoria, 288
hemiazygos, 288
accesoria, 288
hemorroidal superior, 308
hemorroidales
inferiores, 308
medias, 308
hepaticae, 288
hepáticas, 288
hipofisiarias inferiores, 290
hipogástrica, 290
hypophysiales inferiores, 290
ileales, 290
ileocólica, 290
ilíaca
communis, 290
común, 290
externa, 290
interna, 290
iliolumbalis, 290
iliolumbar, 290
intercostal
superior derecha, 290
superior izquierda, 290
suprema, 290

intercostales
anteriores, 292
posterior, 292
posteriores, 292
intercostalis
superior dextra, 290
superior sinistra, 290
suprema, 290
interlobares renis, 294
interlobulares
del riñón, 294
renis, 294
interlobulillares del riñón, 294
intermedia
antebrachii, 294
cubiti, 276
del antebrazo, 294
intervertebrales, 294
intervertebralis, 294
jejunales, 324
jugularis
anterior, 324
externa, 324
externa posterior, 324
interna, 324
laberínticas, 294
labiales, 296
inferiores, 296
superiores, 296
labyrinthi, 294
laríngea
inferior, 296
superior, 296
laryngea
inferior, 296
superior, 296
lienalis, 282
lingual, 296
lingualis, 296
lumbales, 296
lumbalis ascendens, 296
lumbar ascendente, 296
lumbares, 296
magna de Galeno, 270
masetéricas, 298
massetericae, 298
maxilar, 298
maxillaris, 298
meningeae, 298
mediae, 298
meníngeas, 298
medias, 298
mesentérica
inferior, 298
superior, 298
metacarpales
dorsales, 298
palmares, 298
metacarpianas
dorsales, 298
palmares, 298
metatarsales
dorsales pedis, 300
plantares, 300
metatarsianas
dorsales, 300
plantares, 300
musculofrénicas, 300
musculophrenicae, 300
nasales
externae, 300
externas, 300
obturatoriae, 300
obturatrices, 300
occipital, 300
occipitalis, 300
oftálmica
inferior, 300
superior, 300
ophthalmica
inferior, 300
superior, 300
ovárica, 302
palatina externa, 302
palpebrales
inferiores, 302
superiores, 302
pancreaticae, 302
pancreáticas, 302
pancreaticoduodenales, 302
paraumbilicales, 302
parotideae, 302
parotídeas, 302
pectorales, 302
perforantes, 304
pericardiacophrenicae, 304
pericardiales, 304
pericárdicas, 304
pericardiofrénicas, 304
peroneae, 304
peroneas, 304
pharyngeales, 284
phrenicae
inferiores, 286
superiores, 286
poplítea, 304
porta, 304,
portae, 304
hypophysialis, 304
portal hipofisaria, 304
posterior
del ventrículo izquierdo, 306
ventriculi sinistri, 306
prepilórica, 306
prepylorica, 306
profunda
de la lengua, 306
linguae, 306
pudenda interna, 306
pudendae externae, 306
pudendas externas, 306
pulmonales, 306
pulmonares, 306
radiales, 306
rectal superior, 308
rectales
inferiores, 308
mediae, 308
medias, 308
rectalis superior, 308
renal
derecha, 308
izquierda, 308
renalis
dextra, 308
sinistra, 308
retromandibular, 308
retromandibularis, 308
sacra media, 308
sacralis media, 308
sacrales laterales, 310
sacras laterales, 310
safena
accesoria, 310
externa, 310
interna, 310
mayor, 310
menor, 310
saphena
accessoria, 310
magna, 310
parva, 310
satélite del nervio hipogloso, 310
scapularis dorsalis, 278
scrotales, 282
seno
cavernoso, 310
coronario, 310
esfenoparietal, 312
intercavernoso, 312
occipital, 312
petroso inferior, 312
petroso superior, 312
recto, 312
sagital inferior, 312
sagital superior, 312
sigmoideo, 314
transverso, 314
sigmoideae, 314
sigmoideas, 314
sinus
cavernosus, 310
coronarius, 310
intercavernosi, 312
occipitalis, 312
petrosus inferior, 312
petrosus superior, 312
rectus, 312
sagittalis inferior, 312
sagittalis superior, 312
sigmoideus, 314
sphenoparietalis, 312
transversus, 314
spiralis modioli, 282
subclavia, 314
subcostal, 314
subcostalis, 314
sublingual, 314
sublingualis, 314
submentalis, 314
submentoniana, 314
supraescapular, 316
supraorbitalis, 316
supraorbitaria, 316
suprarenalis
dextra, 316
sinistra, 316
suprarrenal
derecha, 316
izquierda, 316
suprascapularis, 316
supratroclear, 316
supratrochlearis, 316
temporal media, 316
temporales
profundae, 316
profundas, 316
superficiales, 316
temporalis media, 316
testiculares, 318
thoracica lateralis, 320
thoracicae internae, 320
thoracoacromialis, 320
thoracoepigastrica, 320
thymicae, 320
thyroidea
inferior, 320
media, 320
superior, 320
tibiales
anteriores, 318
anteriores, 318
posteriores, 318
tímicas, 320
tiroidea
inferior, 320
media, 320
superior, 320

torácica lateral, 320
torácicas internas, 320
toracoacromial, 320
toracoepigástrica, 320
tracheales, 320
transversa faciei, 284
transversae colli, 274
traqueales, 320
ulnares, 276
ureteral, 322
ureteric, 322
uterinae, 322
uterinas, 322
vaginal, 322
vaginalis, 322
vertebral, 322
accesoria, 322
anterior, 322
vertebralis, 322
accessoria, 322
anterior, 322
vesicales, 322
vestibulares, 322
vorticosae, 324
vorticosas, 324
yeyunales, 324
yugular
anterior, 324
externa, 324
externa posterior, 324
interna, 324

LIGAMENTOS

acromioclavicular, 328
alar, 328
alveolodental, 328
amarillo, 328
ancho del útero, 328
anococcígeo, 328
anular del estribo, 328
anular del radio, 328
anular traqueal, 334
arqueado, 334
arqueado de la muñeca, 334
arqueado de la rodilla, 334
arqueado del pubis, 334
arqueado poplíteo, 334
arterioso, 334
astragaloescafoideo, 336
atlantoaxial, 336
bifurcado, 336
calcaneoastragalinos, 336
calcáneocuboideo, 336
calcaneoescafoideo, 336
calcaneoperoneo, 336
capsular, 336
cardinal, 337
carpometacarpiano, 337
colateral cubital de la muñeca, 337
colateral cubital del codo, 337
colateral externo de la rodilla, 337
colateral externo del codo, 337
colateral externo del tobillo, 342
colateral interno del tobillo, 342
colateral lateral del tobillo, 342
colateral radial del codo, 342
colateral tibial de la rodilla, 342
colaterales, 342
conoide, 346
coracoacromial, 346
coracoclavicular, 346
coracohumeral, 346
coronario de la rodilla, 346
costoclavicular, 346
costotransversales, 346
cricotiroideo, 352
cruciforme del atlas, 352
cruzados de la rodilla, 352
cubitocarpiano palmar, 352
de la articulación temporomandibular, 352
de la cabeza del fémur, 358
de Poupart, 358
de Treitz, 358
de Zinn, 358
deltoideo del tobillo, 358
esfenomandibular, 358
esternoclaviculares, 358
estilomandibular, 360
falciforme del hígado, 360
frenicocólico, 360
fundiforme del pene, 360
glenohumeral, 360
hamatometacarpiano, 360
hioepiglótico, 360
iliofemoral, 360
iliolumbar, 360
inguinal, 361
inguinal reflejo, 361
intercarpianos, 361
interclavicular, 361
interespinosos, 361
interfoveolar, 361
intertransversos, 361
lacunar, 361
longitudinales, 366
meniscofemorales, 366
metacarpiano transverso profundo, 366
metacarpianos, 366
metatarsiano transverso profundo, 366
nucal, 372
odontoideo apical, 372
ovárico, 372
palmares, 372
palpebrales, 372
pectíneo, 372
periodontal, 372
peroneoastragalinos, 373
plantar largo, 373
posterior oblicuo de la rodilla, 373
púbico superior, 373
radiado, 373
radiado de la cabeza costal, 373
radiocarpianos, 373
redondo del fémur, 373
redondo del hígado, 373
redondo del útero, 380
rotuliano, 380
sacrococcígeos, 380
sacroespinoso, 380
sacroilíacos, 380
sacrotuberoso, 380
supraespinoso, 380
suspensorio de la mama, 388
suspensorio del ovario, 388
tarsometatarsianos, 388
temporomandibular, 388
tibioastragalino, 388
tibiocalcáneo, 388
tibioescafoideo, 388
tibioperoneo, 389
tiroepiglótico, 389
transverso cervical, 389
transverso del acetábulo, 389
transverso del carpo, 389
transverso humeral, 389
trapezoide, 394
umbilical mediano, 394
umbilical medio, 394
uterosacro, 394
venoso, 394
venoso del hígado, 394
vestibular de la laringe, 394
vocal, 394